This is a digital copy of a book that was preserved for generations on library shelves before it was carefully scanned by Google as part of a project to make the world's books discoverable online.

It has survived long enough for the copyright to expire and the book to enter the public domain. A public domain book is one that was never subject to copyright or whose legal copyright term has expired. Whether a book is in the public domain may vary country to country. Public domain books are our gateways to the past, representing a wealth of history, culture and knowledge that's often difficult to discover.

Marks, notations and other marginalia present in the original volume will appear in this file - a reminder of this book's long journey from the publisher to a library and finally to you.

Usage guidelines

Google is proud to partner with libraries to digitize public domain materials and make them widely accessible. Public domain books belong to the public and we are merely their custodians. Nevertheless, this work is expensive, so in order to keep providing this resource, we have taken steps to prevent abuse by commercial parties, including placing technical restrictions on automated querying.

We also ask that you:

+ *Make non-commercial use of the files* We designed Google Book Search for use by individuals, and we request that you use these files for personal, non-commercial purposes.

+ *Refrain from automated querying* Do not send automated queries of any sort to Google's system: If you are conducting research on machine translation, optical character recognition or other areas where access to a large amount of text is helpful, please contact us. We encourage the use of public domain materials for these purposes and may be able to help.

+ *Maintain attribution* The Google "watermark" you see on each file is essential for informing people about this project and helping them find additional materials through Google Book Search. Please do not remove it.

+ *Keep it legal* Whatever your use, remember that you are responsible for ensuring that what you are doing is legal. Do not assume that just because we believe a book is in the public domain for users in the United States, that the work is also in the public domain for users in other countries. Whether a book is still in copyright varies from country to country, and we can't offer guidance on whether any specific use of any specific book is allowed. Please do not assume that a book's appearance in Google Book Search means it can be used in any manner anywhere in the world. Copyright infringement liability can be quite severe.

About Google Book Search

Google's mission is to organize the world's information and to make it universally accessible and useful. Google Book Search helps readers discover the world's books while helping authors and publishers reach new audiences. You can search through the full text of this book on the web at `http://books.google.com/`

A 3 9015 00385 864 7
University of Michigan – BUHR

Digitized by Google



Digitized by Google

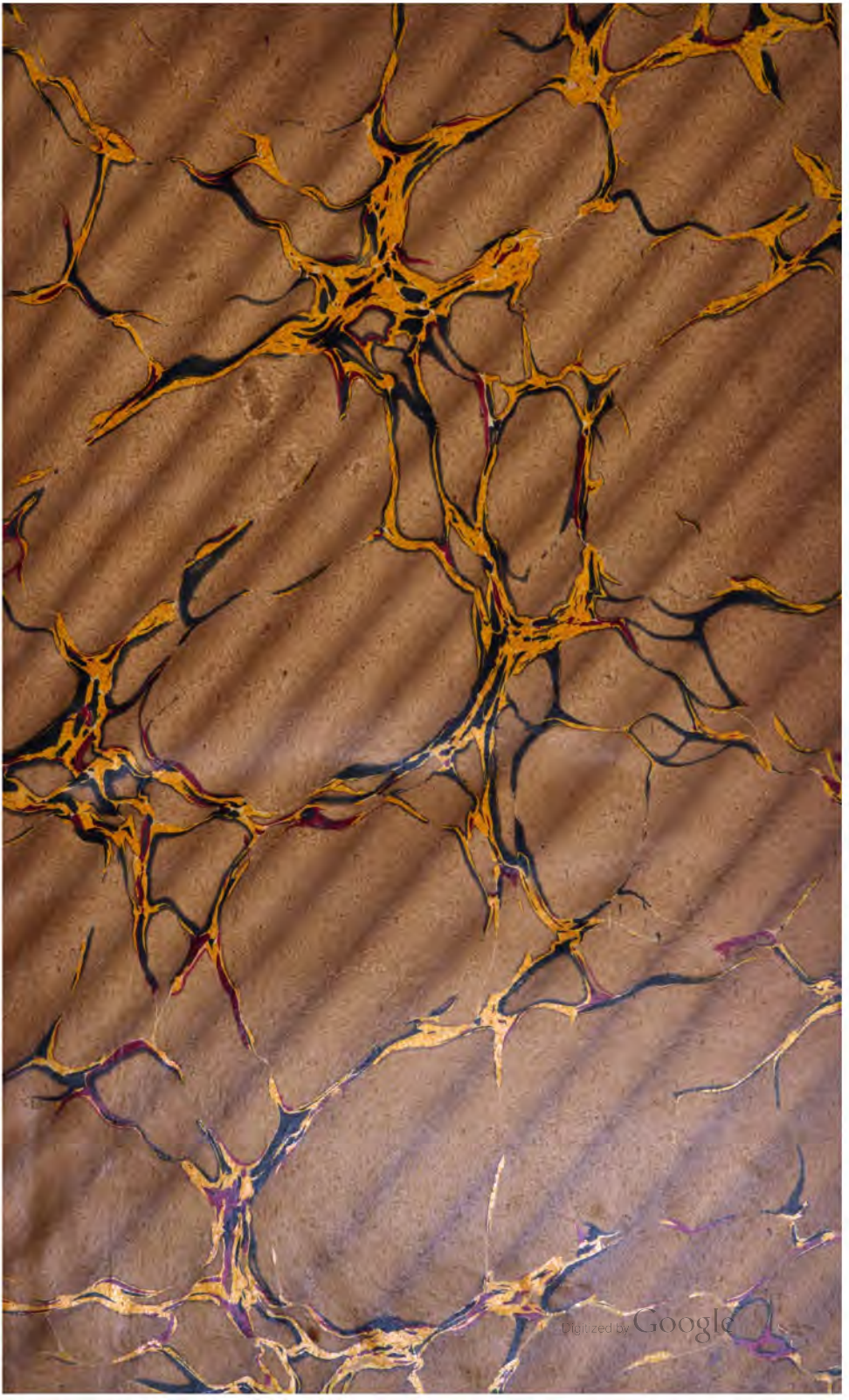
Digitized by Google

Digitized by Google

BIOS
AC
IL
B

Digitized by Google

Digitized by Google

Digitized by Google

IMPRIMERIE LEMALE ET Cie, HAVRE

Digitized by Google

ARCHIVES INTERNATIONALES

DE

LARYNGOLOGIE, DE RHINOLOGIE

ET

D'OTOLOGIE

FONDÉES ET PUBLIÉES PAR LES DOCTEURS

A. RUAULT — Chef du service de la Clinique laryngologique de l'Institution nationale des Sourds-Muets.

ET

H. LUC — Ancien interne des hôpitaux.

RÉDACTEUR EN CHEF :

H. LUC

COLLABORATEURS FRANÇAIS :

Professeurs BOUCHARD, CORNIL, VERNEUIL, TILLAUX,
Docteurs BROCA, BRISSAUD, CARTAZ, CHAPUT, CHATELLIER, GAUCHER, GELLÉ, GÉRARD MARCHANT, GOULY, HIRSCHFELD, JALAGUIER, JUHEL-RENOY, LE GENDRE, LEGROUX, LUBET-BARBON, MARFAN, MARTIN, PICQUÉ, TERRIER, VERCHÈRE.

COLLABORATEURS ÉTRANGERS :

Docteur LENNOX BROWNE (de Londres), Docteur CHIARI (de Vienne), Docteur BRYSON DELAVAN (de New-York), Docteur DREYFUSS (de Strasbourg), Professeur GRADENIGO (de Turin), Professeur GRUBER (de Vienne), Docteur PAUL HEYMANN (de Berlin), Professeur LEFFERTS (de New-York), Professeur MASSEI (de Naples), Professeur MOOS (de Heidelberg), Docteur MORITZ SCHMIDT (de Francfort-sur-Mein), Professeur SCHRŒTTER (de Vienne), Docteur SOKOLOWSKI (de Varsovie), Professeur SOLIS COHEN (de Philadelphie), Docteur MAX THORNER (de Cincinnati), Professeur URBANTSCHITSCH (de Vienne).

TOME IV — 1891

PARIS

G. STEINHEIL, ÉDITEUR

2, RUE CASIMIR-DELAVIGNE, 2

1891

Digitized by Google

Digitized by Google

TABLE ANALYTIQUE

Abcès du cerveau, dans les suppurations de l'oreille, 302.
Acné du nez, 378.
Acoumétrie, 247.
Amygdale, chancre, 168. — gommes, 239. — lymphadénome, 113. — tuberculose, 30.
Amygdale linguale, 170.
Amygdalites, 331. — Contagion dans les —, 361. — lacunaires, traitées par la créoline, 238.
Amygdalotomie. Hémorrhagie consécutive à l'... — 43, 112, 299.
Angine, à pneumocoques, 202. — à streptocoques, 206. — gangréneuse, 171.
Anosmie, 287.
Antipyrine, comme anesthésique, 265.
Antre d'Highmore. V. Sinus maxillaire.
Aphasie, coïncidant avec paralysie laryngée, 108.
Apophyse mastoïde ; son ouverture, 58. — périostite, 304.
Arthrites crico-aryténoïdiennes aigues, 148.
Asthme gauglionaire, 299.
Audition colorée, 126.
Bégaiement, dans les affections nasales, 33.
Bouche. Microbes de la —, 240, 241.
Bourse pharyngée, 49.
Caisse du tympan. Sarcome de la —, 250. — lacunes, 57.
Cantharidate de potasse, dans les maladies du larynx, 80.
Cérumen, 371.
Cholestéatome de l'oreille, 117, 188, 304, 364, 372.
Corps thyroïde, adénomes, 34. — Extirpation. V. *Thyroidectomie*. — Inflammation. V. *Thyroidite*. — kystes, 34.
Cloison nasale, abcès chauds. 29, 89, 221. — Perforation, 25, 220.
Cornets nasaux. Fentes sagittales, 226.
Coryza, aigu lié à influenza, 286. — caséeux, 23.
Crochet palatin, 193.
Diapason. Épreuves avec le —, 175.
Diphtérie. Bacilles de la —, 172, 362. — Vaccination, 52.
Diplopie, dans les affections de l'oreille, 183.
Enclume. Carie et extraction de l'—, 61, 62, 122.
Epiglotte. Angiome de l'—, 40.
Epistaxis, 29.
Étrier. Avulsion de l'—, chez les animaux, 248.
Fosses nasales. Accidents consécutifs aux opérations dans les —, 97. — angiomes, 95. — corps étrangers, 287. — épithélioma, 143. — irrigations, 99, — 149, — 314. — polypes, 27, 149, 229, 230, 284, 285. — rapports pathologiques avec affections oculaires et cutanées, 30. — syphilis héréditaire, 146. — tuberculose, 30, 284. — ulcérations, 287.
Goitre. Electrolyse, 110.
Goitre exophtalmique, 162.
Hémorrhagies de l'oreille, 14.
Ictus laryngé, 233.
Langue. Erysipèle de la —, 239. — tuberculose, 45. — inflammations (variétés de glossite), 49
Laryngite, causée par iodure de mercure, 354. — des chanteurs, 353. — chronique, 356. — hémorrhagique, 89, 296. — sèche, 40.
Laryngo-fissure, 282.
Laryngotomie intercrico-thyroïdienne, 326.
Larynx. Cancer du —, 156, 163, 282. — Cancer extrait par voies naturelles, 360. — corps étrangers, 234, 288. — curettage, 232. — cystome, 154. — examen de la paroi postérieure, 1. — fibro-adénone, 85. — fibrome kystique, 100. — fracture, 37. — innervation, 100, 102, 108. — intubation, 36, 144, 161, 292, 295, 352. — muscles, 102, 233. — pachydermie, 292, 355, 356. — papillomes, 145, 153, 157. — paralysies, 42, 199. — paralysie hystérique, 41. — polypes, 231. — sténoses chroniques, 290. — syphilis, 39, 91, 111. — tumeur amyloïde, 154.
Limaçon. Histologie du —, 186. — physiologie, 242.
Maladie de Tornwaldt, 222.

Digitized by Google

174678

Maladies du larynx, 63.
Maladies du larynx, du pharynx, des fosses nasales, 32, 252.
Maladies du nez et du pharynx, 253.
Marteau. Excision du —, 122, 277.
Membrane de Reissner, 56.
Membrane de Schrapnell perforation de la —, 188.
Muqueuse nasale. Repli dit de Kaufmann dans les suppurations du sinus maxillaire, 31.
Muscle thyro-aryténoïdien, 233.
Nerf acoustique. Atrophie par compression du —, 55.
Nez. Déformations angulaires du—, 257.
Œdème de la glotte. Pilocarpine dans l'—, 145. — dans le mal de Bright, 235.
Œsophage. Cancer, 160.
Œsophagien. Spasme, dans hypertrophie de la 4e amygdale, 46.
Oreille. Corps étrangers de l'—, 251, 301, 306, 309, 314, 373, 376. —hémorrhagies, 14, 252. — polypes, 308.
Oreillons. Surdité dans les —, 65, 221.
Osselets. Pertes des — avec conservation de l'ouïe, 304. — extraction, 61, 62, 122, 277, 309, 371.
Otites moyennes, aiguës, 175, 308, — suppurées, 175. — bactériologie de ces dernières, 115, 178, 311. — traitement de ces dernières, 243, 245.
Otite sèche, 145.
Otorrhagies, 14, 252.
Otoscopie intra-tympanique, 54.
Pachydermie laryngée. V. *Larynx*.
Paracentèse tymponique. Blessure de la jugulaire, 58.
Paralysie faciale dans les otites, 53.
Paroi postérieure du larynx. Examen de la—, 1.
Pemphygus des muqueuses supérieures, 46, 93.
Pharynx. Anomalie artérielle, 148. — catarrhe, 298. — fibro-adénome, 85. — gangrène, 171. — goutte, 51. — papillomes, 362. — phlegmon infectieux, 42, 113, 172. — pustules, 171. —rhumatisme, 44. — syphilis, 167.— ténesme, 8.— tuberculose, 47.
Pharynx nasal. Exploration, 193, 321.— myxome, 230. — polypes, 149, 229, 230, 287.
Réflexes nasaux, 351.
Rhinite caséeuse, 350. — membraneuse, 350.
Rhinolithes, 27, 132.
Rhinopathies. Spirométrie dans les —, 29.
Rhinosclérome, 164, 285, 287, 349.
Salol. Angine causée par le-, 140. — érythème suite de—, 268.
Sinus frontaux. Trépanation des—, 354. — éclairage, 297.
Sinus maxillaire. Abcès du—,5,24,26, 31, 73, 143, 166, 222, 223. — abcès à streptocoques, 73. — éclairage, 22, 32, 222, 229, 297. — lavage, 24.
Sinus non maxillaires. Diagnostic et thérapeutique de leurs affections, 227.
Spasme glottique dans le tabes, 219. — après les applications intra-laryngées, 233.
Spirométrie dans les rhinopathies, 29.
Stomatite à staphylocoques, 240.
Surdi-mutité. Anatomie pathologique de la—, 183.
Surdité hystérique, 125, 369. — opérations contre la, 303. — causée par quinine, 311. — par terreur, 369.
Tabes (audition dans le), 54.
Temporal. Fracture du-, 168.
Thyroïdectomie, 354.
Thyroïdite à pneumocoques, 129.
Thyrotomie, 163, 235.
Trachée. Cancer primitif, 159. — perforation, 160. — physiologie, 295. syphilis, 291.
Trachéotomie. Hémorrhagies secondaires, 165. — influence sur les affections laryngées, 358.
Trichloracétique (acide), 32.
Trompe d'Eustache. Cathétérisme de la —, 114, 310.
Tuberculose laryngée, 162, 289. — à forme scléreuse et végétante, 39. — traitement, 105, 106, 107, 164, 210. — tumeurs, 359.
Tympan. Perforations du—, 306. — régénération, 169, 187. — relâchement, 248.
Vaseline. Dans les affections de l'oreille, 375.
Végétations adénoïdes, 147, 149, 271, 296.
Ventricule de Morgagni. Prolapsus du—, 151.
Vertige auriculaire, 314, 368, 372.
Vertige de Ménière, 115, 169, 315, 367.
Vertige laryngé, 36.
Voies aériennes. Corps étrangers, 234, 238, 357. — pulvérisations dans les —, 352.
Voile du palais. Arrêt de développement, 287. — Paralysie tabétique, 360.
Voûte pharyngée, 48.

Digitized by Google

TABLE DES AUTEURS

(*Les chiffres gras indiquent les travaux originaux.*)

Aguanno... 36
Alvin... 29
Audubert... 171
Avellis... 319, 359
Ayres... 304
Bacon... 252
Barth... 308
Behring... 52
Bell... 36
Berlioz... **132**
Besnier... 287
Bezold... 247, 373
Bleyer (Mount)... 352
Bornemann... 157
Botey (Ricardo)... 40, 54, 248
Brown (Lennox)... **8**, 107, 252
Burnett... 371
Cartaz... **199**, **268**
Casadesus... 233 289
Casselberry... 154
Charazac... 164
Chatellier... 146, 147
Clark... 304
Colles... 309
Corradi... 242
Coy... 231
Cozzolino... 30
Dabney... 168, 313
Dalbey... 371
Deaver... 354
Déjerine... 108
Delstanche... 375
Deschamps... 296
Destot... 378
Dench... 303
Dietrich... 25
Dionisio... 290
Dund... 362
Egini... 295
Faulkner... 353
Ficano... 39
Fischer... 298
Fournier (d'Amiens)... 315
Frænkel (B.)... 105
Frænkel (Eugène)... 162
Franks (Kendal)... 113
Freund... 369
Friedenwald... 304
Friedrichs... 166
Galdos... 37
Gallois... 362
Garel... 100, 145, 239
Gastou... 240
Gellé... 53, **65**, 147, 148, 149, 220
Gleason... 284
Glover... 39
Gomperz... 55, 56
Goode... 352
Gottschalk... 287
Gottstein... 63
Gouguenheim. 29, 39, 111, 144, 360
Grant (Dundas)... 156
Gruber... 251
Grunwald... 231
Hang... 250
Hanot... **206**
Hansberg... 149
Harke... 290
Hessler... 58
Heymann (Paul)... 80
Hildebrandt... 58
Hooper (Franklin)... 154
Hubert... 233
Ingals (Fletcher)... 153
Itzig... 238
Jack... 301
Jacquet... 285
Janicke... 245
Joal... 29, 47, 299
Juettner... 110
Juffinger... 238
Kafemann... 48
Kanasugi... 351
Kanthack... 115
Katz... 186
Kaufmaun... 31
Kayser... 233, 369
Kersting... 355
Kiesselbach... 175
Killian (de Fribourg-en-Brisgau) **1**
Killian (de Worms)... 226
Klingel... 222, 308
Koch (de Luxembourg)... 234
Korner... 57

Digitized by Google

Kuhn ... 117
Kuttner ... 358
Lacoarret ... 148
Lancial ... 230
Landgraf ... 46
Lannois ... 115, 248
Lavallée ... 140
Lebec ... 287
Lermoyez ... 97
Lichtwitz ... 24, 282
Lœvi ... 33
Lœwe ... 243
Lœwenberg ... 314, 368
Lublinski ... 106, 349
Lubet-Barbon ... **193**
Luc ... **5, 14, 73, 85**, 144, **277**
Ludewig ... 61, 62
Luzet ... 171
Maas ... 165
Mackensie (Hunter) ... 160
Madeuf ... 143, 147
Mandelstam ... 306
Marchant ... **129**, 253
Masini ... 102
Massei ... 144
Mendel ... 235, 360
Mendoza (Suarez de) ... 126, 143, 145
Merklen ... 42
Michael ... 27
Michelson ... 49, 170
Miot ... 145, 146
Montaz ... 254
Moos ... 178, 311
Morpungo ... 54
Moure ... 112, 143, 149, 163, 167
Muller ... 306
Mygind ... 183
Natier ... 239, 285
Neumann ... 100
Newcomb ... 350
Nicaise ... 295
Noquet ... 146
Olivenbaum ... 376
Onodi ... 42
Patrick ... 284
Peltesohn ... 351
Peugniez ... 315
Pick ... 159
Politzer ... 364
Polo ... 114
Pomeroy ... 314
Pritchard (Urban) ... 302
Proskaner ... 172
Przedborski ... 151
Ransom ... 288
Raulin ... 167
Rethi ... **32**
Rendu ... **202**
Rice ... 99
Richardière ... 361
Ricketts ... **95**
Roe ... **258**
Rosenbach ... 41
Rosenberg ... 292
Ruault ... 27, 219, **271**
Rumler ... 187
Saint-Hilaire ... 265
Samter ... 172
Sattler ... 298
Sauvinaud ... 113
Schæffer (de Brême) ... 221, 227, 232
Schmidt (Moritz) ... 210
Schnell ... 360
Schutz ... 26, 223
Schwalbe ... 161
Schwartz (de Paris) ... **326**
Schmiegelow ... 188, 241
Seifert ... 93
Sevestre ... 240
Sokolowski ... **331**
Spencer ... 162
Spratling ... 309
Srebrny ... 32
Stacke ... 122
Strazza ... 350
Streiter ... 235
Suchannek ... 49, 286
Symonde ... 34
Szadek ... 168
Tauber ... 40, 47
Thorner (Max) ... 44, 299
Tissier (Paul) ... 356
Toison ... 45
Treitel ... 296
Trifiletti ... 373
Tronchet ... 367
Turnbull ... 310
Vaton ... 51
Verdos ... 183
Vohsen ... 22
Wagnier ... 23, 149
Warden ... 229
Wassermann ... 172
Wessinger ... 357
Winckler ... 33
Wolf (de Francfort) ... 314
Wolff (de Metz) ... 292
Wright (Jonathan) ... 43, 291
Wurdemann ... 125, 175
Ziem ... 222, 229, 297, 321
Zuffinger ... 164

IMPRIMERIE LEMALE ET Cie, HAVRE

Digitized by Google

ARCHIVES

DE

LARYNGOLOGIE, DE RHINOLOGIE

ET DES

MALADIES DES PREMIÈRES VOIES RESPIRATOIRES ET DIGESTIVES

TRAVAUX ORIGINAUX

L'EXAMEN DE LA PAROI POSTÉRIEURE DU LARYNX (1)

Par le Dr **Gustave Killian**, docent à Fribourg-en-Brisgau.

La méthode laryngoscopique habituelle consistant à faire pencher la tête en arrière, ne suffit pas pour regarder la paroi postérieure du larynx, c'est-à-dire la surface postérieure de la cavité du larynx. C'est pourquoi Turk avait déjà recommandé en 1889 d'examiner la région sus-glottique de la paroi en question, avec port droit de la tête et en tenant le laryngoscope plus horizontalement, et la portion sous-glottique, de la manière prescrite par lui pour la trachéoscopie.

J'ai démontré, avec chiffres à l'appui, qu'on arrive rarement au but, même en suivant ses prescriptions.

Sur 100 malades que j'ai examinés, sans les choisir, je n'ai pu voir que chez 11 la paroi postérieure du larynx, c'est-à-dire la portion sous-glottique.

Je n'ai vu, chez les autres, à l'exception de 4 cas, que des parties plus ou moins grandes de la portion sus-glottique, ou je n'en apercevais au plus que le bord supérieur.

(1) Ce travail a fait le sujet d'une conférence au Congrès des naturalistes, à Heidelberg. L'auteur a bien voulu écrire pour les *Archives de laryngologie* l'article que l'on va lire et qui est le résumé de sa monographie publiée, cette année, chez G. Fischer, d'Iéna.

Digitized by Google

On a essayé de rendre plus fréquemment praticable l'inspection de la paroi laryngée postérieure, au moyen de deux laryngoscopes ou d'un prisme. (Türk, Voltolini, Lori, Unna, Rauchfuss, Rosenberg), mais on ne saurait commodément appliquer ces méthodes que dans un nombre de cas très restreint.

J'ai découvert que ces difficultés peuvent facilement être surmontées, si le malade tient la tête penchée en avant : dans ces conditions, on peut voir, dans les 9/10 des cas la paroi postérieure du larynx dans toute son étendue.

Je recommande de procéder ainsi :

1. Le malade doit pencher la tête sur la poitrine, de sorte que le menton touche le sternum et entr'ouvrir ou enlever préalablement les vêtements susceptibles de gêner les mouvements du cou (col, etc...).

2. Si le malade penche la tête de la manière indiquée, il faut qu'il soit debout, pour qu'on puisse regarder l'intérieur de la bouche.

Les personnes de petite taille et les enfants doivent monter sur un tabouret ou sur une chaise.

L'examinateur doit s'agenouiller soit en partie, soit entièrement, en s'abaissant sur ses talons; cette dernière position doit être prise, lorsque la tête du sujet à examiner est fortement inclinée en avant, au point qu'il faille regarder presque verticalement de bas en haut, pour voir le voile du palais. L'examen réussit parfois, si l'on est assis devant le malade, tandis que celui-ci reste debout.

3. Le malade doit ouvrir largement la bouche, tirer bien la langue, et respirer profondément.

4. Le mieux est de faire usage d'un réflecteur à bandeau frontal de 25 cent. de distance focale, comme on le fait pour la laryngoscopie ordinaire.

Si la distance de la bouche du malade devient plus grande, une distance focale de 25 cent. est plus utile.

Les supports, les lentilles, et les manchons métalliques, habituellement disposés autour des lampes ne sont pas pratiques, lorsqu'on examine le larynx en s'agenouillant.

Digitized by Google

5. Le laryngoscope doit être aussi grand que possible : on obtient alors le meilleur éclairage. Il faut appliquer le miroir sur le voile du palais, un peu plus loin qu'à l'ordinaire de la paroi postérieure du pharynx. Si on prend un laryngoscope plus petit, la luette peut être gênante, faute de pouvoir être soutenue, tandis qu'elle est suffisamment soulevée avec un grand miroir. Le voile du palais doit être fortement poussé en haut par le laryngoscope, sans quoi, on ne pourra pas regarder la paroi postérieure du larynx en dépassant le bord de l'épiglotte.

Si les parties de l'arrière-bouche sont de petite dimension, il peut devenir difficile de pousser le voile suffisamment en haut avec un grand laryngoscope ; dans ces cas, bien entendu, on se sert d'un petit miroir.

6. Dans les cas où même, en suivant les règles indiquées, on ne pourra pas voir entièrement la face postérieure de la cavité du larynx, il sera utile de tenir le laryngoscope obliquement, de faire pencher la tête du malade en avant et de joindre à ce mouvement une certaine rotation.

7. Je recommande, pour certains cas particuliers où une volumineuse épiglotte fortement abaissée créerait des difficultés, de la cocaïniser et de la soulever, pendant l'examen, avec la sonde. On obtient ainsi de belles images très claires de la paroi postérieure du larynx.

Les difficultés qui s'opposent à cet examen sont en général les mêmes qu'on rencontre pour la laryngoscopie ordinaire. Elles sont même moins grandes, parce que la paroi postérieure du pharynx est moins sensible au contact du miroir ; comme il en reste éloigné, le malade le supporte mieux; on a pourtant assez souvent besoin de cocaïne. Ne pouvant utiliser la phonation, il faut exiger du malade, qu'il supporte le laryngoscope pendant quelques instants, en respirant profondément.

Il va sans dire que toutes les circonstances qui empêchent le malade de pencher la tête suffisamment en avant portent préjudice à l'efficacité de ma méthode (les inflammations du

Digitized by Google

cou, les tumeurs, les engorgements ganglionnaires strumeux, un cou gros et raccourci, une nuque raide).

Les protubérances de la paroi postérieure du larynx sont particulièrement gênantes. Comme le regard ne pénètre habituellement que parallèlement à cette paroi postérieure, les parties saillantes masquent toujours les détails sous-jacents (granulations tuberculeuses, infiltrations, etc). Le soulèvement de l'épiglotte peut être très utile dans les cas de ce genre.

Si la glotte n'est pas assez large, il est difficile ou impossible de regarder la région cricoïdienne de la paroi postérieure du larynx.

Ma méthode s'est montrée souveraine pour diagnostiquer les altérations tuberculeuses de la surface postérieure de la cavité du larynx, siège de prédilection de ces altérations, et c'est pourquoi elle permet un traitement local très précis de cette région.

Si le malade penche la tête en avant, il est facile et simple de faire les opérations nécessaires, sous le contrôle du miroir.

Mentionnons encore que la trachéoscopie se trouve singulièrement facilitée par cette méthode. Seulement, pour regarder la trachée et sa bifurcation, il n'est pas nécessaire que le malade penche la tête si fortement en avant, comme il est forcé de le faire, lorsqu'on examine la paroi postérieure du larynx.

L'inclinaison de la tête doit quelquefois être accompagnée des mouvements de rotation recommandés par Türk, à cause des déformations fréquentes de la trachée.

Tels sont les avantages de ma méthode que j'applique depuis 1888 et que j'enseigne dans mes cours ; je suis heureux de dire que ces avantages ont déjà été confirmés, soit en particulier, soit officiellement, par plus d'un laryngologiste éminent. (Voir *Gottstein*, Maladies du larynx, 3e édition, 1890, page 89 ; — *Schech*, Munchener medec. Wochenschrift, 1870, n° 44 ; — *Schnitzler*, Atlas clinique de la laryngologie et de la rhinologie, 1890, 1re livraison.)

Digitized by Google

DES SOINS CONSÉCUTIFS A L'OUVERTURE BUCCALE DU SINUS MAXILLAIRE ATTEINT D'EMPYÈME ET NOTAMMENT D'UN MODE DE LAVAGE TRÈS SIMPLE DE CETTE CAVITÉ

Par le Dr **Luc**.

Des méthodes nombreuses et variées ont été proposées pour l'ouverture de l'antre d'Highmore, en cas de suppuration de cette cavité. Nous en avons fait l'exposé et la critique dans un travail publié antérieurement dans ce même journal (1).

Notre intention est d'aborder aujourd'hui, dans cette courte note, une autre question qui n'est pas sans présenter quelques difficultés de pratique et pour laquelle nous croyons être arrivé à une solution des plus simples qui nous semble pouvoir être appliquée à la grande majorité des faits.

Prenons le cas le plus habituellement observé : un malade affecté d'un abcès du sinus maxillaire, consécutif à la carie de l'une des deux premières grosses molaires, a subi la trépanation de cette cavité par l'alvéole, après extraction de la dent malade. Le premier lavage exécuté par l'opérateur a déterminé l'expulsion, par la narine, d'une grande quantité de pus fétide, puis, aux lavages suivants (surtout si l'on a eu soin de pratiquer le tamponnement antiseptique de la cavité malade), le pus s'est montré inodore et en moindre abondance. Quelle doit être désormais la conduite à tenir ? Le malade peut habiter la province ou l'étranger et avoir hâte de s'en retourner chez lui. Or, est-il nécessaire de le retenir, et cela combien de temps, pour la bonne exécution des lavages ? Peut-on au contraire le congédier, en lui confiant le soin de se charger des lavages en question et à quelle méthode de lavage donnera-t-on la préférence ? D'autre part,

(1) Abcès du sinus maxillaire, in. *Arch. de laryng.*, 1889, nos 3 et 4.

Digitized by Google

doit-on laisser le trajet fistuleux se refermer de lui-même, sans chercher à modérer, par exemple au moyen d'un drain métallique, ce travail souvent rapide d'occlusion spontanée et, tout le temps que la fistule reste ouverte, n'y a-t-il pas de sérieux inconvénients à laisser le sinus en communication avec la bouche, tout particulièrement pendant les repas et à exposer la première de ces cavités à la pénétration de parcelles alimentaires à son intérieur ?

Tel est l'ensemble de questions qui se posaient à notre esprit au début de notre carrière et qui, nous n'en doutons pas, ont dû embarrasser plus d'un de nos collègues. Après bien des hésitations et des tâtonnements, nous avons été amené par l'expérience acquise en observant et en traitant une trentaine de malades, à la conviction, que les prétendus inconvénients signalés plus haut sont exagérés et ne s'appuient pas sur des faits bien observés. Nous pensons aujourd'hui que, pour la grande majorité des abcès du sinus d'origine dentaire, une fois qu'on a pratiqué l'ablation de la molaire cariée, cause première de la maladie, et obtenu la désinfection du foyer par deux ou trois lavages boriqués très complets pratiqués toutes les 24 heures et dans l'intervalle desquels la cavité du sinus a été maintenue bourrée d'ouate iodoformée, il n'y a aucun inconvénient à laisser la fistule se refermer spontanément et qu'il n'y a lieu de continuer les lavages qu'autant que le trajet fistuleux est encore assez large pour s'y prêter.

Nous avons complètement renoncé depuis deux ans à l'emploi des drains métalliques au moyen desquels nous cherchions primitivement à modérer les tendances occlusives du trajet, cette méthode nous ayant paru éterniser la maladie sans utilité.

Le prétendu danger de la pénétration de parcelles alimentaires dans le sinus nous semble aujourd'hui chimérique, il se peut toutefois que des fragments d'aliments s'opposent à la bonne exécution des lavages en oblitérant le trajet et, à ce titre seulement, nous avons cru devoir parer à la possibi-

Digitized by Google

lité du fait. Or, voici à quelle méthode de soins consécutifs nous nous sommes arrêté, d'une part pour réaliser ce but, d'autre part pour permettre au malade, le jour où il nous demande son congé, d'exécuter lui-même facilement le lavage de son sinus, jusqu'au jour où la fistule sera complètement refermée.

Au moment des repas, nous conseillons au malade de boucher la fistule au moyen d'un fragment de l'une de ces sondes pleines en gomme, à extrémité renflée en forme d'olive, imaginées par le professeur Guyon pour l'exploration de l'urèthre. Nous ne conservons de cette sonde que l'extrémité à bout renflé, avec une longueur de tige de cinq à six centimètres.

Cette sonde est très facilement introduite par son extrémité sectionnée, surtout si la section a été pratiquée tant soit peu obliquement, et d'autre part l'extrémité renflée empêche l'instrument de remonter dans le sinus et s'oppose à la pénétration de toute parcelle alimentaire dans le trajet. Le repas terminé, le malade se rince une première fois la bouche avec de l'eau boriquée avant d'enlever la sonde, afin de bien nettoyer cette cavité. Cela fait, il retire la sonde et recommence le lavage de la bouche avec la même solution, en penchant la tête en avant, au-dessus d'un bassin. On remarque alors (1), pour peu que les mouvements des joues s'exécutent avec énergie, en tendant à comprimer le liquide dans la cavité buccale, que ce dernier ressort par la narine du côté malade. Le malade se trouve donc opérer du même coup le lavage de sa bouche et celui de son sinus. On a soin chaque jour de raccourcir le tube d'une très petite mesure, de façon que le trajet fistuleux tende à se refermer de haut en bas. Le jour où l'eau cesse de pénétrer de la bouche dans le sinus, tout soin ultérieur peut être négligé et le malade considéré comme guéri.

(1) Il est indispensable, pour la réussite de cette manœuvre, que le trajet opératoire offre une largeur suffisante. La lame du foret adopté par nous n'a pas moins de 6 millimètres de largeur.

Digitized by Google

Nous n'avons pas à insister sur les avantages de ce procédé qui, d'une part, prévient de la façon la plus simple le passage des aliments dans la cavité du sinus, et d'autre part, épargne au malade les ennuis et les frais d'un appareil laveur dont le maniement n'est pas sans offrir pour lui des difficultés. Nous le répétons : si la méthode que nous proposons a un mérite, il réside dans son extrême simplicité ; cette simplicité est même telle qu'il est bien probable que d'autres y avaient songé avant nous et que des réclamations de priorité surgissent dès la publication de notre article. S'il en est ainsi, que le collègue vis-à-vis duquel nous nous serons rendu coupable de ce plagiat involontaire veuille bien agréer à l'avance toutes nos excuses, et être assuré que nous n'avons ici d'autre prétention que de propager un procédé qui, quel qu'en soit l'auteur, nous a paru susceptible de rendre de très réels services à l'égard d'une des affections les plus fréquemment observées dans la pratique rhinologique et tout au moins d'en simplifier considérablement le traitement.

DU TÉNESME PHARYNGIEN

Par le Dr **Lennox Brown**, de Londres.

Je ne crois pas que d'autres auteurs se soient servis du terme *ténesme* pour désigner un symptôme dont se plaignent souvent les malades atteints de certaines lésions de la gorge et qui se manifeste par une tendance continuelle à rejeter, soit en toussant, soit en raclant leur gosier, une substance réelle ou imaginaire, de la partie pharyngienne du canal alimentaire.

Cela se fait habituellement avec effort et accompagnement d'un malaise ou d'une douleur réelle. Ces efforts amènent quelques mucosités qui, parfois, surtout au réveil, sont colorées par le mélange d'une petite quantité de sang.

Digitized by Google

J'ai démontré ailleurs que ce besoin de rejeter avec effort quelque chose du pharynx ou de la partie supérieure de l'œsophage ressemble, sous beaucoup de rapports, à un symptôme analogue bien connu pour la partie inférieure de l'intestin, c'est-à-dire au *ténesme*. J'ai été amené à adopter ce terme par l'observation de ce fait, que beaucoup de malades souffrant d'hémorrhoïdes et de ténesme rectal, non seulement se plaignaient de cette tendance à rejeter quelque chose du gosier, mais qu'ils souffraient réellement d'un état d'ectasie des vaisseaux pharyngiens, c'est-à-dire en réalité *d'hémorrhoïdes pharyngées*.

Quoique la dénomination que je me suis hasardé d'adopter ici semble être une innovation, les faits et les observations, qui en ont été l'origine, m'ont longtemps occupé et j'en ai fait le sujet d'une communication au Congrès des laryngologistes, à Milan, en 1880.

Non seulement j'ai démontré que ce qu'on appelle la *boule hystérique* était fréquemment accompagnée d'une augmentation de volume plus ou moins constante du corps thyroïde à différents degrés, mais j'ai aussi attiré l'attention sur l'existence de varices qu'on n'avait pas reconnues auparavant et sur une hypertrophie des papilles de la base de la langue. Cette dernière lésion a été décrite indépendamment de moi par Swaine en 1886 et considérée par lui comme une hypertrophie du tissu lymphoïde de la base de la langue. Je l'ai représentée plus récemment, ainsi que d'autres, comme une hypertrophie de *la tonsille linguale*.

En 1887, j'ai décrit cet état pathologique dans la seconde édition de mon traité et, peu de temps après, Mc Bride, en traitant du même sujet, devant la Société médico-chirurgicale d'Edimbourg, commit l'erreur de dire qu'il n'avait été signalé par aucun écrivain anglais. Au mois de septembre 1887, j'ai repris et développé les mêmes idées devant la Société médicale de Philadelphie.

Pendant les trois ou quatre dernières années, plusieurs communications plus ou moins originales sur les hypertro-

Digitized by Google

phies lymphoïdes et les varices de la base de la langue ont été faites par des auteurs américains et anglais.

Dans des communications antérieures je me suis contenté d'attirer l'attention sur le fait, que la sensation de corps étranger ou de boule hystérique est fréquemment accompagnée d'une lésion de la tonsille linguale et de varices de la même région.

Je vais aujourd'hui donner un court résumé des cas où le ténesme peut être regardé comme symptomatique. Je n'ai pas à expliquer longuement pourquoi je présente ici le symptôme en question comme ne correspondant pas à une entité. En effet, 50 pour cent des malades qui viennent me consulter au sujet de leur pharynx, peuvent être groupés sous l'étiquette *ténesme*.

Beaucoup d'entre eux se plaignent de sentir un corps étranger ou un gonflement, ou un abcès au dos de la langue, mais, quoique le malaise qu'ils ressentent provienne de l'endroit indiqué, je trouve que les lésions qui lui donnent naissance sont multiples et variées et nullement limitées à la même localisation. Les causes locales du ténesme pharyngien peuvent être divisées en trois classes :

a. Les cas, où un corps étranger, tel qu'une arête, un dentier, ou tout autre corps étranger est fixé en un point quelconque de la gorge.

b. Les cas, où il y a une lésion hypertrophique évidente, surtout des tissus lymphoïdes de l'isthme du gosier ou dans le pharynx, ou un état de congestion avec ou sans hypertrophie de la glande thyroïde.

c. Les cas, où il n'y a pas de lésion digestive et qui sont essentiellement d'ordre nerveux. Je dis *essentiellement*, parce qu'il est probable que le facteur nerveux joue un rôle adjuvant dans *tous les cas* de ténesme pharyngien, la varice elle-même résultant souvent d'une parésie vaso-motrice.

Si malgré cela, nous admettons un facteur nerveux, comment devons-nous expliquer qu'une simple hypertrophie des tonsilles existe en cas de ténesme chez quelques personnes et pas chez d'autres ?

Digitized by Google

a. Il est inutile de s'étendre sur les cas de ténesme provenant de la présence d'un corps étranger. L'expérience de chaque jour prouve que si le corps vulnérant est éloigné, le symptôme ne disparaît pas immédiatement. Sans doute, cela est souvent l'effet de la lésion produite, mais il arrive aussi que, bien que la membrane muqueuse lésée soit apparemment guérie, la paresthésie ou la dysesthésie persistent souvent pendant un temps plus ou moins long. Cette particularité, du moins dans un cas de ma pratique, était due à la blessure faite par un dentier qui avait été suivie d'une rétraction cicatricielle du pilier postérieur de l'isthme.

b. Quant aux lésions objectives de la gorge, auxquelles le symptôme *ténesme* se trouve habituellement associé, j'ai déjà parlé de l'hypertrophie des tonsilles linguales accompagnées ou non d'un état variqueux des veines.

D'après mon expérience, la stagnation veineuse et les varices occasionnent une sensation de plénitude et de malaise, souvent un sentiment de fatigue, surtout après des efforts locaux et plus tard de l'hyperesthésie. L'hypertrophie des tonsilles linguales seule, sans varices, n'est pas souvent associée au ténesme ; mais il y en a des cas, et dans ces cas, le symptôme provient sans aucun doute du contact de la base de la langue avec l'épiglotte. Solis-Cohen a dit qu'il se produit alors un *emprisonnement* de l'épiglotte et M. Bride a démontré que si le ténesme est dû à ce contact, on peut l'atténuer temporairement en couvrant les surfaces en contact d'une couche de *cocaïne*.

Il est possible qu'il se produise dans quelques cas une dilatation du conduit oblitéré de la glande thyroïde qui se termine au point connu en anatomie sous le nom de *foramen cæcum*.

J'ai souvent insisté ailleurs sur la nécessité de citer, parmi les causes des hémorrhoïdes pharyngées, l'abus de l'alcool et du tabac, avec parésie vasomotrice générale ou locale, congestion hépathique et même avec désordres digestifs et parfois cardiaques. Une autre preuve de l'affaiblissement de la

Digitized by Google

circulation sanguine nous est fournie par l'existence d'hémorrhoïdes rectales ou vaginales, ou la présence de varices dans les membres inférieurs et la tendance au refroidissement des pieds, etc.

c. Les varices pharyngées sont plus fréquentes chez les femmes que chez les hommes et sont souvent accompagnées de désordres simultanés dans les appareils urinaire et ovarien. Aussi le ténesme est-il un symptôme prédominant à la ménopause.

Les varices ne sont pas limitées aux régions linguales ; elles se montrent fréquemment aussi à la paroi postérieure du pharynx. J'ai vu quelques cas de varices marquées du voile du palais s'étendant, dans un cas, à la luette et aux piliers et simulant un angiome. Dans ce cas, le ténesme disparut après l'emploi du galvano-cautère. J'ai mentionné incidemment ce fait, que des amygdales hypertrophiées seules donnent rarement lieu au ténesme habituel ; l'anesthésie s'observe plus fréquemment, mais il y a des exceptions à cette règle, surtout chez des sujets nerveux, et j'ai rapporté des cas où des amygdales hypertrophiées et des végétations adénoïdes ont occasionné, chez de jeunes garçons, des accès de toux aboyante. Ce symptôme particulier décrit par Sir Andrew Clark, a été observé aussi chez des jeunes filles nerveuses, présentant des troubles douloureux de la menstruation et de l'irritation ovarienne et aussi chez des femmes mariées, pendant la grossesse. Chez les sujets de ce dernier sexe, on rencontrera fréquemment l'une des lésions mentionnées plus haut pour expliquer la pathogénie de cette toux que l'on serait tenté de considérer au premier abord comme un simple symptôme nerveux ou hystérique.

La parésie du voile du palais, avec ou sans allongement de la luette ou tumeurs palatines, donne souvent lieu au ténesme, s'il touche la base de la langue ou l'épiglotte.

L'épaississement de l'épiglotte produit non seulement le ténesme, mais une douleur réelle, en cas de tuberculose ; cela ne s'observe pas dans les affections anesthésiques telles que la dartre rongeante, la lèpre.

Digitized by Google

En 1878, j'ai insisté sur ce fait que les varices étaient un accompagnement constant de la pharyngite granuleuse et que la destruction des ectasies vasculaires par le galvano-cautère était suivie d'un retrait des granulations, mais j'ai fait observer que si les granulations seules sont traitées, il y a grand danger de rechute.

La pharyngite granuleuse et l'hypertrophie granuleuse du pli latéral sont des facteurs puissants du ténesme. Hill a récemment confirmé le soulagement marqué obtenu par le curettage du pli salpingo-pharyngien, et j'ai signalé moi-même l'amélioration qui résulte en pareil cas, de l'emploi du galvano-cautère.

La pharyngite sèche étant accompagnée d'une rigidité partielle des tissus (mous et mobiles à l'état normal) de l'isthme et du pharynx, produit, pendant le mouvement involontaire de déglutition de la salive, une sensation d'obstacle très analogue au ténesme.

En cas de tumeurs nasales, qu'il s'agise de néoplasmes adénoïdes, muqueux, fibreux ou malins, la sensation due à la présence de masses anormales n'est pas aussi marquée qu'on paraît le supposer ; elle manque même dans beaucoup de cas. Sous ce rapport, ces affections contrastent singulièrement avec le catarrhe rétro-nasal qui donne au malade la sensation très nette d'une accumulation de mucosités derrière le voile palatin. Le laryngisme striduleux qu'il ne serait pas déraisonnable de regarder comme une exagération du ténesme est presque toujours associé à des adénomes pharyngiens et palatins.

Les cicatrices et les adhérences ne sont qu'accidentellement associées au ténesme et, dans ces cas, il y a une lésion quelconque des piliers postérieurs.

Une longue expérience m'a amené à la conviction que, si l'on défalque les cas de ténesme et de sensation de boule résultant de lésions objectives et curatives, il ne reste qu'un faible résidu de cas pouvant être envisagés comme des faits de névrose à proprement parler. Je suis donc d'avis, que le terme

Digitized by Google

hystérique devrait être aboli, parce qu'il prouve simplement notre ignorance sur la vraie cause des symptômes.

Ce n'est pas le lieu ici d'aller plus loin dans la question de traitement. Il suffit de dire que le ténesme systématique est un mal promptement curable, si les principes essentiels de la thérapeutique sont observés, qu'il faut découvrir d'abord et supprimer ensuite la cause palpable du mal par des mesures locales ou spéciales, et utiliser les services que peuvent rendre les remèdes internes et les règles de régime applicables aux fonctions digestives et menstruelles et au système cardio-vasculaire et nerveux.

CONTRIBUTION A L'ÉTUDE DES HÉMORRHAGIES NÉVROPATHIQUES DE L'OREILLE, SANS PERFORATION DE LA MEMBRANE TYMPANIQUE

Par le Dr **Luc**

Comme l'indique nettement le titre que nous donnons à cette note, les accidents dont nous entendons nous occuper ici se caractérisent, d'une part, par leurs rapports avec un état névropathique spécial du sujet, d'autre part, par l'absence d'une solution de continuité de la membrane du tympan. Il ne saurait donc être question ici des écoulements de sang qui se montrent, soit au début des suppurations aiguës de l'oreille, à la suite de la perforation spontanée de la membrane, soit au cours de suppurations chroniques, après que la membrane muqueuse de la caisse depuis longtemps enflammée a donné lieu à la formation de masses polypeuses ou de simples granulations saignant avec une extrême facilité. Survenant dans ces conditions, l'hémorrhagie est un accident fréquent, banal et dont la pathogénie ne présente aucun intérêt particulier. Il n'en est pas de même du groupe restreint d'otorrhagies visées dans le présent travail. Il s'agit en effet d'un phénomène assez rare

Digitized by Google

puisque nous n'avons pu en rassembler plus d'une dizaine de cas bien observés, et en même temps d'un phénomène tirant un intérêt tout spécial de ses rapports avec certains troubles du système nerveux et rentrant dans la classe de ces hémorrhagies, sans lésions apparentes de tissu, longtemps considérées comme des faits mystérieux, même miraculeux par le vulgaire et qui ne sont entrées que depuis une date relativement récente dans le domaine des observations scientifiques, tout particulièrement grâce aux travaux de l'école de la Salpêtrière.

Nous avons eu jusqu'ici l'occasion d'observer deux faits de ce genre.

Le premier concerne un jeune épileptique que notre ami, le Dr Cartaz voulut bien nous mettre à même d'examiner, il y a 3 ans, lorsque nous avions notre clinique en commun avec lui. Ce malade, sujet à des otorrhagies, lui avait été adressé de l'hospice de Bicêtre, par le Dr Féré, avec prière de pratiquer l'exploration des oreilles. Or le jour où cet examen fut fait (c'était 24 heures après la dernière perte de sang), il ne révéla aucune lésion appréciable.

M. Féré a bien voulu nous communiquer sur ce malade les renseignements complémentaires qui suivent :

« Il s'agit d'un homme actuellement âgé de 28 ans, présentant une asymétrie faciale aux dépens du côté droit et épileptique depuis l'âge de 15 ans environ ; il a de grandes attaques, des vertiges, des secousses, des cauchemars. Les accès sont assez fréquents : il en a eu 15, le mois dernier, et 19 vertiges. Ces accès sont le plus souvent nocturnes ; dans ses accès diurnes, il tombe de préférence sur la face.

L'arcade orbitaire gauche est tuméfiée et déformée. Plusieurs fois ce malade m'a été présenté, à la suite de ses accès, avec un écoulement sanguin de l'oreille gauche ; ce qui suintait paraissait du sang pur ; il n'y en avait que quelques gouttes. Le malade ne présentait pas de traces de contusion de l'oreille ; on disait qu'il était tombé sur le front. Les jours suivants, il ne se plaignait de rien de particulier dans l'oreille et il n'existait aucun signe de fracture de la base. Du reste cet écoulement de l'oreille qui m'a été souvent signalé par les gens du service, je l'ai vu

Digitized by Google

moi-même 7 ou 8 fois et l'on ne peut guère admettre une lésion grave du squelette. J'avais supposé qu'il existait une lésion de l'oreille moyenne et une perforation du tympan et que, sous l'influence de l'augmentation de la tension sanguine, au moment de l'accès, il se faisait une hémorrhagie, mais le Dr Cartaz a trouvé l'oreille saine, dans l'intervalle des accès. »

Comme on le voit, en présence de ce phénomène insolite, M. Féré avait fait une hypothèse très rationnelle, celle d'une hémorrhagie à travers un tympan déjà perforé, survenant sous l'influence des troubles circulatoires inhérents à l'attaque épileptique. Pour nous, étant donnée l'intégrité de la membrane tympanique constatée par le Dr Cartaz, nous ne doutons pas que le siège de l'exsudation sanguine n'ait été la paroi du conduit auditif externe comme dans les cas que nous rapportons plus loin. Ces exsudations ne laissent en effet à leur suite que des traces à peine perceptibles, ce qui explique le caractère négatif de plusieurs des examens qui ont été rapportés jusqu'ici.

Le second fait du même ordre que nous avons eu l'occasion d'étudier date de l'an dernier.

Le 24 du mois de septembre, Mlle T... venait nous demander notre avis sur la signification d'écoulements de sang qui, depuis l'avant-veille, à la suite d'une forte secousse morale, s'étaient montrés, à deux reprises, dans ses deux conduits auditifs. Nous devons dire tout d'abord que Mlle T... n'est pas, à proprement parler, une hystérique : nous n'avons relevé chez elle ni anesthésie, ni sensibilité ovarienne, ni aucune des manifestations habituelles de cette névrose. Nous rangerions plutôt la malade dans la catégorie des cérébrales, avec exaltation considérable de la sensibilité morale et des facultés imaginatives.

Ceci posé, voici le récit que nous fit Mlle T... de l'accident pour lequel elle venait nous demander conseil.

Depuis près d'un mois, elle éprouvait de la pesanteur de tête et des bourdonnements d'oreille, phénomènes qu'elle rapportait au trouble produit chez elle par une série de contrariétés et de vexations éprouvées dans ces derniers temps.

Sur ces entrefaites, le 22 septembre, à la suite d'une violente discus-

Digitized by Google

sion, elle entra dans un état d'exaspération qui la porta à se rouler sur son lit, en pleurant et en sanglotant. Ce transport se calma peu à peu et elle finit par s'endormir. Quand elle se réveilla, elle fut surprise et effrayée de remarquer que son oreiller était taché de sang qui s'échappait de ses deux oreilles, mais surtout de l'oreille gauche. Cette hémorrhagie fut d'ailleurs peu abondante et s'arrêta d'elle-même, mais reparut, le jour suivant. A la suite de cette double perte de sang, la malade éprouva une détente générale et une disparition des phénomènes pénibles (céphalalgie, bourdonnements), dont elle souffrait depuis quelques temps, mais elle nota en même temps une diminution de son ouïe et comme une sensation d'obtusion dans les oreilles.

L'examen otoscopique nous montra, au fond des deux conduits, des caillots sanguins qui furent facilement enlevés, au moyen d'une injection d'eau tiède poussée avec une force modérée. Il nous fut alors possible de distinguer, des deux côtés, sur la paroi postérieure du conduit osseux, à son union avec la membrane tympanique, une petite tache violacée semblable à une ecchymose et piquetée de points plus foncés, correspondant vraisemblablement aux voies de sortie du sang. Il existait, en outre, une autre tache ecchymotique sur la membrane tympanique du côté gauche, immédiatement en arrière du manche du marteau.

A part cela, pas de lésions tympaniques, sauf un aspect terne des membranes que nous considérâmes comme symptomatique d'un certain degré d'otite sèche n'ayant aucune relation avec l'accident pour lequel nous étions consulté. L'air passait facilement dans les deux trompes. La montre était entendue, à gauche, à 30 centimètres et à droite à 60. La douche d'air ne détermina d'ailleurs pas d'amélioration de l'ouïe.

A la suite de cet examen, la malade resta un mois sans nous donner de ses nouvelles. Lorsque nous la revîmes, elle nous dit que l'hémorrhagie ne s'était pas reproduite et que son ouïe s'était améliorée. A part la disparition des ecchymoses, les tympans nous parurent offrir le même aspect que la première fois.

Nous constatâmes effectivement que l'ouïe paraissait améliorée, car la distance de perception de la montre était montée de 30 à 38 centimètres à gauche et de 60 à 80 centimètres à droite.

Notons que, chez notre malade, l'hémorrhagie s'était produite en dehors de l'époque menstruelle, que cette fonction d'ailleurs n'avait subi, dans ces derniers temps, aucun trouble dans sa régularité habituelle et que l'otorrhagie ne fut pas accompagnée d'hémorrhagie dans d'autres organes.

Digitized by Google

En dehors de ces deux faits observés par nous, nous avons pu en relever sept publiés par d'autres auteurs et dont voici les noms : Magnus Huss, de Stockholm (1), Ferreri (2), Stepanow de Moscou (3), Petiteau (4), Eitelberg (5), Gradenigo (6).

Le 7e fait a été publié par le Dr Baratoux, dans le no du 1er octobre de la *Revue de laryngologie* 1890, dans un article où les observations précédentes sont fort bien résumées.

Nous notons encore une allusion à un autre fait du même ordre à la page 72 du *Précis des maladies de l'oreille* du Dr Gellé :

« J'ai eu, dit notre collègue, l'occasion d'examiner avec M. le Dr Legroux une femme qui, au cours d'accidents névropathiques variables, avec allure rhumatismale, avait tout à coup été prise d'écoulement de sang par l'oreille gauche et de surdité. Il me fut impossible de trouver d'où venait le sang, bien qu'une traînée sanguinolente sèche allât jusqu'au tympan, sur la paroi inférieure, pâle d'ailleurs, du conduit auditif : le tympan était relativement normal. »

Le Dr Gellé cite en outre quelques auteurs anciens comme s'étant occupés de la même question. D'après une note annexée à son livre, le Dr Noquet, de Lille, aurait aussi observé un fait du même genre (7).

Notre intention n'est pas de résumer ici, les unes après les autres, les observations publiées antérieurement à la nôtre, ce travail ayant d'ailleurs déjà été très scrupuleusement fait par le Dr Baratoux, ainsi que nous l'avons dit plus haut. Il nous paraît plus intéressant de jeter un coup d'œil

---

(1) Medic. Beobacht aus d. k. Seraph. Hosp. zu Stockholm (1836). *Schmidt's Jahrb.*, Bd XXII.

(2) *Lo Sperimentale*, 1882.

(3) *Mon. f. Ohrenheilk.*, 1885, no 11, p. 321.

(4) *Marseille médical*, 1887.

(5) *Intern. Klin. Rundschau*, 1888, nos 3 et 4

(6) *Accad. di med. di Torino*, 1889.

(7) *Bull. méd. Nord*, 1880, no 10.

Digitized by Google

d'ensemble sur ces faits épars et de chercher à tirer de leur étude comparative des éléments pouvant nous éclairer sur les caractères cliniques de la maladie et surtout sur les conditions de sa pathogénie.

Plusieurs des auteurs dont nous avons cité les noms plus haut, notamment Huss, Stepanow et Gradenigo ont été amenés par les conditions spéciales dans lesquelles se présentaient les faits qu'ils observaient à considérer l'otorrhagie sans lésions tympaniques comme un accident propre à l'hystérie et se montrant avec les apparences d'un phénomène critique supplémentaire, à l'occasion de la suppression des menstrues.

C'est en effet à la suite d'une interruption des règles que l'accident se produisit chez la malade de Stepanow et chez celle de Gradenigo. Chez la première en outre l'otorrhagie présentait l'intermittence régulière et l'abondance du flux menstruel ; mais Baratoux nous paraît s'être élevé avec raison contre une généralisation excessive donnée à cette particularité et notre observation, de même que la sienne, de même que celle de Petiteau et de Huss, établit l'indépendance possible de la perte de sang pathologique par rapport au flux menstruel.

La coexistence de l'hystérie est plus fréquente, mais elle n'est pas non plus absolue. Notre malade, celle de Petiteau et de Gellé étaient de simples névropathes. Le malade de Féré était épileptique.

Ce dernier fait établit en outre que l'accident dont nous nous occupons n'est pas exclusivement propre au sexe féminin dont l'influence se montre toutefois ici fort prédominante, puisque le rapport des deux sexes est d'environ 1 à 10.

Chez plusieurs des malades observées, l'oreille ne représenta pas le seul siège de l'exsudation sanguine pathologique. La malade de Magnus Huss perdait du sang par le cuir chevelu et les conjonctives. Celle de Baratoux en laissait échapper par le mamelon, l'œil et les ongles. Elle eut en

Digitized by Google

points noirâtres sur la paroi postérieure du conduit auditif osseux. De Rossi put en outre assister, sur la malade de Ferrari, et Baratoux sur la sienne, à la production du phénomène. Tous deux virent le sang perler sous forme de fines et nombreuses gouttelettes au niveau de la région sus-indiquée du conduit auditif osseux, la seule, comme le fait remarquer Baratoux, qui contienne des glandes cérumineuses. Ce détail fournit, comme on le voit, un important appui à l'opinion généralement admise aujourd'hui, d'après laquelle les exsudations sanguines de la peau se produiraient par les glandes où les follicules pileux des téguments. Nous voyons en effet ces exsudations se produire de préférence dans les régions cutanées riches en follicules pileux (cuir chevelu, aisselles) ou en orifices glandulaires (pulpes des doigts, paume de la main) ou à la fois en follicules et en orifices glandulaires (mamelon). Dans les conduits auditifs, l'hémorrhagie se faisait au niveau des orifices des glandes cérumineuses et il est possible que l'accumulation, sur certains points de ce conduit, de ces glandes à conduits excréteurs richement vascularisés ne soit pas sans jouer un certain rôle prédisposant dans la localisation relativement fréquente des hémorrhagies névropathiques sur ce territoire limité de nos téguments.

ANALYSES ET COMPTES RENDUS

I. — NEZ

L'éclairage par transparence de l'antre d'Highmore et des sinus frontaux pour le diagnostic de leurs affections et leur traitement opératoire, par C. VOHSEN, de Francfort-sur-Mein. (Conférence faite au congrès de Berlin.)

Pour ce qui est de l'antre d'Highmore, Vohsen ne fait que confirmer les avantages de la méthode proposée par Heryng. Son mérite et l'originalité de sa communication consistent à avoir appliqué le même principe au diagnostic de l'empyème du sinus frontal. Pour ce faire, la lumière

Digitized by Google

doit être dirigée sur la base du sinus, c'est-à-dire au-dessous de l'extrémité interne du rebord sourcilier de l'os frontal. Dans ses recherches cadavériques, Vohsen a pu constater que, dans ces conditions, le sinus vide se montrait éclairé par transparence, que souvent même, l'éclairage en dépassait tant soit peu les limites, à cause de la présence, au delà de sa cavité, de diploé susceptible de se laisser aussi pénétrer par les rayons lumineux. Au contraire, le sinus rempli d'ouate cessait de se laisser éclairer.

Vohsen insiste avec raison sur les services que peut rendre cette méthode en clinique, étant donnés d'une part les dangers inhérents à l'empyème du sinus frontal et notamment la possibilité de la perforation de la paroi interne de cette cavité par la suppuration qui arrive ainsi à pénétrer dans l'intérieur du crâne, d'autre part les difficultés parfois insurmontables que l'on avait éprouvées jusqu'ici à diagnostiquer cette affection. Il résulte en effet des recherches cadavériques de Vohsen que la conformation anatomique du sinus frontal présente, d'un sujet à l'autre, les plus grandes variations, que parfois il manque et que le cathétérisme de son conduit souvent impossible par suite de son oblitération n'est pas dénué de dangers, en raison des limites antérieures variables de la lame criblée de l'ethmoïde.

Pour bien mettre en évidence les difficultés de diagnostic sus-mentionnées, Vohsen rapporte l'histoire d'une femme chez laquelle des douleurs frontales rebelles furent considérées comme une simple migraine et traitées par des moyens aussi variés qu'inefficaces jusqu'au jour où une fistule se produisit au niveau d'une cicatrice située au-dessus de la bosse frontale gauche, consécutive à un coup reçu pendant l'enfance, et permit d'établir, au moyen de la sonde, la présence de masses caséeuses dans l'intérieur du sinus. Le curettage de la cavité malade amena la suppression définitive des douleurs frontales. LUC.

Coryza caséeux (Rhinite cholestéatomateuse), par le Dr WAGNIER, de Lille. *Rev. de Laryng.*, 1890, n° 20.

Jusqu'ici l'existence de l'entité morbide décrite pour la première fois par Duplay, sous le nom de coryza caséeux, avait été mise en doute par la grande majorité des spécialistes, et tout spécialement par l'école allemande. Nous pensons que le fait très soigneusement observé par le Dr Wagnier est de nature à rallier les hésitants et qu'il mérite d'être considéré comme une importante contribution à l'étude de cette rare affection.

Digitized by Google

Il s'agit d'une femme de 31 ans, qui, après cinq mois de douleurs nasales, sentit se former, au niveau de sa voûte palatine, une tuméfaction qui ne tarda pas à s'ouvrir en deux endroits.

Wagnier constata une obstruction complète de la fosse nasale droite qui laissait suinter une sécrétion d'aspect purulent.

Il nota en outre une perforation de la cloison, siégeant à 4 cent. de son extrémité antérieure et put se rendre compte, au moyen d'un stylet, que les orifices qui venaient de se produire sur la tuméfaction palatine établissaient une communication entre la bouche et la même fosse nasale.

L'obstruction de cette dernière cavité était produite par des masses caséeuses que des lavages furent impuissants à faire sortir et dont la douche d'air parvint seule à provoquer l'expulsion.

Des lavages furent ensuite prescrits et ce simple traitement local suffit, non seulement pour achever de déterger les cavités nasales, mais encore pour amener rapidement l'occlusion des orifices fistuleux de la cloison et de la voûte palatine.

En présence de ces détails, l'hypothèse d'une syphilis qui se présente naturellement à l'esprit, malgré le fait des dénégations de la malade, n'est vraiment pas soutenable, *puisque la cicatrisation des pertes de substance eut lieu sans médication spécifique.*

Il faut donc admettre que ces lésions du tissu aient été secondairement produites par la pression causée par les masses caséeuses sur les parois interne et inférieure de la cavité nasale.

La relation de cette intéressante observation nous donnerait une pleine satisfaction si l'examen du sinus maxillaire et des dents avait été pratiqué. Nous croyons en effet, ainsi que nous avons cherché à l'établir dans notre travail sur les abcès du sinus maxillaire (1), que cette dernière affection peut être le point de départ de la formation de masses caséeuses au niveau du méat moyen et il ne nous paraît pas impossible que les noyaux ainsi constitués puissent, par l'adjonction de couches successives, arriver à occuper une grande partie de la cavité nasale.

LUC.

Du diagnostic de l'empyème latent de l'antre d'Highmore par le lavage explorateur, par le Dr LICHTWITZ, de Bordeaux. (*Bulletin médical*, 26 octobre 1890.)

Les nombreux travaux publiés depuis quelques années sur cette affection montrent combien elle est fréquente et combien elle peut facilement

(1) *Arch. de laryng.*, 1889.

Digitized by Google

échapper à l'observation, n'ayant pas de symptômes pathognomoniques. Le seul signe constant, c'est l'hypersécrétion nasale fétide ou non fétide, mais il ne suffit pas pour établir un diagnostic certain, car on le rencontre aussi dans d'autres affections nasales ; il faut donc, dans tous les cas de blennorrhée nasale, explorer les sinus maxillaires, et les différentes méthodes suivies jusqu'à ce jour ne répondant pas complètement au desideratum cherché, M. Lichtwitz propose, comme procédé devant seul être employé, la ponction de l'antre d'Highmore à travers sa paroi nasale au moyen d'un trocart de 10 à 12 cent. de long et de 1mm,1/4 à 1mm,1/2 de diamètre, suivie d'un lavage avec de l'eau tiède.

Voici la manière d'opérer :

Après une injection nasale avec de l'eau tiède salée ou boriquée, on cocaïnise la paroi externe de la fosse nasale au niveau du méat inférieur, puis on introduit à travers un spéculum bivalve le trocart dont la pointe est cachée dans sa gaine en acier, jusque vers le milieu du méat inférieur, en dirigeant son extrémité antérieure au-dessous du cornet inférieur obliquement en haut et en dehors. Après avoir fixé le trocart contre le point où l'on veut faire la ponction et qui doit se trouver éloigné de l'épine nasale antérieure de 3 à 4 centim., on enlève le spéculum, on fait avancer le stylet dans sa gaine et on pousse le trocart à travers la paroi qui sépare l'antre d'Highmore de la fosse nasale. Une fois la ponction faite, on retire le stylet, on adapte une seringue à la gaine et l'on pratique le lavage de l'antre avec de l'eau tiède.

S'il y a empyème on voit aussitôt s'écouler du nez du malade, qui doit tenir la tête penchée en avant, une quantité de pus, sous forme de grumeaux ou de paquets de muco-pus.

Même sans cocaïne, la ponction n'est pas très douloureuse ; il n'a jamais été observé d'hémorrhagie notable ou d'autres accidents, ni pendant, ni après la ponction.

GOULY.

Das Ulcus septum nasi perforans. (De l'ulcère perforant de la cloison nasale), par le Dr JOSEPH DIETRICH, d'Elbing. In *Monats. f. Ohrenheilk.*, 1891, nº 11, p. 336.

Dietrich reconnaît avec les auteurs qui ont écrit avant lui sur le même sujet que l'ulcère simple perforant de la cloison présente comme caractères de se montrer sous l'aspect d'une perte de substance arrondie limitée à la portion cartilagineuse de la cloison ; mais il ajoute que ces caractères ne sont pas suffisamment pathognomoniques pour que leur simple constatation autorise à rejeter l'hypothèse de la syphilis.

Digitized by Google

Il cite effectivement le fait d'une dame de sa clientèle qui paraissait à l'abri de tout soupçon spécifique et qui présentait pour toute lésion une perte de substance arrondie de la portion cartilagineuse de la cloison. Les progrès ultérieurs de cette ulcération firent soupçonner la syphilis qui fut diagnostiquée rétrospectivement. La médication iodurée permit d'enrayer le mal.

L'auteur étudie ensuite la pathogénie de l'ulcère simple de la cloison qu'il rapproche de l'ulcère simple de l'estomac. Faisant remarquer que l'apport sanguin de la région cartilagineuse de la cloison émane de cinq sources différentes, il voit là une circonstance prédisposante toute spéciale pour la stase sanguine et la formation de varices veineuses et de thromboses. Ce sont les thromboses qui, pour lui, marquent la première étape des lésions lesquelles peuvent d'ailleurs reconnaître pour cause occasionnelle des irritations extérieures (ongle du malade, poussières, etc...). Il ne croit pas à la nature microbienne de l'affection, admise par Hajek. Pour lui la présence de micro-organismes au niveau de l'ulcération est un phénomène secondaire.

LUC.

Beiträge zur Lehre vom Empyem der Highmorshöhle (Nachtrag). (Contributions à l'étude de l'empyème de l'antre d'Highmore, appendice), par le Dr SCHUTZ de Mannheim. In *Monatschr. f. Ohrenheilk.*, 1890, n° 11.

Dans cet appendice à son précédent article sur la même question publié dans le n° 7 du même journal, même année, l'auteur rapporte un fait de suppuration du sinus maxillaire d'origine dentaire, d'où il se croit autorisé à conclure que, dans certains cas, le pus produit sous la muqueuse du sinus, consécutivement à la carie de l'une des deux premières grosses molaires, peut soulever cette muqueuse sans s'épancher à proprement parler dans la cavité de l'antre. Cet épanchement ne se fait que secondairement lorsque la muqueuse soulevée par la collection purulente vient à se rompre sous l'influence d'une cause occasionnelle quelconque, telle que la secousse produite par l'extraction de la dent malade.

En effet, dans l'observation rapportée par l'auteur, le malade se fit extraire, à 2 heures de l'après-midi, la 1re grosse molaire droite qui occasionnait des douleurs et du gonflement de la joue.

Or ce ne fut que 2 ou 3 heures après cette opération, qu'il éprouva pour la première fois une sensation de fétidité dans la narine droite et, le lendemain matin seulement, un écoulement purulent fétide commençait à s'établir par cette même narine.

Digitized by Google

Schutz trouva le fond de l'alvéole de la dent extraite en communication avec l'antre et put facilement pratiquer par là le lavage de cette dernière cavité. Il fait très justement remarquer que, la collection de pus n'ayant pu se constituer en quelques heures, force est d'admettre qu'elle préexistait à l'extraction dentaire, mais qu'elle avait dû d'autre part être isolée de la cavité libre du sinus jusqu'au moment où, pour la première fois, le malade éprouva une sensation de fétidité dans la narine droite, sensation bientôt suivie de l'apparition du pus fétide par la même narine.

LUC.

Un cas de polype nasal contenant de l'air. (Communication au Congrès de Berlin), par le Dr MICHAEL (de Hambourg). *Annales des mal. de l'oreille*, 8 octobre 1890, page 689.

En ouvrant sous l'eau un polype enlevé avec l'anse à une fillette de 7 ans, l'auteur constata la sortie de deux grosses bulles d'air,

A. RUAULT.

Trois cas de rhinolithiase, par RUAULT. *Bull. de la Soc. française de laryngologie et d'otologie* (session de mai 1890) et *Revue de laryngologie*, 15 août 1890.

Depuis que la pratique de la rhinoscopie s'est vulgarisée, le nombre des cas de rhinolithes publiés par les divers auteurs s'est sensiblement accru, et la rhinolithiase semble être une affection moins rare qu'on le croyait autrefois. D'après l'expérience de l'auteur, elle est cependant loin d'être fréquente, car sur trois mille malades environ dont il a exploré les fosses nasales pendant ces dernières années, il n'en a rencontré que trois cas.

Sa première observation est celle d'une dame de 62 ans, qui, depuis trente-cinq ans, avait l'habitude de priser. En 1886, elle commença à ressentir une gêne dans la narine gauche; cette fosse nasale se boucha presque complètement et devint le siège d'un écoulement purulent et fétide. M. le Dr Jarjavay, qui fut consulté un an plus tard, examina la malade et constata à la partie inférieure de la fosse nasale, sur le plancher, entre le cornet inférieur et la cloison, la présence d'un corps dur, rugueux, noirâtre, et diagnostiqua un rhinolithe. Il enleva quelques fragments du calcul avec des pinces à polypes, pour s'assurer de l'exactitude du diagnostic, et adressa la malade à l'auteur. Celle-ci ne vint me voir que le 13 juin 1888.

Après anesthésie à l'aide de la cocaïne, je pus extraire de suite sans difficulté un calcul ayant une forme irrégulièrement cubique et un

Digitized by Google

volume d'un peu plus d'un centimètre cube. Derrière ce calcul, il y avait un peu de matière caséeuse et de pus ; quelques irrigations boriquées firent rapidement disparaître l'inflammation, et la perméabilité de la fosse nasale se rétablit au bout de quelques jours. Il faut noter que dans ce cas le calcul était très bien toléré, il n'avait jamais donné lieu à aucun phénomène nerveux réflexe, ni à des douleurs quelconques. Huit jours seulement avant l'extraction, la malade avait été atteinte de bourdonnements de l'oreille gauche et d'une légère névralgie occipitale du même côté.

Le second cas observé par Ruault, est celui d'une dame de 35 ans, qui lui a été adressée par le Dr Legroux le 14 septembre 1888, pour une obstruction de la narine gauche avec écoulement purulent et fétide. La fosse nasale avait commencé à s'obstruer trois ans auparavant, et l'écoulement n'existait que depuis six mois. Le calcul, moins rugueux que le précédent, mais également dur, occupait le même siège et fut extrait de même assez facilement. A part quelques accès d'éternuements à la suite desquels l'œil gauche restait rouge et proéminant pendant un certain temps, le calcul n'avait pas provoqué de réflexes respiratoires ; mais la malade avait souvent le sommeil troublé par des cauchemars et souffrait de névralgies cervico-occipitales violentes et très fréquentes, depuis environ dix-huit mois. Celles-ci avaient succédé à une névralgie du nerf maxillaire supérieur gauche pour laquelle la malade avait consulté un dentiste, qui n'avait trouvé aucune lésion dentaire pouvant être considérée comme la cause des accidents. Depuis quelques temps, il y avait aussi des bourdonnements d'oreille à gauche. Après l'extraction du calcul, les névralgies et les cauchemars disparurent, les troubles auriculaires persistèrent.

Le troisième calcul présenté par l'auteur provient d'un jeune officier de marine âgé de 24 ans, qui m'a été adressé par M. le Dr Poirter le 25 janvier dernier. Obstruction nasale, écoulement purulent et fétide de la narine droite ; migraines violentes et très fréquentes, surtout à droite, depuis quelques mois surtout. Coryzas très fréquents, mais ne durant guère que trois ou quatre jours au plus. Il existait un calcul très dur, de coloration noire, très volumineux (5 à 6 centimètros cubes au moins), qui remplissait la partie inférieure de la fosse nasale droite, et avait refoulé la cloison cartilagineuse à gauche, de sorte que l'obstructiou nasale était bilatérate. Pour extraire ce rhinolithe, Ruault dut le briser, dans le nez même, avec une forte pince, et l'enlever par fragments. Le calcul avait pour noyau un noyau de cerise. Le malade ne se rappelait pas n'avoir jamais

Digitized by Google

rien introduit dans son nez ; cependant, plus tard, il se souvint que dans son enfance il avait été question de quelque chose d'analogue ; mais les symptômes n'avaient pas été assez marqués pour que les parents jugeassent à propos de s'en préoccuper. Depuis que le calcul est extrait les migraines sont devenues beaucoup moins intenses et plus rares.

RUAULT.

Recherches spirométriques dans les rhinopathies, par JOAL. *Revue de laryngologie*, 15 avril 1890.

L'auteur a utilisé, dans ses recherches, l'ingénieux instrument qu'il a fait connaître au congrès de l'*association française pour l'avancement des sciences* (Toulouse, 1887). Il rapporte neuf observations de malades atteints d'affections nasales diverses, entraînant une diminution de la perméabilité, et chez lesquels il a constaté, avec son spiromètre, une diminution de l'activité fonctionnelle des poumons. Chez ceux de ces malades qui ont été traités, la guérison du nez, a amené une augmentation manifeste de la capacité respiratoire. Joal se demande dès lors si, chez les chanteurs, l'obstruction nasale même faible ne nuit pas à la voix chantée, et il rapporte quatre autres observations justifiant son opinion.

RUAULT.

Arrêt des hémorrhagies nasales par l'emploi de l'eau très chaude, par le Dr ALVIN (de St-Étienne). *Loire médicate*, 15 octobre 1890, p. 257.

L'auteur, qui a déjà traité le même sujet (*Loire médicale*, 15 août 1887), y revient aujourd'hui et précise le manuel opératoire, en se basant sur quinze observations personnelles, où les épistaxis étaient dues à diverses causes (érosions, varices nasales, maladies infectieuses).

Il conseille l'irrigation continue avec de l'eau à 53° au moins, ou même 60°. Le plus souvent, trois à cinq secondes suffisent pour arrêter l'hémorrhagie. L'effet hémostatique est durable.

A. RUAULT.

Des abcès chauds de la cloison nasale et d'une déformation nasale concomitante et définitive. (Communication au Congrès de Berlin) par le Dr GOUGUENHEIM. *Annales des mal. de l'oreille*, septembre 1890, p. 604.

Pour l'auteur les déformations accompagnant les abcès chauds de la cloison des fosses nasales ne sont pas consécutives à une altération du

Digitized by Google

cartilage quadrangulaire, lorsque l'on constate une dépression en coup de hache au-dessous des os propres, et un aplatissement du lobule. En pareil cas, l'abcès et la déformation concomitante sont dûs à un traumatisme ayant produit une luxation du cartilage sur le vomer et la lame perpendiculaire de l'ethmoïde.

A l'appui de cette opinion, dont la légitimité est démontrée par les expériences de D. Mollière (de Lyon), relatées dans le travail de Chevallet (Thèse de Lyon, juillet 1889), Gouguenheim cite deux observations personnelles. (Dans un de ces 2 cas toutefois, le malade niant tout traumatisme, l'auteur fit faire l'examen bactériologique du pus, afin de s'assurer que la lésion n'était pas de nature spécifique. Cet examen, pratiqué par Dubief, ne fit reconnaître que le streptococcus pyogenes albus.)

A. RUAULT.

La tuberculose des fosses nasales, du pharynx, du voile du palais, des amygdales, de la langue et de l'appareil auditif, par M. le professeur V. COZZOLINO. *Estratto della Gazzetta medica di Roma*, anno, XV 1884.

Cette brochure comprend une série de six leçons faites à la clinique des maladies des oreilles, du nez et de la gorge, que dirige M. le professeur Cozzolino à l'hôpital de Naples. Les questions sont simplement exquissées et il ne s'agit que d'une exposition de nos connaissances actuelles sur la tuberculose des organes passés en revue par le professeur.

Dans la première leçon il trace un rapide tableau historique et passe ensuite à l'étude de la tuberculose des fosses nasales qui fait aussi l'objet de la seconde leçon. La troisième est consacrée à la tuberculose du pharynx, du voile du palais, etc., et enfin la quatrième constitue un chapitre général de thérapeutique. La cinquième et la sixième ont trait à la tuberculose de l'appareil auditif et à son traitement.

N

Affections des fosses nasales et des sinus du nez envisagées dans leurs relations pathogéniques avec les maladies, des yeux, le goitre exophtalmique et certaines altérations de la peau du nez et de la face par M. le professeur V. COZZOLINO. *Estratt della « Riforma medica »*, avril 1889.

M. Cozzolino dans deux leçons sur le sujet, signale les maladies de fosses nasales qui peuvent se propager au sac lacrymal par l'intermédiaire du canal de même nom et parfois jusqu'à la conjonctive. Il est rare que

Digitized by Google

les choses se passent d'une façon inverse. Il fait allusion à diverses notes publiées à ce propos et rapporte des cas de guérison d'affections oculaires survenues à la suite d'intervention dans les fosses nasales alors que le traitement direct était resté impuissant. Parfois ce sont les cornets qui sont en cause, mais souvent aussi on observe des altérations diverses des cavités qui viennent s'ouvrir dans les fosses nasales.

Le goitre exophtalmique ainsi que certaines affections de la peau du nez et de la face. comme l'érysipèle, la couperose, etc., ont souvent pour origine première des modifications pathologiques du côté des fosses nasales.

Dans tous les cas analogues la rhinoscopie devra être pratiquée avec soin, car elle pourra mettre sur la voie du véritable traitement.

Cette question traitée par le professeur de Naples est fort intéressante, en raison des résultats inespérés qu'on peut obtenir dans certaines oculaires.

N.

Ueber eine typische Form von Schleimhaut geschwulst (laterale Schleimhautwulst) an der äusseren Nasenwand. (D'une forme typique de repli de la muqueuse de la paroi externe des fosses nasales), par le Dr Em. KAUFMANN, in *Monats. f. Ohrenheilk.*, 1890, p. 13.

Dans ce travail basé sur 37 observations, l'auteur appelle l'attention ur la présence possible, chez certains sujets atteints d'affections chroniques des fosses, nasales d'une sorte de repli de la muqueuse s'insérant sur la paroi externe du méat moyen et, suivant toute apparence, au niveau de la lèvre antéro-inférieure de l'hiatus semi-lunaire, repli pour lequel il propose le nom de *pli latéral de la muqueuse nasale.*

Ce pli allongé verticalement et d'avant en arrière et aplati latéralement descend généralement jusqu'à l'insertion du cornet inférieur. Un des points intéressants de son histoire c'est que, en se développant, il refoule le cornet moyen vers la cloison, le masque complètement, et peut être pris pour lui. Dans la grande majorité des cas, il se développe chez des sujets atteints d'empyème de l'antre d'Highmore et s'accompagne du développement d'autres saillies polypiformes dans le méat moyen. Dans ces conditions l'examen, de la fosse nasale présente des difficultés et des causes d'erreurs dont il est bon d'être prévenu.

Les malades se plaignent d'une part d'une oblitération de la fosse nasale correspondante,et d'autre part d'un écoulement fétide du même côté. En procédant à l'examen rhinoscopique, on constate en effet que la fosse nasale est oblitérée par un repli de la muqueuse sus-jacent au cornet in-

Digitized by Google

érieur et que l'on est tenté de prendre pour le cornet moyen. D'autre part, voyant sourdre du pus, non entre ce prétendu cornet moyen et le cornet inférieur, mais entre lui et la cloison, on repousse l'hypothèse d'une suppuration du sinus maxillaire et l'on est amené à chercher l'origine de la suppuration dans la région supérieure de la fosse nasale, mais si l'on vient, au moyen d'un stylet introduit entre la cloison et le repli de la muqueuse, à refouler ce dernier en dehors, ou bien si on la cautérise ou qu'on en détruise une partie, on découvre enfin le méat moyen, souvent rempli de masses polypeuses, et l'on aperçoit, aplati et refoulé contre la cloison, le véritable cornet moyen au-dessous et en dehors duquel s'échappe en réalité le pus formé dans le sinus maxillaire.

Le repli en question est donc un produit pathologique : il se rattache par sa structure au groupe des hypertrophies polipyformes de la muqueuse nasale.

Il est donc indiqué d'en pratiquer l'ablation, d'autant plus que sa présence masque souvent l'existence d'autres productions polypeuses dont les fosses nasales ne peuvent être débarrassées qu'après que l'ablation du repli en question a permis de découvrir largement le méat moyen.

LUC.

Zur Frage der Durchleuchtung der Oberkieferhoehle bei Empyem derselben (De l'éclairage de l'antre d'Highmore dans le cas d'empyème de cette cavité, par le Dr SREBRNY (de Varsovie), *Berlin. klin. Woch.*, n° 46, 1890.

Srebrny confirme la supposition théorique de Ziem, d'après laquelle il ne serait pas possible de faire le diagnostic, à l'aide de l'éclairage électrique, dans les cas d'empyème où il n'y a qu'une faible quantité de pus dans l'antre.

Sur 9 malades atteints de cette affection, Srebrnig a constaté 5 fois que le côté malade restait obscur pendant l'éclairage, mais 4 fois il était aussi transparent que le sain. Dans ces 4 cas, Srebrny a porté le diagnostic par la méthode de Bayer (changement de la position de la tête).

DREYFUSS (de Strasbourg.)

Die Trichloressigsäure und ihre Anwendung als Aetzmittel (De l'acide trichloracétique et de son application comme caustique), par RÉTHI (de Vieune). *Wiener med. Presse*, nos 43 et 44, 1890.

Comparé à l'acide chromique, l'acide trichloracétique a le désavantage de se dissoudre plus que le premier sur la muqueuse. En outre, son appli-

Digitized by Google

cation est suivie d'une inflammation réactionnelle beaucoup plus intense et parfois très douloureuse. Enfin son application est limitée au nez et au pharynx, tandis qu'il est exclu du naso-pharynx et du larynx.

En revanche, la cautérisation trichloracétique offre l'avantage d'un maniement plus simple, la neutralisation n'étant pas nécessaire et son odeur est moins désagréable que celle de l'acide chromique. La persistance de l'eschare est de même durée avec les deux remèdes. Réthi ne recommande l'acide trichloracétique que pour les cautérisations nasales, spécialement s'il est nécessaire de traiter beaucoup de malades à temps limité, par exemple à la clinique.

DREYFUSS (de Strasbourg).

Beiträge zur Therapie der Nasen Rachen-und Kehlkopfkrankheiten. (Contribution au traitement des affections du nez, du pharynx et de larynx), par LŒVI, de Budapesth. *Allg. Wiener med. Zeit.*, n° 44, 1890.

Nous notons, entre autres, les recommandations suivantes :

Dans la rhinite aiguë et chronique, Lœvi ordonne des badigeonnages quotidiens de la muqueuse nasale avec la teinture de belladone (20 gouttes). Diminution de la sécrétion, souvent dès la première application.

Dans l'amygdalite mycotique (Mycosis benigna), badigeonner au chloroforme pur.

A propos des néoplasmes laryngés, Lœvi dit, en termes propres : « Depuis quelques années je n'ose plus, pour des raisons que l'on comprendra, pratiquer l'ablation extemporanée des néoplasmes du larynx, même quand ils ont l'apparence des papillomes à pédicule large ou si la corde vocale sur laquelle se trouve la végétation, montre une diminution de sa motilité, ou, enfin, si le néoplasme s'est formé à un âge avancé. Je fais à titre d'épreuve une insufflation avec un mélange de poudres d'alun et de sulfate de zinc, à quantité égale. J'ai observé parfois qu'après cette médication les vrais papillomes se crevassaient et plus tard se détachaient en parties ou en totalité. Dans les cas observés par moi les papillomes disparurent à la suite d'un traitement de 4 à 9 à 16 semaines.

DREYFUSS (de Strasbourg).

Ueber den Zusammenhang von Stottern mit Nasenleiden. (Des rapports du bégayement avec certaines affections nasales), par WINCKLER, de Brême. *Wien. medic. Woch.*, 1890, n°s 43-44.

Voici les résultats des recherches de l'auteur :

1) Des affections nasales très prononcées se rencontrent chez les bègues.

Digitized by Google

2) Quelques anomalies observées parfois chez des bègues (voûte du palais anormalement élevée, thorax mal conformé, développement imparfait de l'intelligence) peuvent être rapportées à des affections concomitantes du nez. La diminution de la pression aérienne des poumons observés par Coën se laisse souvent contrôler, mais n'a pu être attribuée à des obstacles de la respiration nasale que dans quelques cas.

3) Quant aux affections nasales, elles n'ont pu être regardées comme la cause du bégayement que dans les cas où le trouble de la parole se manifestait par la répétition de quelques mots et syllabes, sans aucun mouvement spasmodique concomitant et sans trouble notable de la respiration et où il s'agissait surtout d'une prononciation incorrecte de certaines consonnes.

4) Quoiqu'on ne puisse regarder que très rarement des affections nasales comme cause immédiate du bégayement, elles peuvent l'aggraver. En tout cas, il faut en tenir compte avant d'instituer un traitement méthodique du bégayement.

DREYFUSS (de Strasbourg).

II. — LARYNX ET TRACHÉE. CORPS THYROIDE

Eight cases of Thyroid cysts and Adenomata, treated by enucleation. (Huit cas de kystes et d'adénomes du corps thyroïde traités par l'énucléation), par CHARTERS J. SYMONDS. *Clin. Soc. Transact.*, vol. XXIII.

Résumé des observations.

1. — Thomas B..., 29 ans. Adénome situé en partie derrière le sternum datant de 6 mois. Ablation de la tumeur et de tout le corps thyroïde le 29 mars 1883. Spray. Drainage supprimé le 16e jour. Cicatrisation complète le 30e jour. Réunion par première intention sauf au niveau du tissu du drain.

2. — Mary Anne R..., 54 ans. Adénome situé derrière le lobe droit, datant de 2 ans, d'une dimension de 2 1/2 pouces sur 3: dysphagie complète ayant débuté un an auparavant. Ablation de la tumeur et du lobe droit le 27 juin 1883. Spray ; ligature de l'isthme avec la soie ; drain plus petit introduit le 2e jour et enlevé le 12e ; cicatrisation complète le 26e jour. Réunion par première intention, sauf au niveau du trou du drain ; la dysphagie a complètement disparu mais a reparu plus tard ; la corde vocale droite est paralysée ; pour remédier à ces complications, nouvelle

Digitized by Google

opération par laquelle on libère l'œsophage de la cicatrice primitive : amélioration notable consécutive.

3. — George S..., 30 ans. Tumeur adéno-kystique de la partie inférieure du lobe gauche comprimant la trachée, datant d'un an. Tumeur mesurant 2 1/2 pouces sur 1 1/4, enlevée le 29 août 1886 : ligature de 3 petits vaisseaux. Spray : drains et sutures enlevés le 3e jour. Réunion par première intention. Renvoyé le 8e jour.

4. — Janet C..., 27 ans. Adénome du lobe droit datant de 5 ans : paralysie du nerf pathétique, dyspnée intermittente. Ablation de la tumeur, le 4 janvier 1887 ; énucléation facile : ligature de 2 ou 3 petits vaisseaux. Spray ; au second pansement, le 3e jour, on enlève les drains et les sutures ; la malade se lève le 7e jour. Réunion par première intention ; renvoyée le 17e jour ; les symptômes oculaires sont améliorés, mais ils existent encore au mois de décembre 1889.

5. — Mary L..., 23 ans. Kyste multiloculaire situé en arrière du lobe gauche et recouvert par lui, dimensions de 3 pouces sur 2. Ablation du lobe gauche et de la tumeur le 7 juin 1887 ; hémorrhagie veineuse, 3 ligatures au catgut, une à la soie à l'isthme. Spray ; drain retiré le second jour. Réunion par première intention : renvoyée le 16e jour.

6. — Mme U..., 24 ans. Kyste datant de 3 ans, de la grosseur d'une petite orange, situé en arrière du lobe droit. Enlevé le 31 mai 1888 : pas de ligatures. Sublimé seul employé : drain enlevé le 3e jour. Réunion par première intention ; debout en une semaine.

7. — Mary U..., 25 ans. Kyste du lobe droit datant de 18 mois : un peu de dyspnée. Kyste d'un pouce de diamètre. Enlevé le 28 novembre 1888 ; ligature d'un petit vaisseau. Sublimé seul employé : drain enlevé le 3e jour, les sutures le 4e. Réunion par première intention ; renvoyée au bout d'une semaine.

8. — Kezah W..., 41 ans. Tumeur adéno-kystique datant de 9 ans, s'étendant du sommet du larynx au sternum, larynx déplacé : dyspnée. Enlevé le 1er octobre 1889 : ligature d'un petit vaisseau. Sublimé seul employé ; drain enlevé le 2e jour, sutures le 9e. Réunion par première intention ; renvoyée le 11e jour.

Le meilleur manuel opératoire est le suivant : Antisepsie aussi rigoureuse que possible. Quand la tumeur est située profondément, faire sur la ligne médiane une incision de 2 1/2 à 3 pouces de long dont le centre soit sur la partie centrale de la tumeur. Une fois la couche profonde divisée, amener la tumeur et le lobe thyroïdien sur la ligne médiane et chercher la membrane d'enveloppe qu'il est le plus ordinairement facile de

Digitized by Google

trouver, grâce à sa couleur blanchâtre et qu'il est très important de mettre d'abord à découvert, pour prévenir les fausses routes et les hémorrhagies dangereuses qui pourraient en résulter. Soulever la glande avec des écarteurs et disséquer la tumeur, si elle est solide ; si c'est un kyste, on peut l'enlever de la même manière, mais il vaut mieux le vider d'abord et l'énucléer ensuite.

L'avantage de cette méthode sur les autres (provocation de la suppuration par les injections de perchlorure de fer, ouverture du kyste et suture de ses parois à la peau, incision latérale), est que la cicatrice est plus petite, l'hémorrhagie beaucoup moins abondante, et que la réunion se fait par première intention.

Quand les tumeurs sont petites, il est impossible, sans ponction exploratrice, de savoir si elles sont solides ou kystiques ; il vaut mieux opérer sans exploration préalable, et, quand la tumeur est à découvert, la ponctionner s'il y a lieu.

Seule, la gravité des symptômes commande l'énucléation, à moins que le malade ne la réclame impérieusement.

GOULY.

Tubage du larynx sans bâillon ni extracteur, par GUIDO BELL. Communication faite au dernier congrès de l'Assoc. méd. américic.

L'usage du bâillon et de l'extracteur dans le tubage du larynx rendant l'opération beaucoup plus difficile, parce que d'une part ils effrayent les enfants qui opposent alors une bien plus grande résistance, et qu'ils irritent en outre la muqueuse bucco-pharyngienne, lésions qui permettent l'extension des fausses membranes diphtériques, M. Guido Bell modifie le procédé opératoire de la façon suivante :

L'enfant étant enveloppé dans un tablier et ses mains immobilisées, le chirurgien introduit l'index de la main gauche en arrière de la base de la langue et conduit ce doigt jusqu'à l'entrée du larynx. A ce moment, avec la main droite, il introduit le tube, dans le larynx, d'un seul coup. On opère de la même manière pour retirer le tube, en ayant soin de presser légèrement le larynx à l'extérieur et de bas en haut.

GOULY.

Della vertigine laringea. (**Du vertige laryngé**), par le Dr A. d'AGUANNO, de Palerme. *Arch. ital. di Laring.*, octobre 1890, p. 149.

Après une courte revue de la question, l'auteur rapporte l'observation d'un homme de 36 ans, chez qui les accès débutaient par une sensation de constriction d'abord perçue dans le bas-ventre, puis montant peu à

Digitized by Google

peu vers le larynx qu'elle finissait par atteindre ; alors le malade sentait l'air lui manquer, et en même temps, les objets environnants lui semblaient tourner autour de lui. Il cherchait à se débarrasser de la sensation d'étranglement par des secousses de toux énergique qui amenaient l'expulsion d'un peu de mucus concret. Une seule attaque, survenue au moment où le malade se levait, aboutit à une perte de connaissance complète.

L'examen des premières voies respiratoires révéla, dans le pharynx, quelques granulations ainsi que de légères lésions inflammatoires dans la portion naso-pharyngienne ; dans les fosses nasales, de l'hypertrophie du cornet moyen droit ; dans le larynx, de la rougeur de la muqueuse et une tuméfaction de la fosse nasale gauche ; dans la trachée, de la congestion de la muqueuse des premiers anneaux qui se montraient recouverts de mucosités grisâtres.

L'auteur montre, en s'appuyant sur les faits antérieurement publiés, que la présence de lésions dans le larynx et même en n'importe quel point des voies respiratoires n'est pas la *conditio sine quâ non* de la pathogénie du vertige laryngé, phénomène qui peut tirer son origine d'une excitation partie des circonvolutions cérébrales, mais que toute lésion de la muqueuse respiratoire ne pourra que favoriser la production de ces crises.

Dans le fait qu'il rapporte, d'Aguanno pense que le retour des accès était lié à la formation de mucus concret, dans la partie supérieure de la trachée et qu'en revanche l'expectoration de ce mucus amenait la fin de la crise.

LUC.

Fracture laryngo-trachéale. Fusion des cordes vocales. Glotte supplémentaire, par DESVERNINE-GALDOS, de la Havane. *Annales des maladies de l'oreille*, octobre 1890, p. 672.

En 1871, un jeune garçon de 15 ans, se balançant sur un trapèze installé dans un appartement, tombe sur l'angle d'un fourneau qui est heurté directement par la région antérieure du cou. Il se relève aphone et crache un peu de sang. Quelques jours plus tard, dyspnée progressive, cornage ; la trachéotomie est pratiquée. Dès que l'aponévrose profonde est incisée l'air sort par la plaie, et en arrivant sur la trachée on constate la fracture latérale des trois premiers anneaux. Après l'introduction de la canule, emphysème de la face et du cou, qui gagne les bras et le tronc dans la journée, et disparaît graduellement en quelques jours. Le malade garda la canule pendant 14 ans environ ; puis, la jugeant inutile, il l'enleva,

Digitized by Google

et respira depuis lors par une fistule trachéale d'un 1/2 centimètre de diamètre, à parois fibreuses et très denses. La voix était revenue, altérée, après son accident; et, en obturant l'orifice trachéal, il émettait une voix dysphonique, de basse tonalité, d'un timbre uniforme et monotone, mais parfaitement intelligible. Le malade ne pouvait ni chanter, ni crier; le rire était d'un timbre très sourd.

En 1887, il consulta Desvernine pour sa santé générale, très ébranlée depuis peu ; et l'auteur trouva des signes de tuberculose pulmonaire confirmée. A l'examen du larynx, Desvernine constata que les cordes vocales inférieures étaient complètement soudées, formant un plan uniforme, de même couleur que le reste du vestibule laryngien, et qu'il n'y avait qu'un petit orifice à la région la plus antérieure. Les aryténoïdes étaient rapprochés et complètement immobiles. Lorsque le malade, après avoir obstrué l'orifice trachéal, faisait un effort de phonation, « les bandes ventriculaires se rapprochaient par un mouvement d'élévation, de sorte qu'elles formaient, une fois en opposition sur la ligne médiane, un plan convexe très accentué, surtout dans le sens antéro-postérieur; et la pseudo-glotte que formaient leurs bords semblait être rapprochée de l'orifice laryngien supérieur. Mais le caractère le plus singulier du phénomène était l'extrême lenteur avec laquelle se faisait constamment le mouvement d'opposition. L'observation prolongée faisait naître l'idée que la petite quantité d'air qui pouvait passer par l'orifice glottique, était insuffisante pour déterminer seule le mouvement indiqué, et que celui-ci dépendait ainsi, dans une certaine mesure, d'une contraction musculaire active. Cependant si l'on cessait l'obstruction de l'orifice trachéal pendant la phonation, le phénomène disparaissait complètement. » A l'examen au miroir par l'orifice trachéal, Desvernine constata un épaississement des parois du larynx. L'auteur conseilla d'intervenir par les voies naturelles, mais le malade s'y refusa, et l'année suivante, en 1888, il mourut, phtisique, à l'hôpital.

A l'autopsie du larynx, on trouva une cicatrice linéaire comprenant le thyroïde et les 4 premiers anneaux de la trachée, à quelques millimètres de la ligne médiane, et la dissection fit reconnaître que la fracture de ces parties avait été complète. Les cordes supérieures présentaient une épaisseur double de la normale. L'orifice glottique offrait l'aspect constaté à l'examen laryngologique pendant la vie. Les cartilages aryténoïdes étaient ankylosés complètement. Les parois latérales du larynx, sous la glotte, étaient épaissies.

A l'examen histologique, on constata l'hypertrophie des faisceaux

Digitized by Google

musculaires des bandes ventriculaires et des replis ary-épiglottiques, et l'atrophie des autres muscles intrinsèques du larynx. La soudure des cordes vocales était constituée par du tissu fibreux résistant.

A. RUAULT.

Un cas irrégulier de syphilis du larynx, par FICANO. *Revue de laryngologie*, 15 février 1890.

Homme de 26 ans, enroué depuis plusieurs mois, traité sans succès pour une laryngite catarrhale. A l'examen, muqueuse hyperhémiée, bandes ventriculaires tuméfiées, exulcérations grisâtres sur la région aryténoïdienne, état velvétique de la région inter-aryténoïdienne. Il s'agissait de syphilis secondaire, qui céda au traitement spécifique.

RUAULT.

De la laryngite tuberculeuse à forme scléreuse et végétante, par GOUGUENHEIM et GLOVER. *Annales des mal. de l'oreille*, août 1890, page 509.

Travail clinique et histologique sur cette variété de tuberculose laryngée, bien étudiée par Gouguenheim dans son traité de la phtisie laryngée.

Ce tissu morbide, dont le siège de prédilection est la région aryténoïdienne, se présente sous la forme d'hypertrophies papillaires mamelonnées, villeuses, qui offrent la texture microscopique suivante : couche cornée d'éléments épithéliaux plats et tassés, recouvrant des étages de cellules épithéliales ; au centre, un réticulum conjonctivo-vasculaire plus ou moins dense, et dans la région profonde, des granulations tuberculeuses en voie d'évolution plus ou moins prononcée.

Cette forme scléreuse et végétante est assez fréquente ; elle s'établit lentement, après une période de laryngite en apparence simple, plus ou moins durable. Suivant le volume, le siège de ces tumeurs, on peut observer de la dysphonie, puis de l'aphonie et enfin des troubles respiratoires par obstacle mécanique. L'alcoolisme, le défaut d'hygiène, sont les facteurs essentiels de la production de ces végétations.

Le diagnostic, qui s'appuie sur la concomitance des accidents pulmonaires, l'examen des crachats, est dans certains cas difficile ; on pourrait confondre cet état pathologique avec la laryngite papillomateuse, la laryngite suite de rhino-pharyngite, et enfin surtout avec certaines formes de syphilis tertiaire.

Gouguenheim et Glover ont traité 22 cas de ce genre, dont 4 par le curettage et l'ablation des végétations. Ils procèdent ainsi : pansements

Digitized by Google

antiseptiques laryngés pendant une huitaine de jours au moyen d'injections d'huile mentholée au 5e, puis anesthésie à la cocaïne et ablation à l'emporte-pièce ou à la pince coupante, insufflations d'iodoforme ou pansements à l'acide lactique et inhalations antiseptiques.

Les résultats obtenus ont été très satisfaisants au point de vue des manifestations locales.

A. CARTAZ.

Influence de la grossesse sur certaines formes de laryngite sèche, par R. BOTEY. *Arch. int. de laryngologie*, février 1890.

L'auteur a observé trois femmes, atteintes depuis longtemps de catarrhe sec naso-pharyngo-laryngien, sans fétidité, et chez lesquelles il a vu les symptômes disparaître pendant la grossesse, et revenir après l'accouchement, dans deux cas. Il se demande s'il a eu affaire à de simples coïncidences, ou s'il ne faut pas croire à l'origine utérine du catarrhe des premières voies. Les malades en effet, étaient peu abondamment réglées, et deux d'entre elles étaient sujettes à des épistaxis menstruelles. Dès lors Botey ne considère pas comme invraisemblable que le catarrhe ait été le résultat de congestions naso-gutturales reconnaissant pour cause des troubles utérins disparaissant pendant la grossesse.

RUAULT.

Angiome de l'épiglotte, par M. le Dr TAUBER. *The Journ. of Laryngology and Rhinology*, 1889, p. 13.

Un marchand âgé de 42 ans, se plaignait depuis plusieurs années de déglutir difficilement et d'un certain embarras de la parole et de l'articulation; il y avait en outre de la gêne respiratoire avec écoulement de la gorge et du nez. Santé générale bonne. Il avait été traité pendant deux ans et sans résultats pour une affection catarrhale.

A l'examen, M. Tauber constata l'existence sur la surface dorsale de l'épiglotte d'une tumeur qui mesurait un pouce et quart de long, sur un pouce de large et qui recouvrait l'extrémité antérieure de l'opercule.

Comme on ne put enserrer la tumeur avec l'anse galvanique, on en pratiqua l'extirpation avec le tonsillotome de Mathieu; on cautérisa ce qui restait avec le galvanocautère. L'opération fut pratiquée facilement et ne donna lieu qu'à une hémorrhagie insignifiante. L'examen microscopique confirma le diagnostic d'angiome. La guérison fut radicale et persistait encore huit ans après. N.

Digitized by Google

Ueber functionnelle Lœhmung der sprachlichen Lautgebung. (De la paralysie fonctionnelle du langage à haute voix), par le professeur ROSENBACH (de Breslau). *Deutsche med. Woch.*, n° 46, 1890.

Rosenbach cherche, dans ce travail, à étudier en bloc les diverses formes des troubles phonétiques de l'hystérie. Il distingue 4 types :

1° Les cas « d'aboulie vraie », c'est-à-dire ceux où, pour une cause quelconque, les malades ne s'efforcent plus de faire fonctionner leur appareil vocal.

2° Dans une autre catégorie, le malade exécute de violents mouvements avec les lèvres et la langue comme s'il parlait, mais il y a défaut de l'action physiologique des cordes vocales et des muscles inspiratoires et expiratoires, condition essentielle du fonctionnement normal de l'appareil du langage articulé.

3° Le malade exécute à plusieurs reprises, de faibles mouvements de pression abdominale, sans rapprocher les cordes vocales ou sans les fixer dans la position d'adduction nécessaire pour la fermeture de la glotte et sans produire cette action rythmique des muscles respiratoires, qui est indispensable pour diriger l'air vers les cordes vocales.

Dans ces trois types, l'innervation et le travail musculaire sont beaucoup plus faibles qu'à l'état normal.

4° En revanche, dans la quatrième catégorie, certains groupes musculaires exécutent des mouvements opposés au mécanisme de coordination normale ; c'est la paralysie de la voix par fonctionnement irrégulier des muscles.

Dans les trois premiers types, nous avons la paralysie hystérique dans laquelle le mouvement, soit autochtone, soit effectué par stimulation centripète, est annulé par un arrêt simultané ; dans la quatrième catégorie, l'idée aboutit au mouvement, mais une stimulation centrale lui est associée qui cause un mouvement antagoniste et défectueux.

Tandis que, dans les trois premières catégories, les influences contraires s'exercent dans l'écorce cérébrale et ne sont pas appréciables à l'œil par des mouvements musculaires, elles se manifestent dans le quatrième type, dans les muscles, sous forme de paralysie compliquée de contracture ou sous forme de spasmes.

Par conséquent, d'après Rosenbach, toutes ces affections hystériques, différenciées par la clinique, se résument, quant à leur pathogénie, en une seule lésion susceptible de déterminer des phénomènes d'irritation ou une action d'arrêt, pouvant interrompre les voies conductrices de

Digitized by Google

l'influx nerveux et capable d'agir directement ou par mécanisme réflexe sur les nerfs moteurs ou sensibles.

DREYFUSS (de Strasbourg).

Recherches expérimentales sur les paralysies du larynx, par le Dr A. ONODI, docent à l'Université de Budapest, In *Revue de Laryng.*, 1er déc. 1890, p. 754.

J'ai trouvé chez l'homme des communications remarquables entre les nerfs supérieurs et les nerfs inférieurs du larynx. Jusqu'à présent, on ne connaissait que le faisceau qui, comme rameau descendant, liait le rameau interne au récurrent. J'ai trouvé que, dans la région du muscle aryténoïdien transverse, il y a une multitude de communications entre le nerf supérieur du larynx et le rameau du récurrent appartenant au muscle aryténoïdien transverse. En dehors de ces communications superficielles qui sont faites soit par un long rameau jetant un pont sur le muscle aryténoïdien transverse, soit par deux rameaux communiquants, s'associant à un tronc, j'ai trouvé d'autres communications jusqu'à présent inconnues, dans la profondeur du muscle aryténoïdien transverse : de ce faisceau profond partent des rameaux pour le muscle et pour la membrane muqueuse : ces derniers forment un embranchement dans la ligne médiane, et s'unissent avec le rameau du récurrent. Depuis les recherches de M. Exner, il n'y a plus de doute que la région sensitive des deux nerfs n'est pas séparée d'une façon si précise qu'on le croyait généralement, et que tous les deux fournissent non seulement en commun une moitié, mais aussi l'autre moitié.

D'après cela, dans le cas d'une anesthésie, la supposition d'une paralysie exclusive du rameau intérieur n'est pas suffisante. Je veux encore mentionner que les paralysies diphtéritiques se peuvent beaucoup plus facilement étendre par les communications si multiples susmentionnées entre le laryngé supérieur et le récurrent, sur la région sensible et sur la région motrice du larynx.

GOULY.

III. — BOUCHE ET PHARYNX

Phlegmon infectieux du pharynx et du larynx, par le Dr MERKLEN. Communication à la Société médicale des hôpitaux, 7 nov. 1890.

La laryngite sous-muqueuse de Cruveilhier, la laryngite phlegmoneuse aiguë de Sestier, l'œdème aigu primitif de la glotte, le phlegmon infec-

Digitized by Google

tieux du pharynx et du larynx de Senator ne sont qu'une seule et même maladie caractérisée par l'inflammation suppurative du tissu cellulaire qui sépare la muqueuse du pharynx de la partie postérieure du larynx. Les deux cas récemment observés par l'auteur confirment la description que Senator a donnée de cette maladie, et qui se résume ainsi :

En général, début par simple mal de gorge, après deux ou trois jours, dysphagie très pénible, phénomènes laryngés rapidement menaçants, raucité de la voix et de la toux, dyspnée, cornage, et bientôt accès de suffocation, le tout accompagné d'élévation de température, pouls fréquent, urines albumineuses, hypertrophie de la rate, généralement du délire. L'examen de la gorge montre simplement un peu de rougeur des piliers et des amygdales ; l'introduction du doigt révèle parfois de l'épaississement de l'épiglotte, toujours de l'œdème des replis aryténo-épiglottiques. La dyspnée est telle que la trachéotomie devient nécessaire, mais la mort n'en survient pas moins généralement vers le cinquième jour, rarement par une asphyxie lente, le plus souvent par syncope.

Dans tous les cas rapportés jusqu'à présent, un seul excepté, les malades ont succombé.

Le diagnostic est suffisamment caractérisé par la coexistence d'un œdème aigu de la glotte avec de la dysphagie, de la fièvre, de l'albuminurie, souvent du délire.

Le traitement a été jusqu'à présent inefficace. La trachéotomie peut prolonger l'existence, mais elle n'a pas encore sauvé de malades. Elle a toutefois l'avantage de supprimer la dyspnée et permet d'agir ensuite localement à l'aide de pulvérisations, de lavages et de badigeonnages antiseptiques. Il faut aussi combattre les dangers de l'infection en soutenant les forces et en activant la sécrétion rénale par des injections sous-cutanées de caféine et l'introduction de grandes quantités de liquide par la voie rectale.

GOULY.

Haemorrhage after Amygdalotomy with a Description of a Galvano-cautery Amygdalotome. (De l'hémorrhagie après l'amygdalotomie. Description d'un galvano-cautère amygdalotome), par le Dr JONATHAN WRIGHT, de Brooklyn. *The New-York med. Jour.*, 30 août 1890.

Dans la grande majorité des cas, dit l'auteur, l'amygdalotomie n'est suivie d'hémorrhagie que chez l'adulte, car les éléments fibreux qui occupent alors la presque totalité de l'amygdale hypertrophiée forment un

Digitized by Google

tissu beaucoup moins favorable à la rétraction des vaisseaux que l'on est obligé d'ouvrir, que la masse spongieuse d'une amygdale d'enfant, composée en grande partie de tissu lymphoïde. Aussi, l'opération au bistouri doit-elle être la méthode de choix chez l'enfant, tandis que chez l'adulte il faut avoir recours soit à l'ignipuncture, soit plutôt au galvano-cautère modifié de la façon suivante :

L'instrument est un amygdalotome ordinaire de Mackenzie transformé en galvano-cautère. La lame d'acier, à bord convexe tranchant, est remplacée par une substance non conductrice (papier comprimé) évidée à l'une de ses extrémités en forme de croissant au travers duquel est tendue une anse de platine représentant le bord tranchant de l'instrument, qui est reliée au moyen de deux anses de cuivre appliquées sur les côtés de la lame aux vis d'attache de l'autre extrémité. Là, en appuyant le pouce sur le ressort ordinaire, on peut interrompre le circuit quand on dirige la lame sur la masse amygdalienne renfermée dans l'ouverture de l'instrument une fois ajusté.

L'opération peut être très rapide, mais en réglant le courant elle peut se faire aussi lentement qu'on le désire.

La douleur est pour ainsi dire nulle et, sans affirmer que tout danger d'hémorrhagie secondaire soit entièrement écarté, on peut dire que l'emploi de cet instrument en diminue grandement les risques.

GOULY.

Chronic Throat Affections of Rheumatic origin. (Affections chroniques de la gorge, d'origine rhumatismale), par le Dr MAX THORNER, de Cincinnati. *Transact. Ohio State med. Soc.*, 1889.

Peu connues jusqu'en 1887, date à laquelle le premier, le Dr E. Fletcher Ingals, de Chicago, attira l'attention sur la forme rhumatismale de la laryngite chronique, les affections rhumatismales chroniques de la gorge ont été depuis étudiées avec soin par le Dr Thorner, et les 19 cas qu'il lui a été donné d'observer lui permettent de donner de cette variété de laryngite la description suivante :

Le symptôme prédominant est la douleur ; soit dans le pharynx, soit dans le larynx, soit simultanément dans les deux, elle a pour siège presque exclusif les muscles de ces régions et se manifeste le plus ordinairement aux piliers postérieurs du voile du palais, à la base de la langue, à toute la région hyodïenne, surtout à la grande corne et aux parties latérales du cartilage thyroïde. La région comprise entre l'os hyoïde et la trachée est très douloureuse à la pression. La déglutition

Digitized by Google

est difficile et douloureuse, la parole l'est quelquefois. Les muscles du cou peuvent être atteints en totalité ou en partie. Le malade accuse souvent une sensation de sécheresse ou de brûlure à la gorge, et dans quelques cas une sensation de corps étranger ; l'enrouement est presque nul. Localement, la congestion de la muqueuse est plus ou moins forte, et parfois limitée à des points circonscrits qui sont toujours très sensibles. On ne trouve dans la gorge ni érosions, ni ulcérations, ni néoplasmes. Les cordes vocales peuvent ou non présenter le même aspect que dans la laryngite chronique. Dans quelques cas elles se rapprochent inégalement.

Les exacerbations du mal, quand le temps change, ses rémissions quand le temps est beau, l'absence de fièvre, le fait que seul le traitement antirhumatismal soulage le malade, sont les principaux éléments du diagnostic. Il faut aussi consulter les antécédents des malades qui, dans la grande majorité des cas, ont eu antérieurement d'autres manifestations rhumatismales.

Appliqué seul, le traitement local n'a jamais apporté qu'un soulagement temporaire ; on emploie avec avantage dans ce but les solutions de nitrate d'argent à 5 et 10 0/0, les solutions de chlorure de zinc à 3 et 5 0/0, les pulvérisations phéniquées. On retire parfois de bons effets de révulsifs cutanés tels que les sinapismes ou la teinture d'iode ; mais c'est la médication interne (salol, salicylate de soude à hautes doses, etc.) qui donne les meilleurs résultats. Dans les cas rebelles, l'électricité et le massage sont de précieux adjuvants.

GOULY.

Tuberculose linguale par inoculation secondaire, par le Dr J. TOISON. Communication à la Soc. anat. clinique de Lille, 1890.

Un homme de 42 ans, atteint de tuberculose pulmonaire déjà ancienne, se mord la langue, il y a huit mois. La plaie, à peine d'un centimètre, a beaucoup saigné et s'est mal cicatrisée. Trois mois après, il reste au niveau de la morsure une ulcération qui, ne guérissant pas malgré l'application de plusieurs topiques, est enlevée par le Dr Duret dans le service duquel le malade est entré. A ce moment, l'ulcération offre les dimensions d'une pièce de 50 centimes, paraît creusée à l'évidoir, et pénètre profondément dans la muqueuse : le fond présente quelques bourgeons pâles, la base n'offre pas d'induration notable au palper. Il existe, dans la région sous-maxillaire de chaque côté, un petit ganglion dur, mobile, roulant sous le doigt. L'examen microscopique montra qu'il s'agissait bien d'une

Digitized by Google

ulcération tuberculeuse, mais que les tissus malades contenaient peu de bacilles. GOULY.

Fall von chronischer diffuser Erkrankung der augenbindehäute, der Schleimhaut der Nase, des Rachens, Kehlkopfs, der Trachea und der mundhöle. Pemphigus. (Un cas de lésions chroniques diffuses des muqueuses conjonctivale, nasale, pharyngée, laryngée, trachéale et buccale. Pemphigus), par le Dr LANDGRAF, de Berlin. In *Berl. klin. Wochenschr.*, 5 janvier 1891.

Homme de 48 ans, ayant présenté, 30 ans auparavant, une affection cutanée, caractérisée par la formation, sur la tête, de pustules suivies de croûtes jaunes.

La maladie actuelle remonte au printemps de 1887. A cette époque, apparition des manifestations nasales, bientôt suivies de symptômes pharyngés et laryngés. Vers la Noël de 1887, l'œil gauche se prend, puis l'œil droit en janvier 1888. Les lésions buccales n'apparaissent que vers la fin de 1888.

Voici, très résumés, les caractères de ces diverses lésions :

Fosses nasales encombrées de croûtes après l'expulsion desquelles on constate : atrophie générale de la muqueuse, perforation de la cloison cartilagineuse et carie de l'extrémité antérieure du cornet inférieur gauche.

Yeux. Cornées en grande partie opacifiées par une infiltration de leur tissu et par le développement de néo-vaisseaux. Adhérence des feuillets opposés des deux conjonctives ne laissant entre les bords des paupières qu'un intervalle insignifiant, surtout à gauche.

Muqueuses buccale, pharyngée et laryngo-trachéale. Ici les lésions sont caractérisées par une desquamation de l'épithélium s'opérant par îlots blanchâtres à contours irréguliers, laissant après leur chute des îlots rougeâtres légèrement surélevés et saignant facilement, sans que l'on puisse dire qu'il y ait à proprement parler ulcération ou perte de substance. On note en outre des épaississements de certaines régions, notamment de l'épiglotte et des cordes vocales. D'autre part la tendance adhésive si caractéristique aux conjonctives se retrouve dans le pharynx où les piliers postérieurs adhèrent par de minces brides à la paroi postérieure et dans le larynx où l'on voit à un certain moment se produire une soudure de la partie antérieure des bords libres des cordes vocales.

Landgraf passe en revue les diverses affections auxquelles ce fait singulier pourrait être assimilé. Il commence par discuter, pour la rejeter bien-

Digitized by Google

tôt, l'hypothèse d'une syphilis, en l'absence d'anamnésiques, d'engorgements ganglionnaires et d'ulcérations proprement dites, et aussi en raison de l'inefficacité dûment constatée de la médication iodurée. La considération du pays où est né et où a vécu le malade, le fait d'une lésion cartilagineuse, enfin l'absence d'ulcérations et de suppuration lui font également repousser l'idée d'une blennorrhée de Strok. Il trouve, en revanche, de grandes analogies entre l'histoire de son malade et celle d'une malade de Critchet, publiée dans *Internationale Centralblatt fur Laryngologie*, t. II, p. 422, et il pense que, dans les deux cas, il s'est agi d'un pemphigus, mais que, tandis que le malade de Critchet a simultanément présenté des lésions du tégument et des muqueuses, chez son propre malade, les lésiens ont été exclusivement limitées à ces dernières.

Au mois de février 1889, le malade ayant été réclamé par sa famille n'a pu être observé davantage.

LUC.

Spasmes œsophagiens dus à l'hypertrophie de la quatrième amygdale, par JOAL.

Première observation. — Ecclésiastique âgé de 34 ans, névropathe, atteint de spasmes œsophagiens ayant résisté à divers traitements. Les accidents disparaissent après la destruction au galvano-cautère de l'amygdale linguale hypertrophiée.

Deuxième observation. — Dame de 42 ans, nerveuse, obèse, atteinte d'hypertrophie de l'amygdale linguale causant des quintes de toux. A la suite d'une cautérisation de la base de la langue au galvano-cautère, elle est prise d'accidents dysphagiques dus à des spasmes de l'œsophage, dont elle avait déjà souffert à plusieurs reprises auparavant. Guérison rapide.

Ces deux intéressantes observations montrent à l'évidence que l'œsophagisme peut être causé par l'hypertrophie des follicules de la base de la langue, et disparaître après la destruction de ces derniers.

RUAULT.

Tuberculose du pharynx, par M. le Dr TAUBER. *The Journ. of Laryngology and Rhinology*, 1889, p. 11.

Sur un total de 6,500 malades atteints d'affection du pharynx ou du larynx, M. Tauber n'a constaté que 13 cas de tuberculose du pharynx, soit une proportion de 2 0/00. Douze fois, la tuberculose était secondaire, elle paraissait primitive dans un seul cas.

Digitized by Google

L'auteur passe en revue les particularités diverses de cette maladie et ne fonde qu'un très faible espoir sur le traitement, qui sera purement palliatif. Il vante les bons effets de la cocaïne contre la dysphagie, on peut encore pratiquer dans le pharynx, deux fois par jour, des insufflations de poudre de morphine et d'iodol à parties égales, pour permettre aux malades de s'alimenter. Si la déglutition devient impossible, on pratiquera l'alimentation rectale.

Il serait utile de pratiquer de bonne heure l'examen laryngoscopique, car si on arrivait à temps, on pourrait prolonger la vie du malade par un traitement énergique de son pharynx. A cet effet, M. Tauber recommande l'acide lactique, l'acide chromique, le thymol et le galvanocautère dont on n'usera qu'après un badigeonnage avec une solution de cocaïne à 10 ou 20 0/0. N.

Anatomisches und therapeutisches über den Fornix pharyngis. (Considérations anatomiques et thérapeutiques sur la voûte pharyngée), par le Dr R. KAFEMANN, de Kœnigsberg. In *Monatsschr. für Ohrenheilk.*, 1890, p. 72.

Après une revue rapide des différentes opinions émises par les auteurs sur la constance et sur la valeur anatomique et pathologique du recessus médian de la voûte pharyngée décrit pour la première fois par Luschka, l'auteur donne le résultat de ses recherches personnelles basé sur l'examen de 60 cadavres. Il se montre partisan de l'existence presque constante du recessus en question qu'il a toujours pu mettre en évidence sauf dans deux cas. Si cette cavité n'est pas toujours évidente, c'est qu'elle est souvent dissimulée par un pont de la muqueuse qui la convertit en un véritable tunnel. Dans un grand nombre de cas, le recessus se prolongerait dans le tissu fibreux qui tapisse l'apophyse basilaire et s'avancerait même parfois jusque dans l'épaisseur de l'os en y creusant une dépression.

Son contenu est formé par un liquide gélatineux, ou bien on trouve dans le tissu fibreux sus-mentionné un ou plusieurs kystes ne communiquant pas les uns avec les autres.

Kafemann semble partager l'opinion de Tornvaldt relativement au rôle joué par l'inflammation catarrhale de cette cavité dans les affections chroniques de la partie supérieure du pharynx ; aussi conseille-t-il une thérapeutique locale énergique au moyen d'une petite curette pouvant être introduite facilement dans la cavité en question et en détruire la muqueuse.

L'action de cette curette doit être suivie d'une cautérisation au nitrate

Digitized by Google

d'argent. Il repousse l'emploi du couteau de Gottstein comme ne pouvant agir que sur une surface large. Il est d'autre part opposé à l'emploi du galvano-cautère qui pourrait d'après lui déterminer de la périostite ou de l'ostéite de l'apophyse basilaire avec propagation possible à la dure-mère.

LUC.

Contribution anatomique à l'étude de la région dite « bourse pharyngée », par HERMANN SUCHANNEK, de Zurich. In *Zeitschr. f. Ohrenheilk.*, 1889, p. 267.

Après une courte revue de la question dans laquelle les travaux de Schwabach, Mégevand, Ganghofner, Friep, sont rapidement résumés, l'auteur s'attache à combattre l'opinion de Luschka, reprise par Mége Vand, d'après laquelle la bourse pharyngée serait un débris fœtal du canal hypophysaire de Rathke. Déjà Ganghofner avait montré que le canal en question pénètre dans le corps du sphénoïde, bien en avant du siège habituel de la bourse pharyngée. Une trouvaille d'autopsie a mis Suchannek à même d'apporter au débat un argument anatomique d'une grande valeur. Il rapporte en effet avoir dû à l'obligeance du professeur Klebs d'observer chez une petite fille de 4 ans, morte de diphtérie, un cas de persistance du canal hypophysaire.

Or ce trajet situé précisément en face de l'hypophyse et dans sa direction se terminait immédiatement en arrière du vomer, à 2 centimètres en avant du siège habituel de la bourse pharyngée.

Quant à cette dernière cavité, Suchannek s'appuyant sur les variétés présentées par son orifice et sur les structure de ses parois, la considère comme une dépression du tissu de l'amygdale pharyngée.

Enfin, dans la dernière partie de son travail, il s'attache à démontrer que, contrairement à l'opinion commune, l'atrophie de la tonsille pharyngée, au moment de la puberté, ne constitue pas un processus physiologique.

LUC.

Ueber einige seltenere Zungenkrankheiten. (Quelques affections rares de la langue), par MICHELSON (de Koenigsberg). *Berl. klin. Woch.*, nos 46-48, 1890.

1° *Glossite superficielle de Moeller.*

Moeller à décrit en 1851 (*Deutsche Klinik*, p. 273) une affection singulière de la muqueuse linguale observée par lui et présentant les carac-

Digitized by Google

tères suivants : « Des excoriations chroniques se développent sur la langue sous forme de taches rouges, vives, irrégulières, d'une configuration nettement limitée. L'épithélium en est manifestement détaché ou au moins fort aminci. Les papilles se trouvent en état d'hyperhémie et de gonflement et font saillie au-dessus du niveau des parties voisines intactes. Jamais on n'y voit de sécrétion pathologique, jamais elles ne donnent lieu à des ulcérations profondes; elles offrent même une faible tendance à l'extension en surface. Par contre, elles sont en général fort tenaces. Les taches rouges se trouvent principalement sur les bords et l'extrémité antérieure de la langue; il n'est pas rare que l'on observe des taches semblables à la surface inférieure de la langue et à la surface interne de la lèvre inférieure. Quant aux régions postérieures de la cavité buccale je ne les y ai jamais vues. Ces excoriations produisent une sensation de brûlure très gênante qui fait prendre aux malades toute nourriture en aversion, même les aliments les plus doux, et qui émousse complètement la sensibilité gustative. L'appétit, au contraire, n'est pas altéré. Parfois les mouvements articulatoires de la langue deviennent douloureux. »

Michelson cite trois faits où se trouvaient réunis les symptômes susmentionnés. Dans tous les cas on observait une rougeur intense de certaines parties de la langue, coïncidant avec des sensations de brûlure. Quant au traitement, Michelson ordonnait des lavages au lait tiède mêlé d'une solution de bicarbonate de soude, des badigeonnages avec une solution d'acide tannique, 1 : 10, de glycérine, plus tard une solution de nitrate d'argent, 2 à 4 0/0.

Étiologie inconnue : deux malades souffraient d'un ver solitaire. L'examen microscopique d'un petit fragment excisé de la surface inférieure de l'extrémité de la langue montrait une infiltration à petites cellules de la membrane propre et des parties superficielles du tissu sous-muqueux. Manque du revêtement épithélial. Colorations bactériologiques négatives aux méthodes de Gunther-Gram et de Weigert.

2° *Glossite papuleuse aiguë.*

Voici, brièvement résumée, la symptomatologie de cette affection : État général fébrile, céphalalgie, sensation de brûlure à la langue, éruption de petites bulles blanches, sur la langue, de la grosseur d'un petit pois. Enfoncement de la muqueuse dans l'intervalle des vésicules plus grandes. Gingivite légère, engorgement des ganglions cervicaux. Le second jour, agrandissement et confluence des vésicules; en même temps

Digitized by Google

détente des douleurs. Les jours suivants, les papules se transforment en ulcérations nettes qui guérissent dans l'espace de quelques jours, sous l'influence de lavages à l'eau boriquée.

L'examen microscopique d'une papule excisée montrait un processus inflammatoire, exsudatif, dans la membrane propre de la muqueuse linguale et dans le tissu sous-muqueux voisin. La coloration bactériologique démontrait une foule des schizomycètes nombreux et variés.

3° *Lupus de la langue (2 cas).*

Traitement varié (au serre-nœud froid, à l'acide lactique, au menthol, à la créosote). Après la publication de Koch, injections antituberculeuses dont les résultats définitifs seront publiés par l'auteur dans une communication ultérieure.

DREYFUSS (de Strasbourg).

A propos de la goutte de la gorge, par le Dr A. VATON. In *Gaz. hebd. des sciences méd.* de Bordeaux, 21 déc. 1890, p. 555.

M. M..., homme sanguin, obèse, d'une cinquantaine d'années, me fit appeler le 2 octobre 1890 pour le débarrasser, dit-il, d'une angine. A l'examen de la gorge, je constatai un gonflement considérable de la luette, des piliers et du voile du palais. Huit jours auparavant, le malade avait eu un accès de goutte à l'orteil gauche ; il était atteint de gravelle, avait les articulations déformées ; sur les doigts, on voyait la présence de tophus. J'étais en présence d'un goutteux qui avait un accès de goutte à la gorge. Je prescrivis un gargarisme au chlorate de potasse et des sinapismes à la gorge, de plus, une bouteille d'eau de Vichy à prendre le plus rapidement possible. La suffocation ayant augmenté dans la journée, on alla chercher, en mon absence, un de mes confrères qui sectionna la luette et appliqua des sangsues. Les troubles diminuèrent et la respiration se fit plus facilement. Le gonflement persista quelques jours et cessa brusquement le 12 au matin. M. M..., avait l'orteil gauche repris et un accès de goutte formidable s'était déclaré au pied.

Ce fait est identique à ceux dont Morell Mackenzie donne la description suivante : « Œdème aigu de la luette disparaissant au moment du développement subit d'une inflammation goutteuse au niveau du gros orteil. »

GOULY.

Digitized by Google

De la vaccination contre la diphtérie chez les animaux, par BEHRING. In *Bulletin médical*, 14 décembre 1890, p. 1106.

On peut vacciner les animaux par l'un des procédés suivants :

1° Par la méthode de C. Fraenkel qui consiste à injecter une culture stérilisée du microbe de la diphtérie : 14 jours après, les cobayes sont réfractaires aux cultures virulentes.

2° A une culture âgée de 4 semaines, j'ajoute une proportion de 1/500 de trichlorure d'iode que je laisse agir sur la culture pendant 16 heures. J'en ai injecté alors comme vaccin 2 c. c. dans le péritoine de deux cobayes. Trois semaines après, je leur ai injecté 0 c. c., 2 d'une culture pure de diphtérie qui avait poussé dans un bouillon additionné de 1/500 de trichlorure d'iode. Une injection égale de cette culture à virulence atténuée tuait les témoins en 7 jours ; les cobayes vaccinés survécurent. 14 jours après, ces mêmes cobayes ont supporté l'inoculation d'une culture à virulence entière qui tuait les témoins en 36 heures.

3° Injection avec l'exsudat pleural des animaux morts de diphtérie. Lorsque les animaux survivent à cette injection, et qu'ils sont complètement rétablis, ils supportent une injection virulente qui tue les témoins en 3 ou 4 jours.

4° On inocule les animaux avec des cultures virulentes, puis on les guérit, soit comme M. Boer, par l'aurochlorure de sodium, la naphtylamine, l'acide trichloracétique, l'acide phénique, soit plutôt par le trichlorure d'iode à 1 0/0 ou 2 0/0, et ils deviennent alors réfractaires. Le traitement doit commencer moins de six heures après l'infection ; les animaux qui survivent sont longtemps malades.

5° On peut rendre sinon réfractaires, du moins notablement plus résistants, les animaux avec une solution à 10 0/0 d'eau oxygénée rendue légèrement acide par l'acide sulfurique. Les animaux traités par cette substance *à la suite* de l'infection meurent plus vite que les témoins, mais si on les traite *avant* de les inoculer, ils ont acquis une immunité plus ou moins marquée.

Aucune de ces méthodes ne me paraît applicable à l'homme, mais, au point de vue scientifique, elles permettent de concevoir l'immunité pour la diphtérie.

Tous les animaux réfractaires, qu'ils aient l'immunité naturelle ou qu'ils aient été vaccinés, présentent les mêmes particularités qui les séparent des animaux qui ne possèdent pas l'immunité. Ils sont non seulement réfractaires contre les bacilles diphtéritiques, mais ils sont protégés contre l'action des produits solubles. GOULY.

Digitized by Google

IV. — OREILLES

Otite et paralysie faciale, par le Dr GELLÉ. — *Ann. des mal. de l'or.* 1890, n° 11.

Sur 31 cas de paralysie faciale observés par Gellé, dans le cours d'otites, 23 paraissent avoir été produites par des otites aiguës. Dans deux cas seulement, les oreilles suppurèrent. L'auteur attribue la paralysie à l'étranglement du nerf par un exsudat plastique dans la portion de son trajet qui s'étend du bec de cuiller à la pyramide et qu'il appelle *point vulnérable* du nerf.

Les anastomoses vasculaires nombreuses qui relient le canal de Fallope à la caisse expliqueraient le retentissement pathologique de l'une des régions sur l'autre.

La paralysie apparaît dès les premiers jours de l'inflammation otique, avant la formation de tout exsudat dans la caisse ; elle est précédée de douleurs vives probablement causées par la compression du nerf que l'on sait être sensible à la sortie du trou style-mastoïdien.

Dans la grande majorité des cas Gellé a noté des troubles de l'ouïe très variables dans leur intensité et dans leur durée.

Deux fois au moins, la perception du diapason Vertex fut trouvée nulle ; six fois, la montre ne pouvait être entendue en aucun point des os du crâne. Treize fois, la perception aérienne de la montre resta au-dessous de 12 à 18 centimètres ; souvent elle était nulle par l'air et la montre devait être collée au méat pour être perçue. Dans trois paralysies, l'audition fut à peine touchée au début ; cependant, même en ce cas, il y avait des signes certains d'otite moyenne profonde ; d'autres fois, la malade observée au 3e mois offrait deux oreilles saines et l'ouïe excellentes bien que la paralysie fût constatée.

Gellé a parfois constaté l'inertie du muscle tenseur du marteau qu'il explique par l'altération inflammatoire de ses éléments contractiles, ce muscle n'étant pas innervé par le facial.

Il a aussi noté fréquemment des vertiges et des bourdonnements. Enfin il a rencontré l'ouïe douloureuse, trois fois, sur ses 28 cas.

L'otite et la paralysie ne sont pas absolument solidaires l'une de l'autre, au point de vue de l'évolution : tantôt c'est celle-ci qui survit à celle-là et réciproquement ; cependant, d'une façon générale, la légèreté et la résolution de l'otite moyenne entraînent un pronostic favorable de la paralysie. LUC.

Digitized by Google

Instruments pour essais d'otoscopie intra-tympanique, par le Dr Ricardo Botey, de Barcelone. In *Rev. de lar.*, 1890, no 21.

R. Botey paraît avoir réalisé dans la mesure du possible le difficile problème de pratiquer l'otoscopie intra-tympanique, à la faveur de perforations tympaniques suffisamment étendues, au moyen de petits miroirs *ad hoc.*

L'ensemble de son instrumentation se compose: 1° d'un bec de gaz puissant pourvu d'un manchon à mailles d'amiante et d'une grande lentille biconvexe; 2° d'un spéculum auri en arrière duquel est fixée une petite lentille biconvexe devant jouer le rôle de loupe; 3° de petits miroirs de 3 à 6 millim. de diamètre. Ces derniers sont en acier poli de 1/10 de millim. d'épaisseur. Il y en a de ronds et d'ovales, de plans, de convexes et de concaves. Comme les miroirs laryngiens, ils sont montés sur une tige; mais celle-ci est très mince, flexible et pas élastique, dans le but de pouvoir conserver l'inclinaison et la courbure qu'on lui donne d'avance par tâtonnement, selon les cas. Ces miroirs introduits dans la caisse à travers une perforation tympanique suffisante permettent, suivant l'inclinaison variable qu'on leur donne, d'apercevoir tel ou tel détail de cette cavité invisible par l'inspection directe.

R. Botey est en outre parvenu à pratiquer ainsi sur le cadavre, *sous le contrôle du miroir*, les opérations intra-tympaniques les plus délicates, en se servant de minces tiges coudées en acier bien trempé, et il espère que sa méthode pourra être appliquée sur le vivant.

Luc.

Ueber das Verhalten des Gehörorgans bei Tabes. (**De l'état de l'appareil auditif dans le tabes**), par le Dr Eugène Morpurgo, de Trieste. In *Arch. f. Ohrenheilk.*, t. XXX, p. 26.

Morpurgo commence par montrer, dans une revue bibliographique très complète de la question, que les troubles auditifs chez les tabétiques ont été jusqu'ici à peine mentionnés. Ses propres recherches ont porté sur 53 malades dont l'appareil auditif a été soumis aux méthodes d'exploration les plus diverses (examen otoscopique, mensuration de l'ouïe par le langage chuchoté, emploi de diapasons de tonalités très variées et du sifflet de Galton, épreuve de Rinne et de Weber, emploi de la douche d'air.)

Sur ce total de malades, 10 seulement présentaient une ouïe normale.

Digitized by Google

Des 43 autres, 1 seul offrait une diminution unilatérale de l'ouïe. Cela fait un total de 21 oreilles normales et de 85 oreilles affectées. Ces dernières présentaient les variétés suivantes dans le degré de surdité : 8 n'entendaient à aucune distance le langage chuchoté, 39 le percevaient entre 0 et 100 centimètres de distance, 18 entre 100 et 200 centimètres, 18 entre 200 et 400, 2 entre 400 et 500.

En face de ces résultats, l'objection qui se présente immédiatement à l'esprit est que, la grande majorité de ces malades ayant dépassé la partie moyenne de la vie, l'on est autorisé à soupçonner chez eux l'existence de lésions chroniques de la caisse et à mettre par conséquent en doute l'influence du tabes sur la pathogénie de leurs troubles auditifs. Morpurgo va au-devant de cette objection en faisant remarquer que, sur son total de 43 tabétiques à ouïe affectée, 35 donnaient un résultat positif de l'épreuve de Rinne et que 26 d'entre eux présentaient en outre un aspect absolument normal du tympan.

Il ajoute que, chez 3 malades seulement, la douche d'air eut pour conséquence une amélioration de l'ouïe, qu'en outre, sur 35 cas où l'épreuve de Weber fut pratiquée, le résultat fut central (bien que chez plusieurs des sujets, il y eût une grande différence d'acuité auditive entre les deux oreilles), qu'enfin, dans 15 cas seulement des altérations objectives du tympan furent notées. Mais ces dernières altérations elles-mêmes, d'après l'auteur, n'autoriseraient pas à rejeter systématiquement l'influence possible du tabes sur leur production ; et rappelant les faits de lésions trophiques de la caisse consécutives à des altérations nerveuses centrales, rapportés par Moos et Steinbrügge, Politzer et Benedikt, et d'autre part les lésions inflammatoires de l'oreille moyenne obtenues artificiellement par Gellé, Baratoux et Berthold après section des racines centrales ou du tronc du trijumeau, il avance que les lésions de la caisse constatées chez les tabétiques pourraient bien n'être pas toujours chez eux l'effet d'une simple coïncidence, d'autant plus que le nerf trijumeau n'est pas l'un des nerfs les moins fréquemment envahis par le processus tabétique.

LUC.

Fibro-sarcoma meningum hemisphœricæ dextræ cerebelli cum compressione pontis Varoli et medullæ ablongatæ et nervi V, VII, VIII. Atrophia nervi facialis et acustici. (**Fibro-sarcome méningien de l'hémisphère droit du cervelet avec compression du pont de Varole, de la moelle allongée et des 6e, 7e et 8e paires. Atrophie des nerfs facial et acoustique**), par le Dr GOMPERZ, de Vienne. In *Arch. f. Ohrenheilk.*, t. XXX, p. 222.

Digitized by Google

Le point intéressant de cette observation consiste dans la constatation, à l'autopsie, de lésions atrophiques étendues du nerf acoustique coïncidant avec une intégrité absolue de l'appareil de transmission. Or, pendant la vie, l'oreille droite n'entendait pas la montre même appliquée sur le pavillon et l'expérience de Rinne avait constamment donné un résultat négatif, tandis que l'épreuve de Weber avait permis de constater que le diapason (à tonalité élevée) appliqué sur le vertex était invariablement perçu par l'oreille saine.

Comme le remarque Gomperz, ce fait confirme singulièrement l'observation de Bezold, qu'en cas de lésions nerveuses unilatérales très prononcées, avec intégrité de l'appareil de transmission, l'expérience de Rinne peut donner un résultat négatif.

Il établit d'autre part l'excellence du procédé de Weber et la confiance que l'on peut lui accorder pour la question souvent si délicate à trancher, du diagnostic entre les lésions de l'appareil de transmission et celles de l'appareil réception dans un cas déterminé de surdité.

LUC.

Caries des Schläfcheins bei Lungen tuberculose. Depression der Reissner'schen membran. (Carie du temporal chez un phtisique. Dépression de la membrane de Reissner), par le Dr GOMPERZ, de Vienne. In *Arch. f. Ohrenheilk.*, t. XXX, p. 216.

A l'autopsie du malade qui fait le sujet de cette observation, Gomperz constata des lésions tuberculeuses très étendues des parois osseuses de la caisse, des osselets et de l'apophyse mastoïde et une altération profonde du nerf facial dont le canal avait été envahi par les fongosités, ce qui expliquait la paralysie facial complète observée pendant la vie ; mais la lésion la plus remarquable fut notée dans le limaçon dont le conduit cochléaire n'était plus représenté que par une mince fente, au niveau de tous les tours de spirale, la membrane de Reissner et, avec elle, la membrane de Corti s'étant affaissées en masse sur l'organe de Corti dont les éléments cellulaires se montraient dissociés et défigurés.

Steinbrügge a noté une lésion semblable coïncidant avec un œdème cérébral chez un sujet mort d'une tumeur du corps typhoïde et il explique la production du phénomène par la transmission de l'augmentation de pression sous-méningée aux cavités du limaçon, par l'intermédiaire de l'aqueduc cochléaire. Gomperz admet cette explication par son malade qui, lui aussi, présentait un œdème cérébral prononcé.

Il ne croit pas que l'affaissement de la membrane de Reissner ait été

Digitized by Google

produit artificiellement par la rétraction de la celloïdine employée pour le montage des pièces histologiques. Pour s'en assurer, il a laissé baigner dans cette substance, non pas 10 minutes comme c'est l'habitude pour la technique ordinaire, mais une heure entière, à l'air libre, des coupes d'oreilles saines provenant de sujets humains et d'animaux. Dans ces conditions il ne put reproduire l'affaissement si caractéristique des membranes de Reissner et de Corti sur l'organe de Corti.

LUC.

Ueber die Fossa jugularis und die Knochenlücken im Boden der Paukenhöhle. (De la fosse jugulaire et des lacunes osseuses du plancher de la caisse du tympan), par le Dr OTTO KORNER, de Francfort-s.-Mein. *Arch. f. Ohrenheilk.*, t. XXX, p. 236.

Il résulte des recherches de l'auteur, ayant porté sur 449 crânes, que l'épaisseur de la lame osseuse qui sépare la caisse tympanique de la fosse jugulaire présente de très grandes variétés, non seulement d'un sujet à l'autre, mais aussi de l'oreille à l'autre d'un même sujet. Cette épaisseur est en raison inverse du développement de la veine jugulaire. Aussi, de même que cette veine est habituellement plus volumineuse du côté droit, c'est à droite que la lamelle en question est généralement plus mince.

Sur les 449 crânes examinés par l'auteur, 76 fois le développement du golfe de la veine était sensiblement égal des deux côtés, 264 fois il prédominait à droite et 109 fois à gauche.

Pour peu que la lame osseuse jugulo-tympanique soit mince, elle se montre percée d'orifices vasculaires. Un degré de plus et ces orifices deviennent de véritables lacunes établissant parfois de larges communications entre les deux cavités, ainsi que Körner l'a constaté sur deux de crânes qu'il a pu observer. De pareilles communications rendent compte de l'envahissement possible de la caisse par la veine et de la possibilité de blesser ce vaisseau par la simple paracentèse du tympan, ainsi que la chose est notoirement arrivée deux fois (faits de Schwartz et de Hildebrandt). En dehors de cet accident exceptionnel, les lacunes en question rendent compte de l'extension plus fréquente à droite qu'à gauche des affections inflammatoires de l'oreille moyenne à la veine jugulaire, d'où possibilité d'hémorrhagie ou de pyohémie.

La thrombose jugulaire susceptible d'entraîner ce dernier accident est peut-être, d'après l'auteur, plus fréquente qu'on ne le pense. On néglige en effet généralement dans les autopsies d'inspecter la région de la fosse

Digitized by Google

jugulaire et il se peut que la thrombose du sinus transverse souvent constatée ne soit que l'extension d'une thrombose primitivement développée au niveau du golfe de la veine jugulaire.

LUC.

Ein Zweiter Fall von Verletzung des bulbus der Veina jugularis interna bei Paracentese des Trommefells. (Un second cas de blessure du bulbe de la veine jugulaire interne par la paracentèse du tympan), par le Dr HILDEBRANDT de Berlin. In *Arch. f. Ohrenheilk.*, t. XXX, p. 183.

Le premier cas du même genre auquel il est fait allusion dans ce titre a été rapporté par Ludwig et provenait de la clinique de Schwartz. Le fait de Hildebrandt concerne une petite fille de 4 ans chez qui l'apparition de douleurs dans l'oreille droite s'accompagna des signes objectifs suivants : membrane tympanique terne, rouge, bombée au niveau du cadran postéro-inférieur. La ponction largement pratiquée en ce dernier point donna lieu à la sortie d'un jet de sang veineux ayant la grosseur du petit doigt. La rapidité avec laquelle le tamponnement fut pratiqué limita la perte de sang à une centaine de grammes. Il n'y eut pas d'écoulement de sang par la trompe.

Quand on enleva le tampon, au bout de deux jours, l'hémorrhagie était arrêtée. L'examen du tympan montra la plaie cicatrisée, la membrane rétractée, gris perle dans sa portion antérieure, bombée et bleuâtre dans sa portion postéro-inférieure.

L'auteur pense que cette voussure était formée par le bulbe de la veine jugulaire s'étant fait jour dans la partie inférieure de la caisse, à travers une déhiscence de la région correspondante de l'os temporal. Il rappelle que les déhiscences en question ont fait le sujet de la dissertation inaugurale de A. Müller (12 mars 1890. Halle).

LUC.

Kann die Eröffnung der Warzenfortsatzes vom äusseren Gehörgang aus als gleichwerthig mit der sonst üblichen methode betrachtet werden ? (L'ouverture de l'apophyse mastoïde par le conduit auditif externe peut-elle entrer en parallèle avec la méthode habituelle ?) par le Dr HESSLER, de Halle. In *Arch. f. Ohrenheilk.*, t. XXXI, p. 59.

Telle est la question que Hessler a été chargé de traiter comme rapporteur, au congrès de Berlin. Il commence par résumer les méthodes

Digitized by Google

d'ouverture chirurgicale de l'oreille moyenne exécutées jusqu'ici. Ces méthodes sont au nombre de 4.

La plus ancienne, celle de Schwartz, consiste, en l'absence de lésions de la couche corticale extérieure de l'apophyse mastoïde, à pénétrer directement dans l'antre mastoïdien par le chemin le plus court. Après quoi, l'on y installe un drain métallique et on y pratique des lavages par la plaie et par la trompe. A ce procédé Küster et Bergmann ont adressé le reproche d'être insuffisant, dans le cas où il existe des lésions osseuses chroniques de la caisse du tympan, puisque ici l'intervention opératoire est limitée à la cavité mastoïdienne. Hessler s'élève en outre avec ces derniers auteurs contre l'emploi des lavages qu'il considère comme pouvant favoriser l'extension de la suppuration à des parties jusque-là respectées. Le tamponnement lui semble mieux résoudre la question de l'élimination continue du pus, sans présenter les mêmes dangers. Il ne se montre pas non plus partisan du drain de plomb qui expose à des symptômes vertigineux.

La seconde méthode, celle de Wolf, consiste à ouvrir l'antre mastoïdien en enlevant une série de couches osseuses de la paroi large de 3 à 4 millim. qui s'étend entre cette cavité et le conduit auditif externe. L'opération s'exécute comme si l'on voulait agrandir le conduit auditif en arrière. Le principal inconvénient de cette méthode réside dans sa difficulté d'exécution, étant donnée l'étroitesse du champ opératoire, d'où le danger de produire des blessures de voisinage et l'obstacle que l'on rencontre ensuite à pratiquer un lavage à fond de la cavité malade. Aussi ce procédé, d'ailleurs assez peu usité jusqu'ici, ne s'applique-t-il qu'aux cas où il existe des exostoses et des hyperostoses, ou bien à ceux dans lesquels la situation très avancée du sinus transverse oblige à reporter le plus en avant possible le champ opératoire.

La 3e méthode, celle de Küster, assimilée à tort par Jacobson à la précédente, s'en distingue par cette différence fondamentale, qu'elle ne vise pas à l'ouverture de l'antre mastoïdien. Ici l'opérateur commence par enlever systématiquement la paroi postérieure du conduit auditif externe et s'avance ainsi jusqu'au niveau de la portion osseuse de l'anneau tympanique. En cas de lésions légères, il s'arrête là, n'ouvrant ni la caisse ni l'antre et introduisant au fond de la plaie un drain dont une extrémité ressort par le conduit auditif externe et l'autre par l'ouverture extérieure de la plaie; le drainage se trouvant ainsi tout installé d'avance pour la suppuration qui pourrait avoir à se produire ultérieurement.

Si les lésions de la caisse sont plus graves, Küster cherche à pénétrer

Digitized by Google

directement par la même voie, dans la partie postérieure de la caisse. A cette méthode Hessler reproche de ne traiter précisément que cette dernière cavité et de négliger l'antre mastoïdien dont la fréquente participation aux lésions osseuses anciennes de la caisse est bien connue.

V. Bergmann a pratiqué deux fois une opération différente des précédentes. C'est le 4e procédé mentionné par Hessler dans son mémoire. Après avoir exécuté en arrière du pavillon de l'oreille une incision en croissant, oblique de haut en bas et d'avant en arrière, et détaché le périoste de la totalité du conduit auditif externe, l'opérateur attaque l'écaille temporale avec le ciseau, au-dessous de la ligne temporale et pénètre obliquement en dedans et en avant, entre la paroi supérieure du conduit auditif externe et la paroi de l'étage moyen de la base crânienne jusqu'à la portion osseuse du cadre tympanique, alors seulement, il attaque l'os en arrière de façon à ouvrir l'antre mastoïdien. Après quoi : tamponnement avec de la gaze iodoformée et, au bout de 2 jours, installation dans le fond de la caisse d'un drain qui est renouvelé, de plus en plus mince.

Comme on le voit, l'originalité de cette méthode consiste à ouvrir la cavité mastoïdienne au niveau de sa jonction avec la caisse après avoir creusé un tunnel osseux entre les deux lames de la base de l'écaille temporale, trajet qui permet d'éviter toute lésion du canal de Fallope.

A la suite de cette revue critique, Hessler propose une méthode qu'il a fait connaître avant la publication du travail de Küster et qui est fort analogue à celle imaginée par Zaufal. Le procédé en question est une sorte de combinaison de ceux de Schwartz et de V. Bergmann. L'auteur conseille de commencer dans tous les cas par pratiquer l'ouverture de l'antre à la façon de Schwartz, après quoi, le diagnostic exact des lésions doit guider la conduite ultérieure. Si l'on reconnaît que l'antre seul est malade, l'on n'ira pas plus loin ; que si au contraire, on trouve des lésions osseuses s'étendant en avant, dans la direction de la caisse, on les poursuivra par le chemin indiqué par V. Bergmann, entre les deux lames de l'écaille du temporal et au besoin on pénétrera par cette voie dans la caisse et l'on créera, entre l'antre, la caisse et le conduit auditif osseux un large carrefour de communication dont le curettage radical et le tamponnement pourront être facilement opérés.

Cette opération, pratiquée par l'auteur, dans l'espace de ces 18 derniers mois chez 48 malades et, chez 6 d'entre eux, sur les deux oreilles, a donné les résultats suivants :

36 guérisons complètes.

6 incomplètes (malades encore en traitement).

Digitized by Google

1 résultat inconnu (le malade étant parti prématurément).

5 morts (2 cas de méningite, 1 de tuberculose pulmonaire chronique, 1 de méningite tuberculeuse aiguë avec pyohémie, métastases pulmonaires et pyopneumothorax. Dans le dernier fait malheureux, la mort se produisit 12 heures après l'intervention).

LUC.

Ueber Ambosscaries und Ambossextraction, ein Beitrag zur Aetiologie und Therapie der chronischen Mittelohreiterung. (De la carie de l'enclume et de son extraction, contribution à l'étiologie et au traitement de l'otite moyenne suppurée chronique), par le Dr LUDEWIG, de Halle. In *Arch. f. Ohrenheilk.*, t. XXIX, p. 241.

Ludewig reconnaît qu'un certain nombre de suppurations rebelles de l'oreille sont entretenues par la carie du marteau. Cette lésion pourra généralement être reconnue ou au moins soupçonnée à certains signes, (présence d'une fistule ou de fongosités au-dessus de la petite apophyse, dénudation et altération évidente du manche).

L'extraction de cet osselet donne souvent, en pareil cas, des résultats curatifs radicaux. Lorsque cette opération ne met pas fin à la suppuration c'est qu'il existait, indépendamment de la carie du marteau, quelque autre lésion osseuse de l'oreille moyenne. Ce foyer méconnu peut siéger dans les cavités mastoïdiennes, mais Ludewig pense que l'enclume peut alors être en cause. Cet osselet se dérobant presque complètement à nos moyens d'investigation, sa carie ne pourra être que présumée, mais comme, en l'absence du marteau, son rôle physiologique est à peu près nul, l'auteur pense qu'il y aura avantage, lorsque l'on se décidera à extirper le marteau, à pratiquer simultanément l'extraction de l'enclume.

On commencera donc par enlever le premier de ces osselets par la méthode de Schwartz, puis le second sera détaché au moyen d'un crochet spécial imaginé par l'auteur et qui lui paraît préférable à ceux de Kretschmann et de Ferrer, en ce sens qu'il expose moins l'opérateur à refouler l'enclume dans l'atticus, après dislocation de cet osselet.

Ludewig rapporte dans son travail l'observation de 32 malades chez lesquels il a pratiqué cette double extirpation. Sur ces 32 cas, 11 fois la carie était limitée à l'enclume, 16 fois les 2 osselets étaient altérés, 2 fois seulement l'enclume fut trouvée intacte. Dans deux cas on ne put constater la présence de cet osselet probablement détruit par la carie. Chez un malade, l'apparition de phénomènes convulsifs dans le territoire du facial s'opposa à la continuation de l'opération.

Digitized by Google

La paralysie faciale est, en effet, une des complications possibles de l'extraction de l'enclume. Ludewig l'a observée 4 fois dans ces conditions. Elle fut d'ailleurs transitoire. L'auteur l'explique par l'existence de déhiscences sur le trajet du canal de Fallope, exposant le nerf à être blessé par le crochet employé pour saisir l'osselet.

A la suite de la même opération, Ludewig a fréquemment noté de la céphalalgie frontale ou occipitale, des vertiges accompagnés de nausées et de vomissements. Il rapporte ces phénomènes au relâchement produit par l'opération dans l'attache de l'étrier à la fenêtre ovale; il en observa effectivement de tout semblables, à la suite de l'extraction accidentelle de l'étrier chez un malade.

Voici les résultats donnés par l'opération, proposée par Ludewig, au point de vue de la suppuration.

Sur les 32 opérés, 20 obtinrent la cessation de la suppuration ; 5 d'entre eux avec régénération et 15 sans régénération de la membrane tympanique.

A l'époque où fut rédigé ce travail, 11 malades non guéris étaient encore en traitement et 1 était mort sans que ce dénouement fût d'ailleurs attribuable à l'intervention.

LUC.

Zur Amboss caries and Amboss extraction. (De la carie de l'enclume et de son extraction), par le Dr LUDEWIG, de Halle. In *Arch. f. Ohrenheilk.*, t. XXX, p. 263.

Ludewig a publié ce second travail, environ un an après le premier, pour établir dans quelle mesure ses premiers résultats avaient été confirmés par une observation ultérieure.

A la suite de cette année d'épreuve, l'auteur a noté 4 récidives de la suppuration, mais, comme compensation, 4 guérisons sur les 11 malades encore en traitement au moment de la publication de son premier travail.

Il a pu constater en outre 16 cas d'amélioration de l'ouïe, 3 cas d'aggravation, 9 cas où le degré de surdité resta le même. 4 malades s'étant soustraits a l'observation ne purent être soumis au même contrôle.

Suivent les observations de 43 nouveaux malades qui donnèrent à la suite de la même opération les résultats suivants :

Suppuration guérie.....	22 fois.
— non guérie.....	5 fois.

Digitized by Google

Malades encore en traitement.....	9 fois.
Malades perdus de vue.....	5 fois.
Morts.....	2
Surdité non modifiée.....	19 fois.
— améliorée.....	17 fois.
— aggravée.....	3 fois.

Les constatations suivantes furent faites sur les osselets extirpés :

Marteau sain, enclume cariée.....	12 fois.
Marteau et enclume cariés.....	25 fois.
Marteau carié, enclume saine.....	1 fois.
Opération non terminée.....	3 fois.

En résumé, sur les 75 opérations pratiquées, la carie de l'enclume fut notée 64 fois.

Un dernier détail à noter, c'est le rôle prédominant joué par certaines maladies infectieuses (la rougeole, et surtout la scarlatine et la diphtérie isolées ou combinées) dans la production de la carie des osselets.

LUC.

BIBLIOGRAPHIE

Die krankheiten des kehlkopfes. (Les maladies du larynx), par le Dr GOTTSTEIN, docent à l'Université de Breslau. 3e édition, augmentée et améliorée, 1890.

Nous n'avons pas à faire l'éloge de l'excellent livre de Gottstein, aujourd'hui connu de tous les spécialistes et généralement considéré comme le meilleur traité des maladies du larynx que nous possédions à l'heure présente. Les qualités de méthode et de clarté présentées par cet ouvrage et le soin qu'a pris l'auteur de l'enrichir, à chaque nouvelle édition, des dernières conquêtes de la science, ont assuré son rapide succès et en ont fait bientôt un traité si populaire en Allemagne et dans les pays voisins que nous pouvons dire qu'il n'est guère de spécialiste qui ne le compte parmi les livres de sa bibliothèque.

Nous avons voulu annoncer aujourd'hui à nos lecteurs l'apparition de la 3e édition de cet ouvrage. L'auteur nous y annonce, dans sa préface,

Digitized by Google

quelques modifications portant simplement sur le plan primitivement adopté. Nous attachons plus d'importance à l'annexion de plusieurs chapitres nouveaux répondant aux plus récentes acquisitions de la laryngologie : ainsi un chapitre spécial est consacré à l'éclairage du larynx par transparence, un autre à la dilatation méthodique des sténoses laryngées après la trachéotomie. Enfin, l'auteur a exposé, dans un appendice, la méthode de Killian pour l'inspection de la paroi postérieure du larynx, la première partie du livre où cette question aurait dû être naturellement traitée étant déjà imprimée au moment de la publication de la méthode en question.

Le livre de Gottstein peut donc être considéré dans cette dernière édition comme représentant fidèlement l'*état actuel* de la laryngologie et nous ne saurions trop en recommander la lecture, non seulement à ceux de nos collègues en spécialité qui ne le posséderaient pas encore, mais encore à tout médecin désireux de se tenir au courant du mouvement accompli dans chacune des branches de la pathologie.

LUC.

OUVRAGES REÇUS

Koch's remedy in relation specially to throat consumption, par le Dr LENNOX BROWNE, de Londres.

Ueber Nasen und Mund athmung, par le Dr R. KAYSER, de Breslau.

Larynxödem nach Iodkaliumgebrauch, par le Dr A. ROSENBERG.

Sugli istituti ototerapici e sull' educazione del sordo muto, par le professeur V. COZZOLINO, de Naples.

Ueber die Anwendung des Koch'schen mittels bei Tuberculose, par le professeur B. FRAENKEL, de Berlin.

Ueber Nasenrachen polypen und ihre Behandlung ohne Präliminaroperation, par le Dr MAX MIGGE.

Ueber Vibrations massage der Nasen und Rachenhöhlen Schleimhaut, par le Dr CARL HOFFINGER.

Die Trocken behandlung der Nase, par le Dr M. BRESGEN, de Francfurt a. M.

Des contre-indications du cathétérisme de la trompe d'Eustache, par le Dr POLO, de Nantes.

Internal Oesophagotomy. par le Dr JOHN O. ROE.

Le Gérant : G. STEINHEIL.

IMPRIMERIE LEMALE ET Cie HAVRE

Digitized by Google

ARCHIVES INTERNATIONALES

DE

LARYNGOLOGIE, DE RHINOLOGIE

ET

D'OTOLOGIE

TRAVAUX ORIGINAUX

DE LA LÉSION DANS LA SURDITÉ PAR LES OREILLONS

Par le Dr Gellé.

La surdité est une suite rare, il est vrai, mais souvent grave de la maladie ourlienne, ici nous n'entendons parler que des oreillons ; à savoir, cette affection épidémique, qui évolue en 5 à 8 jours, constituée par un œdème chaud du tissu sous-cutané de la région parotidienne, sans suppuration.

Bien que la nature infectieuse des oreillons soit aujourd'hui démontrée, on ignore par quelle altération la surdité est produite ; sa nature et son siège nous échappent également. Sans doute, éclairé par les autres localisations de cette maladie, le médecin peut se faire une opinion sur sa pathogénie. Cependant, dans un cas donné, les questions suivantes restent toujours à résoudre :

La maladie a-t-elle envahi la caisse tympanique, est-ce par ce côté que l'audition a été frappée ? Est-ce au contraire d'une lésion labyrinthique que le mal est venu ? ou bien la lésion n'est-elle pas plus profonde ; et l'agent infectieux n'a-t-il pas porté son activité sur les centres nerveux ?

Ce questionnaire se représente ainsi chaque fois qu'on

Digitized by Google

veut établir la genèse d'une altération de l'ouïe au cours d'une maladie infectieuse, qu'elle s'appelle méningite cérébro-spinale, maladie puerpérale, fièvres continues ou éruptives, ou oreillons, etc.

L'exploration des organes ne permet pas toujours de répondre. Le mode pathogénique de la surdité nous échappe encore. Il varie sans doute suivant la marche de l'affection génératrice, la rapidité de son évolution et la nature des exsudats, et les tendances scléreuses de l'organisme. Est-ce un simple œdème, comme l'apparition fugace, passagère de certains troubles auditifs semblerait le faire croire ? Y a-t-il prolifération d'éléments nouveaux, infiltration des tissus et des nerfs par les cellules rondes, comme Moos nous les a montrées dans la rougeole ? N'y trouverait-on pas des embolies septiques, capillaires, lesquelles amèneraient des effets différents suivant le point où elles siègent; et surtout suivant le lieu que les micro-organismes envahissent en plus grand nombre ? Enfin n'y aurait-il pas, pour expliquer les surdités absolues, incurables, un travail atrophique consécutif à l'inondation des tissus par les éléments lymphoïdes ?

Ces altérations existent-elles isolées ou réunies ? ne siègent-elles pas dans la cavité tympanique et dans le labyrinthe à la fois ?

Quelques-unes de ces questions peuvent être résolues par l'observation clinique. Quant à l'anatomo-pathologie, nous savons les modifications subies par un tissu envahi par un œdème inflammatoire ordinaire; et elles semblent suffire à expliquer dores et déjà la gravité admise de cette surdité ourlienne et son peu de curabilité. Mais la rapidité de la destruction de la fonction auriculaire est toujours faite pour étonner.

Cependant l'observation attentive des faits montre que les accidents du côté de l'ouïe et de l'oreille sont moins rares qu'on ne le pense au cours des éruptions ourliennes. J'ai pour ma part soigné des malades en pleine évolution de cet œdème aigu, bilatéral, fébrile, qui après avoir présenté un affaiblis-

Digitized by Google

sement notable de l'audition, souffert même de vertiges, et de bourdonnements, n'ont conservé aucun trouble de la fonction, une fois les oreillons disparus. Ceux chez lesquels cette terminaison malheureuse a lieu n'ont jamais éprouvé les souffrances d'une otite suraiguë.

Les symptômes sont subjectifs d'abord. Un de ceux qui m'ont frappé le plus vivement dans plusieurs de ces cas où l'oreille était atteinte, c'est le délire ; il est lié sans doute à la fièvre ; mais il prouve combien le système nerveux central peut être touché fortement en même temps, bien que le plus souvent on constate que du 5e au 8e jour, tout est guéri.

Quelles nuances entre ces cas à terminaison heureuse, et ceux qui amènent la perte de l'ouïe! Sans doute qu'après la disparition des oreillons, et des complications aiguës diverses, un travail de régression, de sclérose s'opère sur les points les plus altérés, comme on l'a bien étudié sur le testicule ourlien, et c'est ainsi que la surdité totale se produirait.

C'est chez les adultes qu'on observe le plus de complications ; néanmoins 2 de mes malades étaient âgées de moins de 20 ans (16 et 19).

Or, de ce que ces complications auriculaires ne sont pas fréquentes, ne pourrait-on pas en induire que l'organe sur lequel les oreillons agissent d'une façon aussi complètement destructive était dores et déjà dans un état de prédisposition créé soit par le fait d'une maladie antécédente, soit par toute autre cause locale ou générale ; l'âge des sujets rend le fait possible et le soupçon admissible.

Pour ma part, j'avoue avoir observé surtout, en plus grand nombre, des sourds chez lesquels les oreillons n'ont fait qu'aggraver une surdité déjà manifeste, et j'ajoute que les cas de surdité grave, reconnaissant pour cause les oreillons seulement, me semblent au contraire bien plus rares.

Le malade et sa famille, en effet, ont une tendance évidente à méconnaître une lésion légère ou ancienne, une audition déjà imparfaite, et à mettre sur le compte des oreillons la

Digitized by Google

perte trop sensible de l'audition ; il est donc assez difficile de savoir quel était avant les oreillons l'état précis de la fonction, malgré les affirmations des sujets.

Ne savons-nous pas de plus qu'on observe la persistance de l'audition de la parole avec des lésions indiscutables pour l'auriste, mais ignorées du malade. Le plus souvent les oreillons, d'après ce que j'ai vu, n'ont fait que combler la mesure. D'autre part la sclérose et l'atrophie sont des suites trop souvent constatées de déterminations auriculaires dans les maladies infectieuses.

On peut admettre que l'action de cette complication, de si faible durée sur un organe malade, doit être analogue. Dans les oreillons, la surdité est unilatérale ou bilatérale, il n'y a aucun rapport à ce point de vue avec le développement simple ou double des oreillons.

Dans quelques cas, avec la fièvre, un peu de délire, quelques vertiges, c'est l'allure de la forme cérébrale d'une fièvre grave, la fièvre infectieuse ourlienne.

J'ai pu suivre certains malades qui avaient eu les oreillons, d'abord ; ou quelque autre maladie sérieuse des oreilles, qui les avait assourdis ; puis je les ai soignés dans le cours d'une autre affection générale infectieuse (fièvre typhoïde ou puerpérale), longtemps après, et j'ai constaté comme résultat que chaque fois les lésions otiques devenaient de plus en plus graves, et l'abaissement de l'ouïe plus accusé.

Obs. 1. — La demoiselle N..., âgée de 15 ans, réglée depuis 2 ans, a eu les oreillons à l'âge de 10 ans, avec fièvre pendant quelques jours ; quelque temps après, sa famille s'aperçoit qu'elle fait répéter, et qu'elle n'a pas l'air de comprendre ce qu'on lui dit ; on n'a rien observé dans l'état des oreilles à cette époque.

Deux ans plus tard, il y a 3 ans, fièvre muqueuse grave à la suite de laquelle les deux oreilles sont restées assourdies ; elles ont suppuré, après une série de crises de douleurs. La malade est plus sourde de beaucoup au moment des règles. La montre est entendue collée au méat à droite, et à 30 centim. à gauche. La perception crânienne est bonne sur le front et sur l'apophyse mastoïde des deux côtés. Le diapason-

Digitized by Google

vertex est perçu du côté droit, tandis que le diapason est senti plus fort par l'oreille gauche ; souffle de perforation à droite ; épreuves des pressions centripètes positives à gauche. A l'inspection : tympan gris, sale, cotonneux, à gauche ; tympan droit rouge, humide, et perforé en bas et en avant. Cette oreille droite a peu gagné par le traitement. L'audition de la montre y est toujours aussi faible ; par contre la gauche s'est parfaitement améliorée.

Ici, la lésion siège manifestement dans les deux caisses tympaniques, mais nous n'avons observé le sujet qu'après sa fièvre typhoïde.

Obs. 2. — Dans le cas suivant, c'est au contraire à la suite des oreillons que la surdité déjà assez manifeste s'est accrue soudain. L'oreille gauche est perdue totalement. La malade ne perçoit la montre ni sur le crâne, ni collée au méat ; mais un peu sur l'opophyse mastoïde. A droite, la montre est entendue à 12 centim. et la perception crânienne est bonne. Le diapason-vertex est perçu à droite.

Le tympan droit est rétracté, déformé, le manche horizontal ; les trompes peu perméables. Rhinite chronique. Après 2 mois de traitement, la montre est perçue à droite à 22 centim. Les altérations les plus graves siégeaient là aussi, on le voit dans l'oreille moyenne.

Dans les cas de ce genre, il est absolument impossible d'apprécier le dommage causé par les oreillons puisqu'on ignore dans quelles conditions se trouvaient les organes au moment de l'éruption. L'observation suivante montre une évolution rapide, des manifestations multiples de l'infection ourlienne, se compliquant de troubles graves de l'ouïe ; mais, cependant, le cycle se termina par la guérison en quelques jours. C'est un cas heureux, de ceux qui doivent surtout être examinés pour saisir la nature du processus pathologique auriculaire dans les oreillons.

Obs. 3. — M..., 39 ans, bien portant, est atteint des oreillons, le 21 octobre ; les deux régions parotidiennes sont chaudes et gonflées, surtout la droite, on sent quelques ganglions sous-maxillaires douloureux, engorgés ; la fièvre est vive, il y a de l'insomnie. Le malade qui a l'ouïe excellente (je le fréquente assez pour en être sûr), s'aperçoit qu'il entend mal, et s'en plaint autant que de ses oreillons. Il fait répéter ; sa femme s'inquiète de le voir étonné, distrait, et laissant ses demandes sans

Digitized by Google

réponse. La montre est entendue à 30 centim. à gauche ; mais à 5 centim. à peine à droite. Quand le sujet est couché sur l'oreille gauche, il n'entend plus personne.

Les jours suivants, fièvre vive, peau halitueuse ; le côté droit est très enflé à son tour ; la peau rosée est très tendue. L'audition osseuse est bonne partout. L'air passe à gauche et à droite par Valsalva. Le pharynx est très rouge, sec, gonflé, surtout sur ses parois latérales. Le quatrième jour, les oreillons sont en décroissance, mais la fièvre est toujours vive. Le testicule gauche est devenu très douloureux ; je le trouve gonflé, un peu tendu et très sensible à la pression ; le moindre mouvement du sujet accroît ses douleurs. Le huitième jour, la fièvre tombe ; le testicule a diminué de volume ; les oreillons sont encore un peu sensibles ; les glandes du cou ont presque disparu, mais la surdité est complètement passée, et l'audition de la montre atteint un mètre et plus des deux côtés.

Pendant cinq jours, le malade fébricitant a été sourd ; il avait aussi une anormale sensibilité au bruit, car il disait toujours à sa femme de ne pas tant crier, cela l'étourdissait. L'examen des organes n'a montré rien de bien caractéristique, et l'état du malade n'a pas permis de le faire au moment opportun ; après la crise, tout était normal.

Cette observation montre bien la mobilité du processus infectieux ourlien, ses efforts simultanés ou successifs sur les glandes lymphatiques, sur le testicule, et sur l'appareil auditif. Ajoutons qu'ici l'élément fébrile fut prédominant, et prit même, les 2 jours qui précédèrent le gonflement testiculaire, une allure typhique inquiétante (soif, langue sèche, agitation, insomnie, température élevée), enfin, malgré cette marche envahissante, la résolution en a été la terminaison rapide.

Voici deux autres faits où la surdité a commencé et persisté après les oreillons, les sujets ayant l'audition excellente avant cette maladie.

Obs. 4 (av. 210). — Demoiselle de 19 ans, n'a jamais rien eu aux oreilles, entendait très bien, elle n'avait eu ni rougeole, ni scarlatine, ni rhumatisme.

A 16 ans, elle a été prise de bourdonnements à droite, avec fièvre,

Digitized by Google

vomissements, mal de tête, et éruption ourlienne douloureuse, bilatérale, forte ; mais elle n'a souffert que 24 heures sérieusement.

Dès ce moment, elle s'apercoit que son oreille droite est très affaiblie, sans jamais avoir eu de douleurs otiques, et elle considère son oreille droite comme perdue depuis lors. La gauche est bonne ; couchée sur la gauche, c'est le silence complet. A la suite, il reste une tendance de cette oreille droite à bourdonner, s'il fait chaud, par exemple, et pas plus aux époques menstruelles.

La malade saigne du nez facilement, et mouche habituellement beaucoup l'hiver.

L'oreille gauche entend la montre à 1 m. 15 centimètres.

Le diapason-vertex est central ; le diapason ut 2 y est peu perçu ; à droite, à peine. Les pressions sont négatives ; les réflexes nuls ; l'otoscopie montre la trompe close à droite ; le tympan droit est demi-opalescent, translucide, le triangle lumineux est normal, mais la voussure est forte, et la cloison immobile.

Le Politzer passe à droite sans effort ; la raréfaction ne modifie rien non plus à l'audition. Sous l'influence de quelques cathétérismes le redressement, la mobilité du tympan et l'aération de la caisse sont évidents, mais sans qu'il en résulte aucune amélioration. Cependant les pressions aujourd'hui sont positives, l'étrier se meut. Mais il n'y a aucune sensation, ni rien qui sollicite l'attention auditive du sujet à droite. D'autre part les réflexes existent ; et on agit sur l'audition par l'oreille restée bonne au moyen des pressions exercées sur l'oreille sourde. Ces épreuves sont très nettes, et évidentes depuis l'aération de la caisse. En somme, il y a peu, ou il n'y a pas de lésion de l'appareil de transmission ni de la caisse tympanique ; la surdité doit être nerveuse par conséquent.

Elle est restée incurable jusqu'ici. Cette observation présente les accidents dans l'état le plus simple et se prête à quelques considérations.

Tout d'abord, il semble que l'affection otique ait débuté en même temps que l'éruption ourlienne ; la malade a des bourdonnements d'oreille à droite au début de sa maladie.

Une seule oreille se trouve atteinte, bien que les oreillons soient bilatéraux.

Enfin, l'oreille touchée est restée le seul organe sur lequel l'infection ait porté en dehors de son siège habituel.

Mais le fait très intéressant qui résulte de cette observation complète où tous les moyens d'étude ont été mis en œuvre, c'est qu'il semble cer-

Digitized by Google

tain que c'est sur le labyrinthe, et exclusivement sur lui, que l'effort du processus ait porté, laissant l'appareil tympanique à peu près intact.

La lésion a été rapide mais des plus graves, puisque l'oreille est restée sourde et l'affection incurable.

Obs. 5 (1005). — Autre fait de surdité ourlienne : H..., 25 ans, sec, pâle, vif et intelligent. A son oreille droite perdue depuis l'enfance. La gauche était excellente. Il sort de la marine où il a contracté sa surdité actuelle. Il y a 3 ans, en mer, il a été pris des oreillons en pleine santé. Le 3e jour de l'éruption, un testicule s'est gonflé ; puis la fièvre a augmenté et le second testicule est à son tour devenu chaud, gros et douloureux ; mais au 10e jour le sujet guéri est absolument sourd.

Les commémoratifs apprennent que, dans l'enfance, il a eu de la rhinorrhée chroniqne ; il en avait encore il y a 7 ou 8 ans. L'audition de la parole est difficile ; elle est possible, s'il voit parler, avec une seule personne ; mais il faut répéter et parler par monosyllabes, sans quoi tout passe non entendu. Cette surdité s'est accompagnée longtemps de bourdonnements, mais surtout de vertiges ! ceux-ci étaient plus intenses quand l'estomac était vide ou après les repas. Tympan clair translucide, atrophique ; vue des osselets pâles ; battement excessif par le cathétérisme, sans amélioration aucune. La raréfaction lente, une autre fois, provoque aussitôt un vertige intense, immédiat avec pâleur de la face, état demi-syncopal. Le malade ne perd pas connaissance, il titube et il vomit ; c'est une réaction labyrinthique des plus graves. Diapason-xertex, 0. Le diapason ut seul est bien perçu par l'air des deux côtés. La pression digitale exercée sur le méat droit accroît l'audition du diapason placé en face de l'oreille opposée ; ceci indiquerait une action synergique binauriculaire encore active.

Le malade reste dans son état de surdité grave, sans aucune amélioration ; sa santé générale semble peu satisfaisante.

Ce dernier fait semble présenter des lésions plutôt labyrinthiques. Les aspects atrophiques actuels de la caisse et de la cloison n'indiquent pas qu'il y ait eu de lésions sérieuses de ce côté, et l'effet a été tellement grave et tellement rapide qu'il n'y a place ici, pour ainsi dire, que pour une altération nerveuse. Les réactions du labyrinthe sont typiques, et bien en rapport avec ce que relate l'histoire du malade qui a souffert, longtemps après, de bourdonnements et de vertiges.

En résumé, d'après cette étude clinique, on est conduit à penser que le processus infectieux, dans les complications

Digitized by Google

otiques graves de la maladie ourlienne, envahit surtout l'appareil nerveux et cause ainsi la ruine de la fonction. Le délire, les vertiges, les bruits auriculaires, et dans certaines observations l'absence de grosses lésions objectives, semblent nettement indiquer le labyrinthe comme siège de cette lésion destructive.

La sclérose atrophique de la membrane tympanique et de la caisse peut également être une des suites des oreillons ; si l'on juge par analogie d'après ce qui se passe dans les organes les plus souvent frappés dans la fièvre ourlienne. On aurait ainsi une explication sérieuse des insuccès thérapeutiques, signalés par les auteurs ici et à l'étranger.

UN CAS D'EMPYÈME DE L'ANTRE D'HIGHMORE DU AU STREPTOCOQUE DE L'ÉRYSIPÈLE

Par le Dr **Luc.**

La majorité des spécialistes est unanime à admettre le rôle prépondérant joué par la carie dentaire ou plutôt par la carie de certaines dents (les deux premières grosses molaires) dans la pathogénie de l'empyème du sinus maxillaire. Notre propre expérience nous a conduit à la même opinion, car tous les malades atteints de cette affection que nous avions eu l'occasion d'observer depuis le début de notre pratique nous avaient sans exception présenté les preuves indiscutables de l'origine dentaire de leur maladie : carie profonde de l'une des deux premières grosses molaires, fétidité spéciale du pus rappelant exactement celle des abcès dentaires, guérison rapide de l'empyème à la suite de l'extraction de la dent malade, de la perforation du fond de l'alvéole et de lavages antiseptiques pratiqués dans la cavité du sinus. Aussi, à l'époque où nous écrivîmes pour ce journal notre travail sur les abcès du sinus maxillaire (1), n'étions-nous

(1) *Arch. de laryng.*, 1889.

Digitized by Google

pas fort éloigné de mettre en doute l'existence de suppurations de l'empyème de l'antre indépendantes de la carie dentaire, ou du moins les tenions-nous pour tout à fait exceptionnelles.

Telle était encore, dans ces derniers temps, à la suite de nouveaux cas observés par nous, plus que jamais notre impression sur cette question, quand les hasards de la clinique nous mirent à même d'observer un fait des plus intéressants, où l'influence de la carie dentaire ne pouvait être invoquée et dont les anamnésiques ainsi que l'examen bactériologique du pus nous permirent de rattacher le développement au microbe de l'érysipèle.

Voici le fait, débarrassé de tout détail inutile :

Mme R..., 65 ans, habitant Accolay dans l'Yonne, vient nous demander nos soins, le 27 novembre dernier, pour un écoulement purulent se faisant exclusivement par la narine gauche et dépourvu, dit-elle, de fétidité. L'examen de la fosse nasale de ce côté nous montre le méat moyen rempli de petites masses polypiformes entre lesquelles on voit sourdre du pus fluide qui effectivement ne présente aucune fétidité. Soupçonnant aussitôt l'existence d'un empyème de l'antre d'Highmore, nous portons toute notre attention sur l'état des dents. Or voici, à cet égard, ce que nous constatons : les deux premières grosses molaires (les deux dents dont l'une ou l'autre s'était invariablement montrée profondément cariée chez tous nos malades antérieurs) sont absolument saines. Les deux petites molaires, la dent de sagesse et la canine sont, depuis plusieurs années, tombées avec toutes leurs racines. La première incisive est intacte, seule la seconde incisive n'est plus représentée que par une racine. Or, étant donnée la distance qui sépare la racine de cette dent du plancher du sinus, il ne nous paraît pas y avoir lieu de chercher de ce côté l'explication des accidents suppuratifs observés. D'ailleurs, d'autres particularités nous frappent qui établissent une différence marquée entre ce fait et ceux que nous avions traités auparavant. Ces particularités sont inhérentes à la nature du pus qui ne présente ni la fétidité ni les grumeaux caséeux propres aux suppurations de l'antre, d'origine dentaire.

En interrogeant soigneusement la malade sur le début de son affection nous apprîmes qu'il remontait au mois de février de cette année. A cette époque, à peine convalescente d'une grippe qui l'avait tenue au lit pen-

Digitized by Google

dant la plus grande partie du mois de janvier, la malade contracta un érysipèle de la face (1) qui détermina dans son décours un abcès de la paupière supérieure gauche. Au bout de huit jours, la fièvre tomba, mais, à peine remise, Mme R... commença à être incommodée par un écoulement purulent par la narine gauche et ce symptôme compliqué de phénomènes douloureux pénibles ressentis dans la région nasale, avec irradiations autour des yeux, avait persisté, depuis lors, d'une façon ininterrompue. La malade avait en outre éprouvé des troubles de la vision de l'œil droit pour lesquels elle était venue à Paris consulter, au mois d'août, le Dr Trousseau. Ce dernier, ne découvrant aucune lésion oculaire, avait soupçonné des phénomènes réflexes d'origine nasale et avait engagé sa cliente à se soumettre à notre examen; mais nous étions, à cette époque, retenu à Berlin par le Congrès et la malade ne put nous consulter qu'à son second voyage, au mois de novembre. A cette date, les troubles visuels avaient disparu et nous ne pûmes en obtenir une description assez précise pour être à même de les rapprocher de ceux décrits par Ziem dans les mêmes conditions.

L'ensemble des signes locaux présentés par la malade constituait des éléments de forte présomption, mais non de certitude absolue, à l'égard de la présence de pus dans le sinus maxillaire gauche. Dans ces conditions, comme il ne pouvait être question ici d'une opération extrêmement simple, consistant à extraire une molaire cariée et à en perforer l'alvéole, comme au contraire l'intervention projetée par nous (ouverture par la fosse canine) exigeant l'emploi du chloroforme ne devait pas être exécutée sans la certitude d'une absolue nécessité, nous priâmes notre collègue le Dr Ruault de vouloir bien pratiquer l'éclairage du sinus par la méthode de Heryng, et la cavité gauche étant dans ces conditions demeurée opaque, notre diagnostic se trouva confirmé et l'opération fut immédiatement résolue (30 novembre).

Elle ne présenta aucune difficulté. Une lamelle osseuse ayant été détachée à l'aide de la gouge et du maillet à 15 millimètres au-dessus du bord gingival correspondant à la seconde petite molaire, nous tombâmes immédiatement dans la cavité de l'antre, d'où nous vîmes s'écouler une assez grande quantité de pus non fétide. Nous en recueillîmes plusieurs échantillons au moyen de pipettes de Pasteur qui furent fermées à la lampe et ultérieurement confiées à notre excellent ami M. le Dr Ledoux-Lebard

(1) Il existait alors plusieurs cas de cette affection dans son voisinage.

Digitized by Google

chef du laboratoire bactériologique de la clinique de l'hôpital des Enfants-Malades. La cavité du sinus fut alors lavée abondamment avec une solution boriquée, puis cautérisée avec une solution de chlorure de zinc à 1/10, enfin tamponnée avec de la gaze iodoformée. La veille, les masses polypeuses observées dans le méat moyen avaient été en partie enlevées avec la curette, en partie détruites avec le galvano-cautère.

Les suites de ces diverses opérations furent des plus simples. La cavité du sinus fut régulièrement lavée chaque jour et tamponnée. Il nous sembla pourtant que la suppuration restait plus longtemps abondante que dans les cas d'abcès d'origine dentaire que nous avions eu l'occasion de traiter.

Au bout de quinze jours cependant, l'écoulement purulent ayant considérablement diminué et l'état général de Mme R... étant excellent, nous crûmes ne devoir pas résister davantage au désir de la malade, de s'en retourner dans son pays, non sans lui avoir toutefois tracé le programme des soins locaux qu'elle aurait à continuer chez elle.

Une huitaine de jours plus tard, nous recevions deux lettres qui, chacune à leur façon, venaient confirmer l'opinion que nous avions cru devoir nous faire de la nature de cet abcès du sinus maxillaire, si différent, dans son développement et sa physionomie, de ceux que nous avions précédemment observés.

La première était du Dr Ledoux-Lebard et relative à l'examen du pus dont il avait bien voulu se charger. Elle contenait les renseignements suivants :

« Une préparation sur lamelle faite avec le pus et colorée avec une so-
« lution aqueuse de fuchsine montre, au microscope, des globules blancs
« et d'innombrables streptocoques en chaînettes de 2 à 10 articles. Les
« plus longues de ces chaînettes sont flexueuses. On ne distingue pas
« d'autres microbes dans la préparation qui a vraiment l'aspect que don-
« nerait une culture pure de streptocoques.

« Le pus a été ensemencé par stries sur des tubes d'agar placés en-
« suite dans l'étuve à 37°. Ces tubes ont donné des cultures étalées en cou-
« ches très minces. L'une d'elles examinée au microscope s'est montrée
« formée de streptocoques. Une autre a été ensemencée sur gélatine,
« par stries ; il s'est développé, le long du sillon d'ensemencement, des
« colonies très petites, semblables à de fines gouttelettes, transparentes,
« ne liquéfiant pas la gélatine et composées de streptocoques. Ces micro
« bes ont pu en outre être colorés par la méthode de Gram.

Digitized by Google

« En somme, le pus contient des streptocoques et nous n'y avons trouvé « que cette espèce de microbes » (1).

En même temps que la réponse du Dr Ledoux-Lebard nous parvenait, une lettre du Dr Grégoire de Vormenton, médecin habituel de notre malade, nous annonçant, qu'au moment de son départ de Paris, Mme R... avait présenté les premiers signes d'un nouvel érysipèle de la face qui, débutant par l'aile gauche du nez, s'était ensuite étendu aux parties voisines.

Quant à la suppuration du sinus, elle était à peu près tarie. Au moment où notre confrère nous écrivait, l'érysipèle était lui-même complètement guéri.

L'observation que nous venons de rapporter nous a paru présenter plus d'un point intéressant. Elle fournit d'abord une importante contribution à l'histoire des suppurations du sinus maxillaire, car nous ne sachons pas qu'il ait déjà été fait mention d'abcès de cette cavité reconnaissant l'érysipèle pour origine.

Ce fait isolé suffirait donc à établir que si, dans la très grande majorité des cas, l'empyème du sinus est d'origine dentaire, il peut survenir dans d'autres conditions et qu'il présente alors des caractères cliniques différents parmi lesquels l'absence de fétidité du pus nous paraît être le plus frappant.

Mais cette observation nous semble se prêter en outre à des conclusions d'une plus grande portée, de nature à éclairer certains points assez singuliers et jusqu'ici demeurés assez obscurs de l'histoire de l'érysipèle.

Nous voulons parler de la tendance que présente cette maladie à reparaître de temps à autre, chez certains sujets.

Depuis que la nature microbienne de cette affection est bien connue, on a supposé, qu'à la suite d'une attaque aiguë, les streptocoques étaient susceptibles de rester dissimulés dans certains points de l'organisme et d'y former des foyers latents, capables de se réveiller à l'occasion de quelque cir-

(1) Notre ami le Dr Vidal, qui avait bien voulu aussi faire l'examen d'un des échantillons de ce pus, était arrivé à des résultats identiques.

Digitized by Google

constance adjuvante (dépression générale, froid, traumatisme). Cette hypothèse le plus souvent formulée sans preuves suffisantes nous semble singulièrement confirmée par l'observation attentive du fait que l'on vient de lire. Qu'y voyons-nous en effet : consécutivement à un érysipèle de la face qui déjà a manifesté ses tendances suppuratives (1) en déterminant au cours de son évolution un abcès de la paupière, apparaissent les signes d'un empyème de l'antre d'Highmore gauche.

Au bout de neuf mois seulement, cet empyème est reconnu et ouvert et l'examen du pus y révèle la présence exclusive du streptocoque en chaînettes caractéristique de l'érysipèle. Sur ces entrefaites, quelques jours après la double intervention opératoire qu'elle a eue à subir, d'une part, dans la fosse nasale (raclage des masses polypeuses du méat moyen), d'autre part, dans la cavité buccale, et sans avoir été, au moins apparemment, soumise à aucune influence contagieuse, mais après plusieurs sorties faites par un froid intense, la malade est reprise d'un érysipèle de la face qui débute par la narine gauche.

Ne trouvons-nous pas accumulé ici un ensemble de preuves autorisant à admettre avec la plus grande vraisemblance la filiation suivante dans les actes pathologiques : développement, par contagion, d'un érysipèle de la face, pénétration dans le sinus maxillaire gauche d'une colonie de streptocoques provoquant et entretenant pendant des mois la suppuration de cette cavité, enfin ultérieurement sous l'influence d'un double traumatisme chirurgical favorisé par l'action du froid, réveil aigu et nouvelle extension à la face, du foyer longtemps localisé à l'état torpide dans la cavité du sinus ?

Étant données les différences profondes que nous constations entre cette forme de suppuration du sinus maxillaire

(1) La tendance pyogénique de l'érysipèle a été très nettement établie par les travaux de Chantemesse et Widal. La thèse de ce dernier auteur sur la fièvre puerpérale est des plus démonstratives à cet égard. (Paris, 1889.)

Digitized by Google

et celles que nous avions précédemment observées, en connexion avec des lésions dentaires, différences dont la principale était l'absence complète de fétidité dans un pus en libre communication avec l'extérieur, contrastant si singulièrement avec l'odeur repoussante bien connue que l'on retrouve invariablement dans toutes les collections purulentes d'origine dentaire, quel qu'en soit le siège, nous étions désireux de savoir si l'examen bactériologique des deux variétés de pus permettrait d'établir entre elles une distinction aussi caractérisée. A cet effet, ayant eu, ces jours-ci, l'occasion de traiter un nouveau cas d'empyème de l'antre d'Highmore lié à la carie d'une grosse molaire, nous avons recueilli un échantillon de pus dont la fétidité ne laissait rien à désirer et avons prié M. Ledoux-Lebard de déterminer les espèces microbiennes dont il pourrait y noter la présence.

Or l'examen de ce pus coloré avec une solution aqueuse de fuchsine, a permis à notre collègue et ami de noter dans une préparation :

1° Des amas de cocci (staphylocoques) ;

2° Des diplocoques ;

3° De longs filaments composés de courts articles, arrondis, ovales ou bacillaires ;

4° Des bacilles isolés ;

5° Des microcoques plus ou moins volumineux.

Donc, ici, des espèces microbiennes variées, parmi lesquelles ne figure pas le streptocoque ; là, le streptocoque, à l'exclusion de tout autre microbe.

Nous concluons des faits précédents, que, pas plus dans le sinus maxillaire que dans les autres cavités du corps, plèvre, caisse du tympan, la présence du pus ne suffit pour constituer une entité morbide. Chacune de ces régions peut être le siège d'épanchements de pus divers par leur étiologie, leurs caractères cliniques et le pronostic qu'ils entraînent.

Quelle que soit la cavité malade, l'examen bactériologique du pus constitue un élément précieux de classement et partant de diagnostic séméiologique auquel on ne devra pas négliger de recourir dans les cas douteux.

Digitized by Google

RECHERCHES SUR LE TRAITEMENT DES MALADIES DU LARYNX PAR LE CANTHARIDATE DE POTASSE

Par le Dr **Paul Heymann**, de Berlin.

COMMUNICATION FAITE A LA SOCIÉTÉ MÉDICALE DE BERLIN LE 25 FÉVRIER 1891.

Messieurs, depuis le 30 janvier courant, j'ai pu, grâce à l'obligeance de M. le professeur Liebreich, étudier sur 27 malades de mon service ambulant, l'effet du remède recommandé par lui.

Sur ces 27 malades, 10 sont en traitement depuis si peu de temps que je ne voudrais pas encore me prononcer sur leur compte; des 17 autres cas, 11 concernent des destructions tuberculeuses du larynx, pour la plupart de nature très grave, tandis que les 6 autres étaient des manifestations de laryngite chronique ou de *catarrhe chronique du larynx*, comme nous avons coutume de dire, en employant d'une façon inexacte l'expression si bien précisée par notre vénéré président. Ces cas de catarrhe laryngé chronique se trouvaient presque tous dans une période de recrudescence.

Deux de ces malades présentaient des ulcérations aux vraies cordes. Les cas de tuberculose laryngienne étaient tous compliqués de manifestations plus ou moins graves du côté du poumon. Dans tous les cas, sauf un, on parvint à poser, au moyen de l'examen bacillaire, un diagnostic certain, relativement auquel aucun doute n'était d'ailleurs possible.

M. le professeur Liebreich a bien voulu, en règle générale, déterminer lui-même la dose à employer dans nos recherches. Celle-ci a varié entre 0 gr. 0001 et 0,0004 ; en général la dose 0,0002 a été administrée.

Les malades sont tous *ambulants;* ils continuent pour la plupart leurs occupations et mènent leur existence habituelle. Il nous a en effet semblé important de changer le

Digitized by Google

moins possible la manière de vivre des malades, pour que l'objection faite si souvent, qu'une amélioration éventuelle provenait d'une amélioration hygiénique, fût dès l'abord éliminée. On a même permis aux malades de fumer, quand ils y étaient habitués.

Les malades ont supporté le remède sans grands inconvénients. On n'a observé qu'une seule fois une inflammation locale au siège de l'injection. Elle a d'ailleurs bientôt cédé à des applications d'eau blanche. Il n'y a jamais eu d'abcès. On a choisi, pour pratiquer les injections, la peau du dos, entre les omoplates. La douleur s'est montrée très minime. Nous avons noté seulement, et pas même dans tous les cas, une gêne légère dans les mouvements du bras qui cessait presque toujours dès le lendemain. Dans un petit nombre de cas cet inconvénient a persisté 3 ou 4 jours. Chez deux malades d'une maigreur excessive, les injections ont été si douloureuses au dos et ont duré si longtemps que nous avons dû choisir la région fessière où l'injection a été bien supportée.

Comme complications attribuables au remède nous avons noté deux fois des maux de tête et une sensation de vertige.

Une fois, il s'agissait d'un homme très âgé, très faible et très nerveux dont les plaintes réitérées n'avaient pas grande importance.

L'autre fois, le vertige se fit sentir, après la première injection, chez un homme vigoureux, tandis que les autres injections ne furent pas suivies de ce symptôme pénible. Des diarrhées légères se produisirent plusieurs fois, mais elles disparurent bientôt, malgré la continuation du remède. Quelques malades se sont plaints, à plusieurs reprises, de strangurie et d'ardeur en urinant.

L'injection fut alors interrompue pendant quelques jours et ces inconvénients furent bientôt supprimés par quelques gouttes de laudanum.

Dans un cas, le malade prétendit avoir même uriné du sang, après une dose de 0,0004. Nous n'avons pas vu cette

Digitized by Google

urine, mais, lorsque le malade en apporta plus tard, le sang avait disparu; dans ce cas, le traitement fut interrompu pendant plusieurs jours et, après l'emploi de quelques gouttes de laudanum, tous les inconvénients disparurent si complètement que nous pûmes reprendre nos injections au bout de quelques jours. Ce symptôme se montra, à la vérité, encore une fois ultérieurement, au dire du même malade, mais on parvint également à surmonter ces difficultés et à poursuivre le traitement avec le meilleur succès. On n'a pas remarqué d'albumine dans l'urine.

Si nous examinons à présent les résultats obtenus par l'usage du remède, nous devons distinguer les cas de tuberculose des cas de catarrhe.

Les cas de tuberculose appartenaient (à l'exception d'un seul que j'examinerai à part), aux formes graves, je dirai même aux plus graves qu'on puisse observer. Les 10 cas dont il s'agit ici et dont deux présentaient de la fièvre hectique, offraient tous des altérations considérables aux poumons, et des destructions multiples et profondes au larynx. La voix était considérablement altérée chez tous les malades ; chez la plupart, cette altération allait jusqu'à l'aphonie complète, l'état général était mauvais, le malaise considérable. Bientôt, généralement après 3 ou 4 injections répétées presque tous les jours, cet état général s'améliora d'une manière remarquable, la mine devint plus fraîche, plus animée, la disposition d'esprit meilleure, le courage commença à renaître.

En même temps, on observait, dans tous les cas, une amélioration si sensible de la voix, du facies et de l'état général, que l'entourage des malades en était frappé.

Cet éclaircissement de la voix augmentait de jour en jour, de manière qu'on ne pouvait plus dire de quelques malades qu'ils étaient enroués.

Je n'ai pas remarqué une influence particulière sur la fréquence ni sur l'aspect des bacilles.

Dans trois cas, l'état des poumons a été modifié au point

Digitized by Google

que les râles humides, ainsi que les ronflements et sifflements ont diminué ou disparu. Dans un cas, on a constaté une diminution de la matité.

Les crachats devinrent, dans tous les cas, plus faciles à expulser, plus liquides et plus rares. La toux se fit moins intense et moins fréquente ; dans 4 cas, elle disparut presque entièrement. Avec la diminution de la toux le sommeil du malade devint meilleur; il faut ajouter que, dans presque tous les cas, les sueurs nocturnes diminuèrent ou cessèrent complètement.

Dans un des deux cas de fièvre hectique, celle-ci a disparu après la 4e injection. Mais comme il ne s'agit que d'un cas, je ne voudrais attacher pour le moment aucune importance à ce fait isolé.

Comme modifications objectives dans le larynx, nous notâmes d'abord une diminution de la rougeur. Bientôt, déjà même après la première injection, on constata que l'infiltration avait sensiblement diminué. Il faut rapporter l'amélioration si rapide de la voix à cette diminution de l'infiltration. D'ailleurs, l'amélioration de la voix avait habituellement lieu avant la diminution de l'infiltration, appréciable à l'œil. Les granulations devinrent plus pâles et plus plates. Elles semblaient se ratatiner. Du fait de la diminution de l'infiltration, les ulcérations qui s'y trouvaient devinrent plus visibles.

Nous notâmes sur les points les plus variés de la cavité laryngée que les surfaces ulcérées se détergeaient et se rétrécissaient à partir de leurs bords. Une série d'ulcérations bien constituées est guérie, à l'heure présente ; une autre est en voie de cicatrisation progressive.

Le gonflement œdémateux des aryténoïdes, noté dans la plupart des cas et très considérable dans quelques-uns, subit en même temps une métamorphose régressive des plus sensibles et la mobilité compromise des cordes vocales s'améliora. La guérison se poursuit insensiblement comme nous sommes habitués à le constater pour les lésions syphilitiques traitées par l'iodure de potassium.

Digitized by Google

Nous avons observé assez fréquemment des angines intercurrentes qui d'ailleurs n'entravèrent pas l'amélioration. Chez quelques malades très gravement atteints nous avons noté des poussées aiguës de la maladie.

Dans le cas le plus grave, celui d'un homme de 63 ans, atteint de fièvre hectique, il y eut une aggravation de l'état général, consécutivement à l'augmentation de faiblesse, quoique le larynx, en dépit d'une poussée aiguë nouvelle, pût être regardé comme amélioré.

Un des cas d'une gravité moyenne que j'ai séparé des autres, mérite un examen spécial. Le malade en question, de constitution vigoureuse, victime de l'hérédité et de son existence antérieure, présentait, outre une faible infiltration avec rougeur de la corde vocale droite, un épaississement rigide en forme de boudin de la corde vocale gauche. Au sommet de cette infiltration apparaissait une ulcération recouverte d'un enduit grisâtre, de la grandeur d'une lentille à peu près. La voix était presque éteinte.

A l'examen des poumons, on constatait, au-dessus de la fosse sus-épineuse droite, une légère diminution de la sonorité à la percussion, une respiration indistincte avec souffle bronchique léger à l'expiration et quelques râles.

Après neuf injections, nous pouvions constater la guérison complète de l'ulcération. Après 12 injections, l'infiltration de la corde vocale s'est réduite à des traces à peine perceptibles et nous avons pu constater au poumon la disparition des signes notés à l'auscultation.

La voix qui, depuis la 3e injection, était devenue plus claire, est en état d'émettre assez clairement les diverses notes de la gamme.

C'est dans ce cas qu'il ne nous fut pas possible de trouver des bacilles. Nous pouvons résumer plus brièvement les 6 cas d'affections catarrhales. Dans un cas qui présentait une ulcération à la corde vocale gauche, comme au bout de neuf injections nous n'avions constaté aucune amélioration appréciable, nous remplaçâmes le traitement par des badi-

Digitized by Google

geonnages au nitrate d'argent, qui amenèrent une guérison rapide.

Dans le second cas où figuraient aussi des ulcérations, celles-ci se cicatrisèrent au bout de dix injections. L'épaississement des cordes vocales a presque disparu, la couleur en est devenue à peu près normale. Dans 3 cas, nous avons pu constater, après quelques injections, la diminution de l'infiltration et de la rougeur.

Les malades souffraient tous depuis plusieurs semaines et furent étonnés de la rapidité de l'amélioration obtenue.

Un malade nous a dit qu'il se sentait guéri 6 heures après l'injection et l'examen laryngologique, fait le jour suivant, permit en effet de constater la disparition de presque tous les symptômes de la maladie.

Pendant ce traitement on ne s'est servi d'aucune autre médication, tous les remèdes employés auparavant furent complètement supprimés.

Messieurs, je ne veux pas céder à la tentation si naturelle de tirer de ce simple exposé de nos résultats des conclusions plus étendues et de fonder sur eux des espérances plus vastes. Nous sommes dans tous les cas encouragés par ces premières tentatives à nous livrer à de nouveaux essais dans la voie inaugurée par M. le professeur Liebreich.

FAITS CLINIQUES DANS LE DOMAINE DE LA RHINOLOGIE ET DE LA LARYNGOLOGIE

Par le Dr **Luc.**

1° Fibro-adénome diffus des muqueuses laryngienne et pharyngienne.

Charles G..., 26 ans, garçon marchand de vins, pas d'*antécédents héréditaires,* père et mère bien portants.

Lui-même n'a fait antérieurement aucune maladie, sauf un accident vénérien soigné à l'hôpital du Midi et considéré par le médecin traitant comme un *chancre mou.*

Digitized by Google

Le début de son affection actuelle paraît remonter à l'été de 1889. Il était soldat à cette époque et se fit admettre au mois de juillet de la même année dans le service du professeur Chaumel, au Val-de-Grâce, pour une gêne de la déglutition. Pendant son séjour de neuf mois dans cet hôpital, il fut soumis à une médication iodurée assez énergique, sans doute dans l'hypothèse que son affection était d'origine syphilitique, mais on ne crut pas devoir intervenir chez lui chirurgicalement. La médication iodurée resta d'ailleurs sans résultats.

Le malade vint nous consulter, pour la première fois, à notre dispensaire, à la fin de juin 1890. Son aspect était celui d'un jeune homme vigoureux dont l'état général n'était nullement compromis. On constatait chez lui un léger degré de cornage.

Ayant fait ouvrir la bouche du malade, nous notâmes derrière le pilier postérieur droit une tumeur de la grosseur d'une noisette, régulièrement arrondie, d'une coloration rose grisâtre. L'exploration du larynx nous révéla des modifications de cette cavité telles que nous n'avions jamais eu l'occasion d'en observer. Cette cavité se trouvait en partie obstruée par une accumulation de tumeurs analogues, par leur forme arrondie et leur couleur pâle, à la tumeur pharyngée décrite plus haut. Deux d'entre elles ayant les dimensions de deux grosses noisettes étaient implantées au-devant des cartilages aryténoïdes et en laissaient apercevoir d'autres échelonnées le long de la paroi postérieure du larynx. Il en existait aussi sur les parois latérales, au niveau des bandelettes ventriculaires. L'intégrité presque complète de la voix permettait de supposer que les cordes vocales n'avaient pas été envahies. On ne pouvait d'ailleurs apercevoir que celles du côté droit qui paraissaient saines. Deux caractères communs à toutes ces tumeurs, et qui ne devaient pas peu contribuer à en rendre l'ablation laborieuse, étaient d'une part leur implantation par une base assez large et la grande résistance de leur tissu. Nous commençâmes par enlever

Digitized by Google

sans difficulté la tumeur pharyngée au moyen de l'anse galvano-caustique. A la visite suivante que nous fit le malade, nous tentâmes de le débarrasser de ses tumeurs intra-laryngées au moyen de la curette de Heryng, mais sans aucun résultat, l'instrument ne pouvant entamer le tissu si résistant des néoplasmes. Les deux tumeurs aryténoïdiennes les plus élevées et les plus volumineuses se montrant moins mal pédiculées que les autres, nous réussîmes à les enserrer et à les détacher au moyen de l'anse galvano-caustique. Cette extirpation détermina un soulagement notable dans la respiration du malade et nous pûmes alors inspecter à notre aise les parties plus profondes de la cavité laryngée où se montraient encore de très nombreux néoplasmes sur les parois postérieure et latérales. Nous n'étions pas au bout de notre peine et les opérations complémentaires qui nous restaient à pratiquer devaient offrir des difficultés de plus en plus grandes, en raison de l'implantation à peu près sessile de plusieurs des tumeurs et de leur situation de plus en plus profonde. Après plusieurs essais infructueux soit avec la curette pour entamer leurs tissus, soit avec l'anse galvano-caustique, pour les enserrer, nous recourûmes avec plus de succès à la pince à double curette de Krause et nous pûmes à chaque séance détacher, au moyen de cet instrument, d'assez gros fragments des tissus hypertrophiés. La dureté de ces derniers se montra parfois telle que nous craignîmes plus d'une fois, après avoir saisi l'un des néoplasmes, de voir l'instrument se rompre par l'effet de tractions trop énergiques.

Ces opérations successives nous occupèrent pendant les mois d'octobre et novembre de l'an dernier. A la fin de novembre, nous avions la satisfaction de voir la cavité laryngée, naguère si obstruée, se montrer enfin complètement déblayée, sauf une dernière hypertrophie placée immédiatement au-dessus de la corde vocale gauche qu'elle masquait et qui fut détruite en deux séances au moyen du galvano-cautère. A la suite de la chute de l'eschare, nous pûmes voir

Digitized by Google

enfin la corde vocale gauche, intacte d'ailleurs comme sa congénère.

Nous revîmes le malade au mois de janvier, cette année. Aucune récidive ne s'était produite sur les points opérés, mais, ayant eu la curiosité d'inspecter son pharynx nasal, nous eûmes la surprise de découvrir un néoplasme volumineux, semblable aux précédents et implanté sur la face supérieure du voile du palais, d'où nous parvînmes à le détacher au moyen de la pince coupante de Lœwenberg. Il existait, en outre, à la voûte pharyngée d'abondantes végétations adénoïdes se distinguant des néoplasmes précédents par une consistance beaucoup plus molle, et qui furent extraites au moyen du couteau de Gottstein.

L'examen des tumeurs extirpées tant du pharynx que du larynx fut confié à notre ami le Dr Dubar, qui constata qu'elles étaient formées en grande partie par du tissu fibreux, au milieu duquel se montraient par places des acini glandulaires très développés. A la surface, on distinguait par places de l'épithélium cylindrique vibratile.

En présence de ces constatations, le Dr Dubar crut devoir porter le diagnostic anatomique de *fibro-adénome diffus*.

L'étiologie de l'affection reste pour nous absolument indéterminée. D'une part, la syphilis doit être mise ici absolument hors de cause. Nous-même, avant de nous décider à intervenir opératoirement, avions administré au malade pendant huit jours, une dose quotidienne de 3 gr. d'iodure de potassium qui resta absolument sans résultat. D'autre part, il ne peut être question ici non plus d'une de ces hypertrophies fibreuses de la muqueuse laryngée, telles que nous les avons décrites dans des travaux antérieurs (1) et qui paraissent susceptibles de se développer sur certains points déterminés de la cavité laryngée, soit sous l'influence d'irritations locales répétées, soit secondairement et consécutivement à certains états diathésiques.

(1) *Archives de laryngologie*, 1889, p.13 et 265.

Digitized by Google

En effet, outre que notre malade n'avait été soumis antérieurement à aucune irritation locale spéciale, son affection n'était pas limitée à la cavité laryngée, et il s'agissait moins chez lui d'une simple hypertrophie de la muqueuse que de *néoplasmes* formant à sa surface des tumeurs volumineuses, néoplasmes remarquables, surtout par leur diffusion et par les modifications de leur structure suivant leur siège, se présentant, en effet, au niveau de la voûte pharyngée, avec tous les caractères des végétations adénoïdes si communément observées chez les enfants et offrant au niveau du pharynx buccal et surtout dans le larynx, une consistance beaucoup plus ferme, résultant de l'adjonction d'une forte proportion d'éléments fibreux aux éléments adénoïdes.

2° Abcès sous-muqueux de la cloison nasale, d'origine traumatique.

Nous sommes appelé, il y a quelques mois, auprès de Mme X.... qui se plaint de violentes douleurs dans les fosses nasales, et d'imperméabilité de ces cavités, à la suite d'une chute de vélocipède, survenue quatre jours auparavant.

Nous trouvons l'entrée de chacune des fosses nasales complètement oblitérée par une tumeur arrondie, rénitente, sans dureté et immobile. Une ponction faite dans l'une des tumeurs, donne issue à du pus fétide. Les deux abcès sont alors largement incisés, et des lavages boriqués y sont pratiqués, plusieurs fois par jour. Le surlendemain, les tumeurs sont affaissées, et les cavités nasales sont redevenues perméables.

Nous n'avons pas observé, dans cette circonstance, la déformation du dos, du nez, signalée par M. Gouguenheim dans sa communication au congrès de Berlin, sur le même sujet.

3° Laryngite hémorrhagique.

M. P..., 55 ans, vient nous demander conseil, le 16 février dernier, pour un crachement de sang survenu trois jours auparavant.

Digitized by Google

Il a perdu son père d'une affection médullaire, et sa mère d'une maladie de cœur.

Un de ses frères est mort phtisique à 40 ans. Lui-même se croit atteint d'une affection cardiaque, mais l'examen de son cœur nous révèle simplement une tachycardie qui nous paraît attribuable au nervosisme très prononcé et très manifeste du malade et à l'émotion sous l'iufluence de laquelle il est venu nous demander notre avis.

D'ailleurs, nous ne constatons ni arythmie, ni bruits de souffle. L'accident pour lequel il vient nous consulter s'est déjà produit il y a 2 mois. A cette époque, tandis qu'il lisait dans son lit, il sentit un liquide lui monter à la gorge et expectora, en toussant à peine, une dizaine de crachats d'un rouge vif. L'hémoptysie ne se répéta ni le lendemain, ni les jours suivants.

Cette fois le même accident est survenu, dans la nuit du 13 au 14 février, pendant le sommeil. Vers trois heures du matin, le malade a été réveillé par le besoin de cracher et a expectoré de nouveau du sang bien rouge, mais en plus grande quantité que la première fois ; en outre, le crachement de sang a reparut le lendemain, dans la journée, sous une forme atténuée. La seule particularité concomitante signalée par M. P..., c'est que, depuis quelques jours, il avait de l'enrouement, consécutivement à un léger refroidissement. Effectivement sa voix paraît encore voilée pendant qu'il nous fournit les explications précédentes.

Comme nous l'avons dit plus haut, ce qui frappe dans l'habitus extérieur de M. P..., c'est une apparence de grande excitation. Il a en outre le visage congestionné et nous dit être sujet à *avoir le sang à la tête*. Il n'a éprouvé depuis ces derniers temps ni amaigrissement ni diminution de ses forces. Il ne tousse ni ne crache habituellement et l'examen attentif de ses poumons n'y révèle qu'une certaine faiblesse du murmure vésiculaire égale d'ailleurs d'un côté à l'autre. Nous ne constatons dans les fosses nasales aucune érosion de la cloison qui puisse nous faire supposer que la préten-

Digitized by Google

due hémoptysie ait été en réalité une épistaxis. L'enrouement du malade nous ayant donné l'idée de pratiquer l'examen de son larynx, nous constatons dans cet organe des signes de catarrhe aigu avec congestion générale de la muqueuse. Nous notons, en outre, au niveau des cartilages de Santorini du côté gauche une petite érosion occupant le centre d'une ecchymose de teinte violacée foncée et qu'il nous paraît rationnel de considérer comme le point de départ de l'hémorrhagie.

Quand nous revîmes le malade, 8 jours après, le crachement de sang ne s'était pas reproduit, et la cavité laryngée présentait un aspect complètement normal.

4° Sténose laryngée aiguë d'origine syphilitique. Suppression de la dyspnée par le curettage sans trachéotomie.

La malade qui fait le sujet de cette observation, Mme B..., est une femme de 43 ans, près de laquelle nous sommes appelé par notre collègue le Dr de Crésantignes pour des accidents de sténose laryngée qui, à peine développés depuis quelques jours (au dire de la malade), commencent à prendre un caractère inquiétant, déterminant un cornage prononcé aux deux temps de la respiration, du tirage et une teinte légèrement cyanique de la face.

La voix est peu altérée ; nous reviendrons plus loin sur cet important détail.

Mme B.... ne tousse pas habituellement. Elle n'a pas maigri et ne compte pas d'antécédents tuberculeux dans sa famille.

L'examen du larynx nous révèle la présence de deux grosses tumeurs arrondies ayant les dimensions de noisettes et correspondant aux deux aryténoïdes.

N'était la teinte rouge vif de la muqueuse, l'aspect est absolument celui de l'infiltration aryténoïdienne tuberculeuse. Ces tuméfactions masquent les régions plus profondes du larynx. Quelle était la nature de ces lésions ?

Digitized by Google

L'intégrité de l'état général, l'absence de lésions appréciables dans les poumons, le développement rapide de la dyspnée permettaient de douter fortement de leur origine tuberculeuse ; d'autre part, ni les renseignements de la malade, ni l'inspection minutieuse du corps ne nous fournissaient de renseignements favorables à l'hypothèse d'une syphilis ; quoi qu'il en fût, en l'absence d'un diagnostic ferme, il était urgent de supprimer une asphyxie qui pouvait d'un moment à l'autre, prendre un caractère menaçant.

La malade nous suppliant avec les plus vives instances de ne pas recourir à la trachéotomie, opération que nous lui avions proposée, nous nous décidâmes à tenter de supprimer l'obstacle à la respiration par la voie buccale en pratiquant le curettage des masses infiltrées. Ce ne fut pas toutefois sans quelque appréhension, car des tentatives analogues faites antérieurement par nous, dans des circonstances semblables, avaient donné lieu à des accidents dyspnéiques fort inquiétants, par suite de l'écoulement de sang vers la glotte ; mais il est vrai que chez les malades auxquels nous faisons allusion, la glotte était elle-même rétrécie par le fait de l'infiltration des cordes vocales, tandis que dans le cas actuel, l'intégrité relative de la voix nous autorisait à penser qu'il n'existait pas d'infiltration au niveau de la glotte proprement dite et que les tuméfactions aryténoïdiennes constituaient le seul obstacle au passage de l'air à travers le larynx.

L'opération projetée put être assez facilement exécutée, grâce à la patience et à la bonne volonté de la malade qui se prêta de son mieux à nos manœuvres. Après un badigeonnoge de la cavité laryngée avec une solution de cocaïne à 1/5, nous réussîmes à exciser complètement les masses infiltrées en partie avec la pince coupante de Krause, en partie avec les curettes de Heryng, les parties tuméfiées étant peu résistantes et se laissant facilement entamer par l'instrument tranchant. A la suite de quelques secousses de toux causées par l'écoulement du sang vers la glotte, nous eûmes la grande satisfaction de constater que la respiration était

Digitized by Google

devenue beaucoup plus libre, et, quelques heures après, le suintement sanguin étant complètement tari, il n'y avait plus trace de cornage. Le lendemain, l'examen laryngoscopique nous montrait la cavité du larynx nettement libérée de tout obstacle au passage de l'air. Nous pûmes constater que les cordes vocales n'étaient pas infiltrées et qu'elles s'écartaient largement au moment de l'inspiration. Elles présentaient seulement un certain degré de congestion et des érosions peu profondes de leurs bords libres.

Dès le surlendemain, l'examen histologique des tumeurs aryténoïdiennes extirpées, obligeamment pratiqué par notre ami le Dr Ledoux-Lebard, s'étant montré négatif, au point de vue de la présence du bacille de Koch, nous nous plaçâmes dans l'hypothèse d'une syphilis méconnue et la malade fut soumise à une dose quotidienne de 4 gr. d'iodure de potassium, dose qui, au bout de 15 jours, fut abaissée à 2 gr.

Un mois après notre intervention, la malade s'étant présentée inopinément à notre consultation, nous hésitâmes à la reconnaître, tant son habitus extérieur avait été favorablement modifié. La respiration était en outre absolument normale et l'examen laryngoscopique ne révélait plus la moindre lésion dans la cavité laryngée. Toute inégalité de surface avait disparu sur la paroi postérieure et les cordes vocales avaient recouvré leur blancheur physiologique.

ANALYSES ET COMPTES RENDUS

I. — NEZ

Du pemphigus de la muqueuse nasale et pharyngienne, par le Dr SEIFERT, privat-docent à Wurzbourg. In *Revue de laryng., d'otol. et de rhinol.*, 1er février 1891.

Les observations de pemphigus de la muqueuse nasale sont rares (Hebra, Pergl). On peut rencontrer des cas de pemphigus chronique

Digitized by Google

des muqueuses sans que la peau soit atteinte (Parjesz), d'autres dans lesquels les vésicules de la muqueuse naso-pharyngienne précèdent l'apparition de vésicules semblables sur la peau (Moesler) ; d'autres fois le pemphigus des muqueuses est consécutif au pemphigus du corps (Boer). Pour Zwillinger la participation de la muqueuse nasale à la maladie n'est pas rare. L'existence de vésicules sur la muqueuse nasale a été décrite particulièrement par Neumann.

Dans l'observation rapportée ici le pemphigus de la muqueuse existe depuis environ 7 ans, sans que jamais il ait été possible de découvrir de vésicules sur la peau.

Observation. — Femme de 41 ans, atteinte de pemphigus de la conjonctive, ayant entraîné à sa suite un symblépharon. Peau saine, pas de vésicules.

Nez. Pas de fétidité; croûtes minces, inodores. Cornets inférieurs atrophiés, cornets moyens hypertrophiés.

Cavité naso-pharyngienne légèrement dilatée. La muqueuse est rouge, décollée, dépourvue d'épithélium, saigne au moindre contact, est recouverte sur la paroi postérieure par un exsudat fibrineux qui s'enlève facilement.

L'auteur a fréquemment observé chez sa malade sur la muqueuse de la cavité naso-pharyngienne le développement de vésicules remplies de sang. La sensation de brûlure dans la bouche et dans le pharynx, la douleur à la déglutition, qui accompagnaient l'apparition de ces vésicules, disparaissaient quand elles étaient formées. Ces vésicules donnaient ensuite lieu à des exsudats fibrineux.

Les mêmes phénomènes ont accompagné la formation de la vésicule dont S. a noté l'existence sur le cornet inférieur gauche dans les dernières visites de la malade chez lui.

A l'examen microscopique d'un fragment de la muqueuse du cornet moyen gauche, il a trouvé la substitution d'un épithélium cubique à l'épithélium cylindrique, de l'infiltration sous-épithéliale. Dans les couches profondes on constatait une prolifération du tissu conjonctif, l'infiltration des glandes. L'examen bactériologique du contenu des vésicules de la cavité muco-pharyngienne n'a donné aucun résultat.

Lors du dernier examen de la malade, S. n'a pu découvrir aucune vésicule sur la peau.

GOULY.

Digitized by Google

Vascular Tumors of the Anterior Nases. (Tumeurs vasculaires de la partie antérieure des fosses nasales), par le Dr JOSEPH V. RICKETTS (de Cincinnati). In *The Cincinnati Lancet Clinic*, 3 janvier 1891.

Frank X..., âgé de 19 ans, bien développé, nez très large, état général très altéré.

Le début de son affection remonte à 1882 ; après avoir consulté inutilement médecins, empiriques, etc.., sans que jamais on eût examiné l'état de ses fosses nasales, il vint en 1886, à Cincinnati où, le hasard lui ayant fait ouvrir la bouche devant le médecin qui le soignait, l'existence de la tumeur qu'il portait au-dessous du voile du palais est enfin reconnue. Depuis 3 ans la respiration nasale est presque impossible : le malade se plaint de céphalalgie persistante ; les épistaxis, d'abord fréquentes, sont aujourd'hui rares et peu abondantes.

Par la rhinoscopie antérieure on constate que la fosse nasale droite est complètement obstruée par une tumeur de couleur grisâtre, de consistance ferme, faisant presque saillie à l'orifice extérieur de la narine, saignant sous la pression du doigt. La fosse nasale gauche est bouchée par le refoulement de la cloison.

La rhinoscopie postérieure laisse voir la luette allongée, le voile du palais repoussé en avant et en bas, et une tumeur descendant au-dessous de la luette et occupant la totalité de la cavité naso-pharyngienne dans laquelle elle est enclavée.

Après avoir hésité sur la meilleure méthode opératoire, R. se décida, à l'exemple de Roe, à employer l'anse froide avec constriction très lente, et s'attaqua tout d'abord à la partie de la tumeur qui occupait la fosse nasale, comptant, s'il survenait une hémorrhagie, sur la portion naso-pharyngienne de la tumeur pour jouer efficacement le rôle de tampon.

1re *opération.* — Après le lavage antiseptique et la cocaïnisation des fosses nasales, R. enlève tout ce qu'il peut de la tumeur en mettant près d'une heure à serrer l'anse froide ; d'abord abondante, l'hémorrhagie fut vite arrêtée. Le 6e jour il enlève un énorme polype dont l'implantation était la même que celle de la tumeur.

2e *opération.* — Ayant constaté l'impossibilité de faire passer à travers les fosses nasales une sonde qui aurait servi de guide pour arriver à la partie inférieure de la tumeur, R. introduit l'anse dans le naso-pharynx par la bouche, et après avoir saisi la partie inférieure de la tumeur, il fait passer par-dessus cette anse, une seconde anse qu'il parvient à faire remonter beaucoup plus haut. Il serre alors lentement,

Digitized by Google

mais n'ayant pu réussir malgré 4 heures de constriction à sectionner la tumeur, il enlève l'anse et laisse la partie enserrée se détacher d'elle-même par mortification, résultat qui est obtenu le 4e jour. Il n'y eut pas de sang.

La 3e *opération* fut analogue à la seconde : les résultats identiques.

4e *opération*. — Après s'être assuré que le siège de l'insertion de la tumeur n'était pas dans le naso-pharynx, B. introduit l'anse par la fosse nasale, et se servant de son index introduit dans le naso-pharynx comme guide, il saisit la tumeur et l'amène aussi en avant que possible dans la partie antérieure de la fosse nasale; puis, passant une seconde anse par-dessus la première, il opère comme précédemment et enlève ce qui restait de la tumeur aussi près que possible de son insertion. L'hémorrhagie fut vite arrêtée.

L'ablation paraissant complète, il cautérise la surface d'insertion avec de l'acide chromique.

Les suites de l'opération furent très satisfaisantes et l'état général du malade considérablement amélioré.

La tumeur était une masse lobulée, insérée sur le plancher des fosses nasales, les parois de la cloison et la face inférieure du cornet inférieur.

A l'examen histologique on trouva du tissu fibreux en abondance et du papillome par places : aussi l'auteur n'hésite pas à donner à cette tumeur le nom de fibro-papillome.

Il ne semble pas devoir se produire de récidive.

Les points intéressants de cette observation sont les suivants :

1° La rareté relativement grande de cette forme de tumeur dans la portion antérieure des fosses nasales ;

2° Le siège et l'étendue de son insertion ;

3° L'union intime de polypes muqueux avec cette tumeur.

4° Le peu de difformité extérieure malgré la dimension du néoplasme;

5° Le mode d'ablation qui permit de faire l'opération par la bouche sans hémorrhagie consécutive ;

6° L'amélioration rapide de l'état général du malade.

De la discussion qui suivit la communication du Dr Ricketts nous retenons la double remarque du Dr Eric Sattler :

1° Le fibrome est extrêmement rare dans la portion antérieure des fosses nasales ;

2° Le terme « tumeur vasculaire » est impropre car il laisserait croire qu'il s'agissait ici d'un angiome.

GOULY.

Digitized by Google

Des accidents qui arrivent à la suite des opérations intra-nasales, par M. LERMOYEZ. In *Ann. des mal. de l'or.*, 1891, n° 2, p. 85.

On n'a pas oublié l'article publié antérieurement par le Dr Lermoyez à l'époque où la doctrine des réflexes nasaux battait son plein, article empreint d'une aimable verve, où notre excellent collègue et ami s'inquiétait de voir *le nez devenir immense et menacer d'envahir littéralement la pathologie.* Aujourd'hui que cet engouement s'est notablement calmé, Lermoyez s'applique à faire le procès des opérations intra-nasales et à rechercher si, outre qu'elles sont parfois inutiles, elles ne sont pas, en outre, susceptibles d'entraîner certains accidents. C'est l'énumération de ces accidents qui fait l'objet du présent travail. L'auteur les divise en trois groupes : 1° accidents infectieux comprenant la rhinite diffuse, les abcès sous-muqueux, la diphtérie de la plaie, la conjonctivite, l'otite moyenne, l'angine et l'amygdalite, l'érysipèle de la face, la méningite, l'arthrite, la pyohémie, les infections innomées, la scarlatine post-opératoire, le réveil des diathèses ; 2° les accidents nerveux (névralgies, migraine, vertiges, troubles visuels, asthme, laryngo-spasme, maladie de Basedow, dépression générale) ; 3° les accidents mécaniques (hémorrhagies nasales, rougeur permanente du nez).

Voilà une bien longue liste de méfaits à opposer à celle des bienfaits naguère énumérés par les partisans enthousiastes de l'intervention intra-nasale. Ceci laisse voir qu'en médecine comme ailleurs la réaction est sensiblement égale à l'action. D'ailleurs, Lermoyez ne paraît guère s'illusionner sur l'importance d'un certain nombre des précédentes complications. Il ne fait que glisser (et avec raison) sur quelques-unes d'entre elles, par exemple sur la soi-disant diphtérie de la plaie qui n'est qu'un effet régulier de la réaction locale produite par la cautérisation ignée de la muqueuse et ne saurait être considérée comme un accident à proprement parler; de même pour la scarlatine post-opératoire, le réveil des diathèses, etc., etc... Il serait vraiment regrettable que la crainte de dangers aussi exceptionnels hantât l'esprit des médecins et s'opposât à une intervention nettement indiquée.

Il est une complication sur laquelle l'auteur s'arrête assez longuement, c'est l'amygdalite déjà signalée par Ruault puis par Treitel, à la suite des opérations intra-nasales et notamment à la suite des ablations de *queue de cornet inférieur.* Ruault avait cherché à expliquer ce singulier phénomène par une infection générale de l'économie par les germes que laisse pénétrer la plaie nasale, germes qui, charriés

Digitized by Google

par le sang, viendraient s'arrêter ultérieurement dans le réseau capillaire de l'amygdale. Lermoyez oppose à cette théorie plusieurs objections et cherche à lui substituer la suivante : dans l'état normal, les cavités amygdaliennes sont littéralement remplies de nombreuses variétés de microbes contre l'invasion desquels la glande se défend par un travail constant et énergique de phagocytose. Or l'effet d'un traumatisme opératoire voisin est de suspendre par une inhibition réflexe le travail en question et de laisser l'amygdale momentanément sans défense contre la pénétration des germes accumulés dans ses cryptes.

Où le réquisitoire de Lermoyez devient sans pitié, c'est quand il accuse les opérations intra-nasales de pouvoir développer, chez des sujets qui en sont restés jusque-là indemnes, certains troubles nerveux ou circulatoires qu'elles ont la prétention de supprimer ailleurs : par exemple l'asthme, la maladie de Basedow, voire même la rougeur du nez.

L'auteur cite à ce propos l'observation d'une jeune dame dont il s'attira le juste courroux pour lui avoir infligé, consécutivement à une cautérisation ignée des cornets inférieurs, un état de congestion permanente de son nez auparavant parfaitement blanc.

L'explication de ce fait proposée par Lermoyez est d'une simplicité telle que l'on reste surpris qu'il ne se produise pas plus fréquemment : les cornets atrophiés consécutivement à la cautérisation se refusent à admettre le sang qui les gorgeait auparavant et celui-ci est forcé de chercher asile dans le tégument du nez. Nous pensons volontiers avec notre ami et distingué collègue que pour beaucoup de jeunes femmes *laideur* est un mot plus terrible que *douleur ;* mais que sa juste sollicitude pour la beauté féminine se rassure ! Sur le nombre assez considérable d'opérations intra-nasales qu'il pourrait nous reprocher d'avoir *commises* nous-même, nous n'avons heureusement pas eu de conséquences semblables à déplorer et le sang chassé des cornets a bien voulu choisir un refuge moins désagréable pour nos malades.

En résumé, nous pensons que dans son très intéressant article, notre ami Lermoyez s'est peut-être montré un peu sévère ; mais vraiment cette sévérité n'est pas faite pour déplaire aux malheureux lecteurs, qui, durant ces dernières années, ont subi l'énervement de ne pouvoir ouvrir un journal de médecine sans y lire le récit de quelque cure merveilleuse due à la destruction d'un cornet *plus ou moins* hypertrophié ! mais, depuis, les réflexes nasaux ont dû faire place à lymphe de Koch !

LUC.

Digitized by Google

Ueber die Aetiologie der durch Einspritzung von Flussigkeiten in die Nase verursachten Entzündungen der Trommelhöhle. (De l'étiologie des inflammations de la caisse du tympan, causées par les injections de liquides dans les fosses nasales), par le professeur GUYE, d'Amsterdam.

G. recommande de ne recourir aux injections nasales qu'avec la plus grande circonspection chez les sujets (et tout particulièrement chez les enfants) dont les fosses nasales ne sont pas très perméables et d'employer plutôt de simples instillations. Il rejette complètement l'emploi des canules olivaires, qui s'adaptant trop hermétiquement à l'ouverture de la narine, augmentent le danger de la pénétration du liquide dans la trompe.

LUC.

II. — LARYNX. TRACHÉE. CORPS THYROÏDE

The condition known as chorditis tuberosa. (De l'état connu sous le nom de chorditis tuberosa. (Nodosités des chanteurs), par CLARENCE C. RICE. In *The New-York Med. Journ.*, 24 janvier 1891.

Les conclusions de l'article en sont la meilleure analyse.

1° L'état connu sous le nom de chorditis tuberosa (nodosités des chanteurs), n'est pas toujours, n'est même pas souvent, une des modifications pathologiques que l'on observe dans la laryngite catarrhale chronique ; le plus ordinairement, il constitue lui-même la lésion primitive.

2° La présence de cette nodosité est la cause directe des modifications catarrhales dont le larynx est ultérieurement le siège.

3° Presque toujours, cet état ne se rencontre que chez les chanteurs et les orateurs ; il est dû, en grande partie, à une méthode défectueuse de l'émission de la voix. Il se forme une callosité qui résulte de l'attrition d'une corde vocale contre l'autre.

4° Ces nodosités sont plus fréquentes chez les femmes que chez les hommes, et c'est chez les sopranos qu'on les observe le plus souvent.

5° Le développement nodulaire d'une des cordes vocales produit à la longue des changements de forme sur la seconde corde, au niveau du point de contact.

6° Il faut enlever ces nodosités aussitôt que possible ; défendre de chanter avant que les cordes vocales n'aient repris leur état normal, et supprimer les méthodes défectueuses de l'émission de la voix.

GOULY.

Digitized by Google

Fibrome kystique volumineux du larynx. Extirpation endolaryngée sans trachéotomie, par le Dr GAREL, de Lyon. In *Ann. des mal. de l'or.*, 1891, n° 2, p. 107.

Il s'agissait d'une jeune femme de 23 ans. La tumeur arrondie, du volume d'une petite noix, insérée par un pédicule relativement mince, au niveau du ligament aryténo-épiglottique droit, surplombait l'ouverture du larynx, et pendait en grande partie dans l'infundibulum laryngien. Elle fut sectionnée, sous le contrôle du miroir, au moyen de l'anse galvanocaustique. Elle se montra creusée de trois cavités remplies d'un liquide grisâtre, visqueux. L'intervalle des loges était occupé par du tissu fibreux.

LUC.

Klinisches über die innervation und den Muskelmechanismus des Kehlkopfs. (Faits cliniques relatifs à l'innervation et au fonctionnement musculaire du larynx), par le Dr NEUMANN, de Buda-Pesth. In *Berl. klin. Wochenschr.*, 1891, n° 6, p. 141.

Chez un homme de 35 ans, non syphilitique, porteur de tumeurs carcinomateuses de chaque côté de la base du cou, et complètement aphone, depuis plusieurs mois, l'examen laryngoscopique révéla les particularités suivantes : les deux cordes vocales, complètement immobilisées dans la position cadavérique, ne se départaient de cette immobilité, ni sous l'influence des efforts respiratoires, ni lors des tentatives de phonation. Chaque côté de la glotte avait la forme d'une faucille dont le manche rectiligne était représenté par la portion cartilagineuse, et la lame concave par la portion ligamenteuse.

Le malade ayant succombé, on trouva à l'autopsie les deux récurrents englobés dans une masse ganglionnaire carcinomateuse, secondairement développée par métastase à la suite d'un cancer cæcal.

Dans leur trajet à travers le tissu cancéreux qui les enserrait, les deux troncs nerveux étaient détruits au point de ne pouvoir même être soumis à l'examen histologique. Quant à leur portion terminale comprise entre la tumeur et le larynx, elle se montra au microscope complètement atrophiée et réduite à un cordon de tissu conjonctif.

Le même examen microscopique appliqué aux nerfs laryngés supérieurs ne permit pas de constater la moindre altération dans les divers rameaux de ces nerfs.

L'examen histologique très minutieux auquel furent soumis les différents muscles du larynx aboutit aux très intéressantes constatations sui-

Digitized by Google

vantes : complète dans les crico-aryténoïdiens postérieurs, l'atrophie se montrait dans les crico-aryténoïdiens latéraux incomplète, mais toutefois prédominante relativement à la proportion de faisceaux demeurés intacts. Au niveau de l'ary-aryténoïdien et du thyro-aryténoïdien, les faisceaux atrophiés et intacts étaient à peu près dans la même proportion. Quant aux crico-thyroïdiens, ils se montrèrent à peu près complètement intacts et les quelques rares faisceaux atrophiés découverts çà et là dans leur masse sont considérés par l'auteur comme devant être rapportés à l'inertie fonctionnelle à laquelle l'appareil vocal du malade avait été condamné pendant les derniers mois de sa vie. L'atrophie complète des crico-aryténoïdiens postérieurs est un fait intéressant : il confirme singulièrement la théorie de Semon et Rosenbach d'après laquelle les faisceaux abducteurs du récurrent offriraient une vulnérabilité plus grande que les faisceaux adducteurs. Mais le point dominant qui résulte de ce fait si bien observé c'est l'impuissance des laryngés supérieurs intacts à suppléer les récurrents détruits. Lorsque le malade s'efforçait de parler, à peine le doigt appliqué au-devant des crico-thyroïdiens avait-il la sensation d'un frémissement contractile de ces muscles, mais le laryngoscope ne révélait pas le moindre déplacement, tant au niveau de la glotte cartilagineuse que de la ligamenteuse et cela, bien qu'il n'existât pas de lésion de l'articulation crico-aryténoïdienne pouvant s'opposer mécaniquement à son fonctionnement.

La conséquence de ces constatations, c'est que la théorie de Luschka, d'après laquelle, à l'exception des crico-thyroïdiens, l'appareil musculaire du larynx est sous la dépendance exclusive des récurrents, subsiste intégralement et que les constatations d'Exner tendant à partager entre les nerfs laryngés supérieurs et inférieurs, l'innervation de la totalité des muscles du larynx sont peut-être acceptables pour quelques espèces animales, mais ne sauraient être appliquées au larynx humain.

Neumann place en regard de l'observation précédente un autre fait antérieurement observé par lui dans lequel un individu, dans une tentative de suicide, se sectionna le nerf laryngé supérieur du côté droit. Il y eut consécutivement de la dysphonie et le laryngoscope montra la corde du côté affecté, plus mince, moins bien tendue que l'autre et légèrement surélevée par rapport à sa congénère. Cette constatation met en évidence, avec toute la netteté d'une expérience de laboratoire, le rôle tenseur du crico-thyroïdien, mais l'auteur conclut de son premier fait que cette action spéciale du muscle en question ne peut s'exercer efficacement qu'à la condition que les autres muscles laryngés soient intacts. LUC.

Digitized by Google

Ricerche preliminari sulla fisiopatologia di alcuni muscoli della laringe. (Recherches préliminaires sur la physiologie et la pathologie de quelques muscles du larynx), par le Dr G. MASINI, de Gênes. In *Arch. ital. di laring.*, 1891, fasc. 1-2, p. 21.

Dans cet important travail M. s'est appliqué à élucider un certain nombre de points encore obscurs de la physiologie névro-musculaire du larynx : notamment le rôle respectif des deux groupes antagonistes (adducteurs et abducteurs de la glotte) dans la production de certaines positions pathologiques des cordes vocales, les effets de la compression, de la section, de l'électrisation et de la cautérisation des récurrents sur ces deux groupes, la façon dont ces expériences peuvent être modifiées par l'éthérisation ou la chloroformisation des animaux sur lesquels on opère, l'influence de l'asphyxie aiguë, par oblitération de la trachée, sur le fonctionnement du crico-aryténoïdien postérieur, enfin l'action propre à chacun des muscles du larynx notamment dans la phonation.

Les expériences de l'auteur ont porté sur 15 chiens et sur un lapin. Notre intention n'est pas de les résumer les unes après les autres. A cette énumération monotone et difficile à suivre nous préférons une analyse d'ensemble par laquelle nous chercherons à mettre en lumière les conclusions auxquelles l'auteur est arrivé.

La façon d'opérer adoptée par M. a consisté, l'animal étant fixé en supination sur un banc, en face d'une bonne source de lumière, à agir sur les récurrents ou sur leurs rameaux soigneusement isolés et à observer les modifications consécutivement produites, dans le fonctionnement laryngé, soit par voie buccale, la bouche étant maintenue ouverte, l'épiglotte relevée et la langue attirée au dehors, soit plus directement, par la méthode de Longet, après séparation du larynx d'avec l'os hyoïde.

Électrisation directe des récurrents. — Pour cet ordre de recherches, M. s'est servi de l'appareil de Du Bois Raymond alimenté par une pile Grenet. Il commençait par un courant extrêmement faible dont il augmentait progressivement l'intensité. Dans ces conditions, tant que le courant est faible, la corde du côté faradisé commence par se rapprocher de la ligne médiane, mais elle semble osciller entre des mouvements contraires d'adduction et l'abduction ; bientôt cependant l'augmentation d'intensité du courant détermine la prédominance des adducteurs et la corde est maintenue par un spasme tonique sur la ligne médiane. A un degré de plus, la ligne médiane est franchie et le sommet de l'aryténoïde s'incline en dedans. La corde du côté opposé est attirée elle-même vers sa congénère qui *chevauche* alors sur elle.

Digitized by Google

Section de récurrent. — Elle détermine la position dite *cadavérique* de la corde vocale, position intermédiaire entre la respiratoire et la phonatoire, dans laquelle la corde semble plus courte que sa congénère et plus distante de la fausse corde que dans les conditions normales. Son bord libre décrit une courbe à concavité supérieure et l'aryténoïde est situé plus en avant que l'autre.

Ligature du récurrent. — A pour conséquence la fixation spasmodique de la corde vocale sur la ligne médiane, l'aryténoïde ayant son sommet incliné en dedans et paraissant situé plus en arrière que celui du côté opposé. Si l'on excite l'animal pour lui faire exécuter des mouvements respiratoires plus énergiques, la corde du côté opéré s'écarte un peu de la ligne médiane, au moment de l'inspiration, mais y revient presque aussitôt.

Cautérisation d'un récurrent au moyen de l'acide chromique. — Elle commence par agir à titre d'excitant, déterminant la position tonique de la corde en adduction, puis la destruction du nerf par le caustique aboutit à l'abduction à l'instar de la section nerveuse.

Influence de l'éthérisation et de la chloroformisation. — L'auteur rappellle les expériences de H. Hooper (1885) d'après lesquelles l'éthérisation aurait pour effet de paralyser exclusivement les adducteurs au point que sous l'influence de ce narcotique, la faradisation des récurrents n'aboutirait plus qu'à des mouvements d'abduction. Ces résultats niés par Donaldson avaient été partiellement confirmés par Semon et Horseley, ces derniers auteurs étant parvenus à les réaliser en se servant de courants faibles, tandis que les courants intenses provoquaient la prédominance des adducteurs. Les expériences de Masini semblent autoriser les mêmes conclusions, mais il s'en faut de beaucoup que, sur ce point spécial, ses résultats soient univoques. Nous voyons par exemple que, chez le chien de sa 4e expérience, en dépit de l'éthérisation, l'électrisation la plus faible du récurrent détermine l'adduction, tandis que chez les deux chiens de la 9e et de la 10e expérience les courants faibles provoquent l'abduction et les courants plus forts l'adduction et que chez celui de la 12e expérience l'abduction persista avec des courants de moyenne intensité. Le chloroforme paraît avoir donné à l'auteur des résultats identiques à ceux de l'éther.

En somme, les effets de ces narcotiques sur les actes névro-musculaires du larynx seraient éminemment variables d'un sujet à un autre.

Chez un chien terrier de 2 ans, M. eut l'idée de soumettre à l'excitation électrique la région de l'écorce cérébrale (préalablement dénudée

Digitized by Google

correspondant au centre laryngé phonatoire. Cette excitation détermina aussitôt l'adduction glottique, mais elle fut complètement sans effets sur le larynx, après éthérisation, malgré l'emploi des courants les plus intenses.

Ligature de la trachée. — L'animal brusquement menacé d'asphyxie aiguë, dans ces conditions, se livre à des efforts inspiratoires désespérés, qui se manifestent dans le larynx par une activité extraordinaire des dilatateurs de la glotte, les cordes s'accolant complètement et disparaissant presque contre les parois latérales du larynx. L'ouverture glottique présente alors une forme ovalaire, au lieu de la forme triangulaire habituelle, et les cartilages aryténoïdes sont démesurément portés en avant et en arrière. Dans ces circonstances des courants électriques intenses appliqués sur les récurrents parviennent à peine à modifier l'abduction extrême des cordes vocales.

La ligature de la trachée est au contraire impuissante à produire l'écartement des lésions de la glotte placées en adduction par le fait de la compression des récurrents au moyen de pinces.

Excitation isolée de quelques-uns des filets nerveux moteurs du larynx. — Par l'excitation du filet destiné au crico-aryténoïdien postérieur, l'auteur a obtenu l'abduction franche de la corde vocale, avec rotation de l'aryténoïde en dehors et en arrière. En excitant les filets des crico-aryténoïdiens latéraux, il a vu les cordes vocales se rapprocher, laissant un intervalle triangulaire au niveau de leur partie postérieure. L'adossement était au contraire complet quand l'excitation portait sur le filet de l'ary-aryténoïdien. Les tentatives de M. pour isoler et exciter le filet du thyro-arythénoïdien sont restées sans résultats.

Dans une seconde partie annexée à son travail, l'auteur rapporte quelques faits de paralysie isolée de certains muscles du larynx : 1° un cas de paralysie du crico-aryténoïdien postérieur gauche ne pouvant s'expliquer que par l'influence du rhumatisme ; 2° un cas de contracture en masse des muscles du côté gauche attribuée par M. à la compression du récurrent par des tumeurs ganglionnaires ; 3° un cas de contracture des muscles du côté droit, consécutif à une compression du récurrent par un néoplasme cancéreux (dans ces deux derniers faits, la corde du côté affecté était immobilisée en adduction) ; 4° une paralysie complète de l'ary-aryténoïdien, apparemment d'origine rhumatismale ; 5° et 6° deux cas de parésie myopathique du thyro-aryténoïdien observés chez deux chanteuses de profession, à la suite de fatigues vocales et caractérisée par cette particularité, qu'au moment de la production de certaines notes de

Digitized by Google

l'échelle musicale, les cordes cessaient de se maintenir en tension et étaient prises de tremblotement. La guérison fut obtenue par le repos et la faradisation.

Dans cette seconde partie de son travail, M. résume le fonctionnement physiologique de chacun des muscles laryngés. Nous notons dans ce rapide exposé quelques vues personnelles qui méritent d'être signalées.

Il résulterait des expériences de l'auteur, que l'ary-aryténoïdien agirait non seulement comme constricteur de la glotte, mais encore comme tenseur des cordes (par ses faisceaux en x).

Le crico-thyroïdien aurait aussi une action double : sa contraction aurait pour effet de tendre les cordes vocales et de diminuer l'ampleur de la cavité laryngée.

M. insiste beaucoup sur cette variation de l'ampleur de la cavité laryngée, à laquelle il attribue une grande importance dans la production des diverses tonalités vocales.

LUC.

Du traitement de la tuberculose laryngée par la méthode de Koch, d'après la *Semaine médicale*, 24 décembre 1890.

M. B. Fraenkel rapporte à la Société de médecine berlinoise, le résultat des observations qu'il a faites sur seize malades, huit phtisiques et huit lupiques, traités d'après la méthode de Koch. La dose de liquide injecté doit être telle que la température ne dépasse pas 39°.

Il y a des malades qui réagissent à l'injection sans que leur température s'élève.

Chez certains malades la tuméfaction est suivie d'une désintégration des tissus : on voit se former des pertes de substance et des ulcérations qui se terminent par la guérison.

Chez d'autres, les tubercules subissent la transformation caséeuse ; les régions infiltrées deviennent jaunes et opaques, elles perdent leur épithélium, et l'on reconnaît au microscope une grande quantité de cellules rondes contenant des noyaux.

Ces processus se développent parfois sur des parties regardées comme saines, ce qui tient probablement à ce que des infiltrations tuberculeuses siégeaient dans la profondeur des tissus.

Dans tous les cas, la période de réaction ou d'inflammation est suivie d'une nécrobiose et finalement d'une élimination du tissu tuberculeux.

Chez les phtisiques, les signes physiques diminuent peu à peu et finis-

Digitized by Google

sent même par disparaître ; les bacilles subissent des modifications morphologiques : ils deviennent granuleux, longs et grêles, mais n'ont pas leurs propriétés infectieuses : il faut reconnaître que les mêmes modifications s'observent sur les bacilles provenant de malades qui ne sont pas traités par la méthode de Koch.

Fraenkel dit qu'il ne peut pas encore présenter un phtisique guéri, car il faut pour cela que les crachats ne contiennent plus de bacilles et que le malade ne réagisse plus à l'injection d'une dose suffisamment forte.

Tous les malades ont été améliorés, mais il faut que le traitement soit individualisé pour chaque malade et il faut le continuer ou le cesser selon que l'intensité de la fièvre et les autres symptômes s'amendent ou s'aggravent.

GOULY.

Tuberculose du larynx traitée par la méthode de Koch, d'après la *Semaine médicale*, 24 décembre 1890.

M. Lublinski a communiqué à la Société de médecine interne de Berlin l'observation suivante :

Un médecin contracte, au cours de l'hiver 1877-78, une laryngo-trachéite ; après une cure dans les Pyrénées en 1888, il se croit guéri, mais depuis 1890 à la suite d'une atteinte d'influenza, les symptômes d'une affection chronique du larynx n'ont plus disparu. En explorant le malade je constatai un épaississement de l'extrémité postérieure de la corde vocale gauche, une induration et une ulcération de la partie de cette corde avoisinant l'apophyse vocale : les mêmes lésions existaient sur toute la région postérieure du larynx ; la corde vocale droite semblait être indemne.

L'examen du thorax révélait une matité descendant jusqu'à la seconde côte ; le bruit respiratoire au sommet était très faible. Température normale, pas de sueurs nocturnes, mais le malade avait diminué de dix kilogr. depuis un an.

Le 25 novembre, j'injectai au malade 0 gr. 01 de liquide de Koch.

L'injection fut suivie des symptômes connus ; la corde vocale droite devint aussi le siège d'une congestion et d'une infiltration. Le malade présenta en outre un ictère qui disparut vite. Après la troisième injection la matité du thorax avait augmenté, et l'on percevait à ce niveau un souffle bronchique. Les symptômes pulmonaires ont diminué après les injections suivantes et sont aujourd'hui beaucoup moins marqués. Il s'est formé sur la corde vocale droite une ulcération : quant aux autres

Digitized by Google

ulcérations laryngées, elles sont le siège de granulations de bonne nature. A la sixième injection, j'ai injecté 0,02 cent. du liquide et, comme il n'y a pas eu à la suite d'élévation de température, j'ai injecté, deux jours après, trois centigrammes. Cette injection fut suivie d'une forte réaction locale et générale : la tuméfaction s'éleva à 40° et le malade se plaignit d'une sensation d'oppression.

Aujourd'hui la tuméfaction de la corde vocale gauche a notablement diminué, les ulcères ont presque disparu, et quant à l'ulcération de la corde vocale droite qui s'était produite seulement après l'injection, elle est presque complètement guérie. Je crois que si le traitement est continué, nous pourrons bientôt féliciter notre confrère de sa guérison.

Malgré les espérances que M. Lublinski fonde sur la valeur curative du remède de Koch, nous ne pouvons nous empêcher de remarquer que, s'il y a amélioration dans l'état de son malade, il n'y a malheureusement jusqu'à présent ni cicatrisation, ni guérison radicale.

GOULY.

Professor Koch's Remedy for tuberculosis. (Traitement de la tuberculose par le remède du professeur Koch), par M. LENNOX BROWNE. In *The Brit. Med. Journ.*, 27 déc. 1880, p. 1485.

M. Lennox Browne a observé à Berlin, dans les services des professeurs Gerhardt et Krause, 21 cas de tuberculose laryngée traités par la méthode de Koch, et ses conclusions sur la valeur et l'efficacité du nouveau traitement peuvent se résumer de la façon suivante. Dans la grande majorité des cas, il n'y a pas de tuberculose laryngée sans tuberculose pulmonaire.

Les lésions tuberculeuses laryngées peuvent rester longtemps à l'état latent avant de se manifester et de devenir permanentes.

Dans le larynx comme dans le poumon, les lésions ont le même caractère spécifique.

Le remède de Koch rend manifestes les symptômes qui caractérisent la tuberculose laryngée au début, notamment l'hypertrophie bilatérale des replis de la muqueuse au niveau des aryténoïdes et de l'épiglotte. Dans très peu de cas, il n'y a pas eu d'amélioration sous l'influence du traitement.

Il faut commencer l'application du remède par la dose de un milligramme, et même moins, car il y a toujours de l'herperhémie consécutive, et il faut prévoir l'œdème et la sténose ; dans les cas de sténose considérable, le tubage du larynx doit être préféré à la trachéotomie.

Digitized by Google

Dans les quelques cas où il n'y a pas eu d'amélioration, le traitement a eu une grande valeur diagnostique, et on ne saurait trop applaudir à la découverte de Koch, puisqu'elle permet de contrôler avec une précision absolue l'existence et l'extension des lésions tuberculeuses à leur toute première période.

GOULY.

Aphasie motrice sous-corticale et paralysie laryngée unilatérale, par le Dr DÉJERINE. Communication à la Société de Biologie, 28 février 1891.

Si l'on connaît bien aujourd'hui la forme clinique de l'aphasie motrice proprement dite qui correspond à la destruction de la circonvolution de Broca, forme dans laquelle le malade ayant perdu les images motrices d'articulation a, par cela même, perdu toutes les modalités possibles du langage vocal, par contre, on connaît moins bien la forme qui correspond à la destruction des fibres sous-jacentes à cette circonvolution, forme dont Lichtheim a tracé les principaux caractères cliniques, il y a quelques années, et qu'il a proposé d'appeler *aphasie motrice sous-corticale*. Ses caractères seraient, d'après cet auteur : l'abolition du langage spontané, de la parole en écho, de la lecture à haute voix, la conservation de la compréhension de la lecture, de la faculté d'écrire spontanément sans dictée et de copier. Enfin, et c'est là le caractère le plus important de cette forme et permettant de la diagnostiquer pendant la vie, les images motrices d'articulation étant conservées, le malade peut indiquer avec ses doigts, en tenant la main de l'observateur, le nombre de syllabes que contiennent les mots qu'il ne peut prononcer.

Les deux observations que rapporte M. Déjerine présentent cette particularité, qu'il existait en outre une paralysie de la corde vocale droite relevant d'une lésion siégeant dans la substance blanche sous-jacente au centre cortical des nerfs laryngés.

Dans le premier cas il s'agit d'un homme âgé de 67 ans, atteint d'hémiplégie droite très légère et d'aphasie motrice depuis dix ans.

Le malade comprenait tout ce qu'on lui disait à haute voix ou par écrit, écrivait spontanément sous dictée et copiait ; mais il était incapable de prononcer un seul mot soit spontanément, soit en lisant, soit lorsqu'on lui disait de répéter une phrase ou de chanter. Les images motrices d'articulation étaient intactes, car lorsqu'il voulait prononcer un mot, il faisait autant d'efforts d'expiration que ce mot contenait de syllabes, et indiquait à l'aide de ses doigts le nombre de syllabes que contenait chacun des mots qu'il ne pouvait prononcer.

Digitized by Google

Il n'existait pas trace de paralysie des muscles de la langue et du voile du palais. Par l'examen laryngoscopique, on constatait une paralysie de la corde vocale droite qui était en situation cadavérique et ne paraissait pas diminuée de volume. Cette corde vocale se tendait un peu pendant les efforts de la phonation. Pendant les efforts, il y avait affrontement des bords libres des deux cordes vocales et occlusion presque complète de la glotte, la corde gauche dépassant alors la ligne médiane.

A l'autopsie on constata l'intégrité complète de la corticalité de l'hémisphère gauche, de la circonvolution de Broca et de l'insula en particulier (pas de corps granuleux dans ces circonvolutions). Sur une coupe horizontale passant par la circonvolution de Broca, on trouvait, à la base de cette dernière, un foyer ancien, d'un centimètre de diamètre, distant de deux centimètres de la corticalité. A un centimètre en arrière, à la même hauteur, un deuxième foyer à cheval sur la prolongation de la ligne rolandique. Enfin, sur une coupe passant à un centimètre au-dessus de la précédente, on constatait dans la substance blanche, au niveau de la moitié antérieure de la base de la troisième frontale, un ancien foyer grisâtre, indépendant des deux foyers précédents, situé sur un plan antérieur à eux. Ces foyers interrompaient non seulement les fibres qui partent de la circonvolution de Broca, mais encore celles qui partent de l'extrémité tout à fait inférieure des frontale et pariétale ascendantes, région dans laquelle Horsley et Semon placent, dans un travail tout récent, les centres corticaux du larynx.

La deuxième observation est identique à la première, sauf que l'hémiplégie droite étant très prononcée, le malade écrivait de la main gauche. Il s'agissait d'un homme de 54 ans atteint d'aphasie motrice avec hémiplégie datant de 3 ans. L'aphasie motrice était absolue; mais, comme dans le cas précédent, les images motrices verbales étaient intactes. Les muscles de la langue et du voile du palais étaient normaux. La corde vocale droite était complètement paralysée. A l'autopsie, on constata l'intégrité complète de la corticalité de l'hémisphère gauche, de la circonvolution de Broca et de l'insula. Sur une coupe de Flechsig on trouva un foyer de ramollissement dans la substance blanche sous-jacente à la troisième frontale, et se prolongeant au niveau de l'extrémité inférieure du sillon de Rolando, dans le pied de la frontale ascendante.

Ces deux observations constituent des exemples très nets d'aphasie motrice sous-corticale telle que l'a comprise Lichtheim et l'autopsie a confirmé le diagnostic porté pendant la vie. La paralysie de la corde vocale droite a été déterminée dans ces deux cas par une lésion siégeant

Digitized by Google

dans la substance blanche sous-jacente à l'extrémité tout à fait inférieure du sillon de Rolando. Il s'agit donc ici de paralysie laryngée unilatérale, d'origine *sous-corticale*.

Il nous paraît intéressant de comparer les deux observations de M. Déjerine à celles publiées antérieurement par M. le Dr Garel de Lyon (1) en collaboration avec M. Dor. Dans les deux faits de Garel, nous voyons une paralysie de la corde vocale gauche trouver à l'autopsie son unique explication dans une lésion en foyer de l'hémisphère cérébral opposé. Dans le premier, le foyer occupait le pied de la 3e circonvolution frontale ; dans le second, comme dans les deux observations de Déjerine, l'écorce cérébrale était intacte : la lésion consistait en un ramollissement rougeâtre de la partie supéro-interne du noyau lenticulaire, empiétant légèrement sur la partie externe de la capsule interne.

En somme, la lésion cérébrale, dans les faits de Garel, occupe l'hémisphère droit, dans ceux de Déjerine, l'hémisphère gauche, mais ces faits établissent les uns et les autres la possibilité d'une paralysie d'une corde vocale dépendant d'un foyer de l'hémisphère cérébral du côté opposé.

Or, ce qu'il est intéressant de considérer ici, c'est la contradiction flagrante qui existe entre les données de la clinique et celles de l'expérimentation chez les animaux, puisqu'il a été impossible à Semon et Horsley de produire la paralysie de la corde vocale chez le singe, en extirpant non seulement le centre phonatoire, mais même la totalité de l'hémisphère (2).

GOULY.

Electrolysis of Goitre. (Electrolyse du goitre), par OTTO JUETTNER. In *The Cincinnati Lancet Clinic*, 7 février 1891, p. 172.

On emploie l'électrolyse de deux façons distinctes : soit en appliquant l'électrolyse proprement dite (galvanisation cutanée), soit en se servant de la galvano-puncture (introduction de l'aiguille galvanique).

Les malades soumis à la première de ces méthodes n'ont retiré du traitement qu'un bénéfice temporaire. Les tumeurs après avoir notablement diminué de volume dans certains cas, presque pas dans d'autres, ont toutes repris leurs dimensions primitives après un laps de temps plus ou moins long, et cela d'autant plus vite que l'action curative avait été plus rapide.

La méthode qui semble vouloir donner une guérison absolue et perma-

(1) *Ann. des mal. de l'or.*, avril 1890.
(2) *Arch. de lar.*, 1890, p. 226.

Digitized by Google

nente est la galvano-puncture, quoiqu'elle ne soit pas sans danger pour le malade et qu'elle réclame une certaine habileté de la part du chirurgien. L'inflammation causée par l'aiguille une fois disparue, on trouve les dimensions de la tumeur considérablement réduites. Au niveau d'introduction de l'aiguille il existe de petits noyaux cicatriciels, mobiles sous la peau.

GOULY.

Deux cas de syphilis laryngée, par M. GOUGUENHEIM. In *Gazette des hôpitaux*, 5 mars 1891.

Un homme robuste, de 46 ans, souffrant depuis un an d'enrouements et pris brusquement depuis 8 jours d'accès de suffocation, entre à l'hôpital le 16 décembre dans un état de dyspnée des plus menaçants.

L'examen laryngoscopique montrait une infiltration de toute la région aryténoïdienne, ayant son maximum à la partie postérieure, et immobilisant complètement la glotte ; les cordes vocales étaient tendues et rigides : il n'existait pas d'ulcérations. Le malade niait avoir jamais eu le moindre accident syphilitique, toutefois, des abcès, des boutons survenus depuis un an avaient laissé à leur suite, sur la région sternale, des cicatrices qui offraient l'aspect de cicatrices de gommes. Le lendemain de son entrée à l'hôpital le malade était pris d'une crise d'étouffement telle qu'on dut faire d'urgence la trachéotomie. Trois jours après l'opération, on commençait le traitement par le sirop de Gibert (2 cuillerées à soupe) et l'iodure de potassium (2 gr.). Moins de 10 jours après, l'infiltration aryténoïdienne avait presque complètement disparu. Actuellement, la glotte a recouvré sa mobilité. D'ici à fort peu de temps, la canule qui reste bouchée pendant presque toute la journée pourra être supprimée (1).

La deuxième malade est une jeune femme de 24 ans, entrée à l'hôpital pour une laryngite datant de 4 mois et qui depuis deux mois déterminait de l'enrouement, de la dyspnée, de la gêne de la déglutition avec très vives douleurs d'oreilles. A l'examen laryngoscopique, on observait une infiltration de toute l'épiglotte, de la région aryténoïdienne avec ulcération de cette dernière. L'impossibilité de trouver le moindre antécédent spécifique faisait craindre une tuberculose laryngée quand, il y a 15 jours,

(1) Il nous paraît intéressant de comparer ce fait à celui rapporté plus haut par Luc dans le présent numéro des *Archives*, et dans lequel un simple curettage des parties infiltrées rendit au malade les mêmes services que la trachéotomie, en faisant disparaître la menace d'asphyxie, et en lui donnant le temps d'attendre les effets de la médication spécifique.

Digitized by Google

apparurent sur le voile du palais et la voûte palatine deux petites saillies ovalaires qui ne tardèrent pas à se ramollir et à s'ulcérer en prenant le caractère des gommes syphilitiques. Sous l'influence du traitement ioduré (2 puis 4 et 6 gr.) la voix redevint presque normale ; il n'y avait plus de dyspnée, plus de gêne de la déglutition. L'épiglotte et la région aryténoïdienne n'offraient plus qu'un épaississement peu prononcé. Les gommes du palais disparurent aussi très rapidement.

Ces deux cas offrent un exemple intéressant : 1° des difficultés que présente le diagnostic de la syphilis du larynx ; 2° de l'efficacité et de la rapidité d'action du traitement spécifique dans cette maladie, au moins tant que les lésions se bornent à l'infiltration, à l'ulcération superficielle, et qu'il n'y a ni ulcérations profondes, ni nécrose des cartilages.

GOULY.

III. — BOUCHE ET PHARYNX

Amygdalotomie et hémorrhagie, par le Dr E.-J. MOURE (de Bordeaux). In *Rev. de laryng.*, 1890, n° 24, p. 777.

L'hémorrhagie consécutive à l'amygdalotomie est une complication assez rare chez l'enfant pour que ce soit à l'instrument tranchant que l'on doive donner la préférence quand le malade a de deux à dix ou douze ans ; il faut cependant songer à la possibilité d'une hémorrhagie secondaire qui est d'autant plus grave qu'elle est plus inattendue, et dans ce but, on emploiera non seulement toute la série des gargarismes ou badigeonnages astringents connus, mais on empêchera les jeunes opérés de dormir pendant les heures qui suivent l'opération.

Chez les adultes, les chirurgiens s'étant trouvés plusieurs fois après l'amygdalotomie aux prises avec des hémorrhagies fort graves, il ne faut pas hésiter à donner la préférence au thermo ou au galvanocautère. On opérera comme suit : l'amygdale anesthésiée avec une solution de cocaïne, la langue fortement déprimée avec un abaisse-langue ou un ouvre-bouche ad hoc, on plonge le couteau du thermocautère ou un couteau galvanique dans la glande hypertrophiée de dedans en dehors, faisant ainsi un sillon profond au-dessous duquel on en creuse un second de manière que la partie comprise entre les deux se trouve sûrement détruite, et, si besoin est, un troisième et un quatrième. Le malade prend ensuite plusieurs fois par jour des bains de gorge émollients et antiseptiques, il garde la chambre de 24 à 48 heures suivant la saison et quinze jours après on peut faire une seconde séance.

Digitized by Google

L'hémorrhagie est généralement insignifiante, et, malgré des complications plus ou moins rares, telles que l'angine tonsillaire, l'otite moyenne aiguë suppurée, l'ignipuncture offre des avantages incontestables et constitue une opération bien réglée et définitive si elle est convenablement exécutée.

GOULY.

Lymphadénome des amygdales. In *Bulletin médical,* 31 décembre 1890, p. 1171.

M. Kendal Franks rapporte dans la *Medical Press* l'observation d'un monsieur de 46 ans, atteint depuis quinze ans d'une hypertrophie des amygdales qui s'était accentuée considérablement depuis trois ans. La voix était nasonnée, et la respiration par le nez difficile. Les deux amygdales étaient énormes, et toute l'arrière-gorge était envahie par des végétations adénoïdes. L'opération fut proposée et acceptée. Le malade fut chloroformé. L'étroite ouverture qui existait encore entre les deux amygdales et la base de la langue ayant disparu dès les premières manœuvres de mobilisation d'une des amygdales, on fut obligé de pratiquer la trachéotomie. L'énucléation des deux amygdales put ensuite être faite complètement et, avec une curette de Vilkmann, on pratiqua le raclage de l'arrière-gorge. Il s'ensuivit une hémorrhagie abondante, vite arrêtée, en touchant les parties saignantes avec un tampon d'ouate trempé dans la solution d'acide gallique et d'acide tannique de Mackenzie. La canule fut enlevée, le quatrième jour, et, au bout de quinze jours, le malade rentrait chez lui. Il respirait librement par le nez et depuis il ne s'est jamais plaint de la gorge, mais il a été pris d'une diarrhée rebelle et aujourd'hui il se cachectise. L'opération n'a pu enrayer la marche progressive de la lymphadénie, mais elle a permis au malade de vivre plusieurs mois. L'hypertrophie des amygdales était telle, en effet, que, si on n'était pas intervenu, le malade serait mort étouffé.

GOULY.

Phlegmon infectieux péripharyngien. In *Bulletin médical,* 8 mars 1891, p. 223.

M. Sauvinaud présente à la Société anatomique les pièces d'un homme qui entra le 13 février dans le service de M. Rigal pour une angine. Le lendemain la dysphagie était extrême et l'examen de la gorge révéla un œdème interne avec petit abcès miliaires.

La gravité de la dyspnée faillit rendre la trachéotomie nécessaire ; la

Digitized by Google

crise s'amenda néanmoins, mais, en quelques heures, le malade mourait dans le collapsus. A l'autopsie, on trouva du pus infiltré, sans collection, autour du pharynx et de l'œsophage et dans les divers plans celluleux du cou.

Avec M. Broca, nous pensons qu'il s'agit ici d'un de ces phlegmons diffus, péripharyngiens, qui ont été décrits par Senator en Allemagne, par le Dr Massei de Naples en Italie et dont Merklen a publié récemment une intéressante observation que nous avons rapportée ici (voir *Arch. de laryng.*, février 1871, p. 42).

GOULY.

IV. — OREILLES

Des contre-indications du cathétérisme de la trompe d'Eustache. Nécessité de l'asepsie, par le Dr POLO (de Nantes). In *Revue de laryng., d'otol. et de rhinol.*, nº 18, 1890.

Chez les sujets nerveux et irritables le cathétérisme de la trompe d'Eustache provoque après quelques séances une lassitude générale, des étourdissements, l'augmentation des bourdonnements, et, sans nuire à l'audition, fatigue le malade au point qu'il refuse de continuer le traitement ; aussi, dans ces cas, est-il bon de le suspendre pendant quelques jours et de ne le reprendre qu'en espaçant suffisamment les séances.

Dans l'inflammation aiguë ou chronique des trompes, le sondage est quelquefois suivi d'une sensation très accentuée de plénitude de l'oreille avec augmentation de la surdité ; la trompe étant très rétrécie, la caisse ne peut se vider du trop plein des gaz introduits.

Dans la sclérose de l'oreille moyenne, si le processus est avancé, si le jeu de la chaîne des osselets ne permet pas au tympan d'obéir à la pression interne de l'air ou des vapeurs, si la membrane elle-même est trop épaisse, le gaz comprimé ne dégage pas l'étrier et peut même l'enfoncer d'avantage, comprimer le liquide labyrinthique et augmenter la surdité. Il faut supprimer le cathétérisme dès que l'amélioration cesse.

Avec le Dr Killan (congrès de Heidelberg) l'orateur croit que dans le catarrhe aigu de la caisse et de la trompe le cathétérisme a *quelquefois* déterminé la formation du pus.

D'après Gruber le cathétérisme fait dans le cours d'une otite purulente peut déterminer l'inflammation des cellules mastoïdiennes en repoussant vers celles-ci les produits purulents de la caisse.

Digitized by Google

Pour empêcher le cathétérisme de produire la suppuration il faut ne faire pénétrer que de l'air pur dans l'oreille, et pour cela, on intercale dans le circuit de l'appareil à poire de Politzer un tube de verre à parois épaisses, d'un diamètre quatre fois plus grand que celui du tube de caoutchouc, contenant de l'ouate aseptique.

De plus, la douche d'air pouvant introduire par la trompe les microbes infectieux existant dans les cavités naso-pharyngiennes, il faut toujours faire précéder le cathétérisme de la douche naso-pharyngienne faite avec un liquide antiseptique.

GOULY.

Un cas de vertige de Ménière au cours de la leucémie. In *Bulletin médical*, 8 février 1891, p. 127.

Un homme de 34 ans, dit M. Lannois dans la *Province médicale*, porte, depuis 3 ans, une énorme tumeur dans l'hypocondre gauche, et présente depuis cette époque une leucémie très marquée avec des accidents graves. Il y a 6 semaines, au moment de se lever, il fut précipité par terre sans perdre connaissance, mais il voyait tous les objets tourner autour de lui et avait dans les oreilles des sifflements intenses. Pendant les 3 jours suivants le vertige fut presque continuel, accompagné de vomissements, et l'ouïe se perdit complètement le 3e jour en quelques heures. Depuis son entrée à l'hôpital, s'il n'a pas présenté de grands accès de vertiges, il en a eu très fréquemment de légers. Il ne se passe guère de jours sans qu'il ait des sensations vertigineuses plus ou moins accusées : quand il marche, il présente la démarche craintive et prudente qu'a décrite M. Charcot dans le vertige chronique de Ménière.

L'examen des deux oreilles ne révèle qu'un état de sclérose peu marqué : les trompes d'Eustache sont libres. Il s'agissait probablement ici d'une hémorrhagie des oreilles internes.

GOULY.

Bacteriologische Untersuchungen der Entzündungsprocesse in der Paukenhöhle und dem Warzenfortsatze. (Recherches bactériologiques sur les processus inflammatoires de la caisse du tympan et de l'apophyse mastoïde), par P. KANTHACK, de Londres ; travail exécuté à la polyclinique du Dr Hartmann de Berlin et au laboratoire de l'institut pathologique de la même ville. *Zeitschr. f. Ohrenheilk.*, XXI, Band 1 et 2, Heft. p. 44.

Les recherches de K. exécutées d'après la méthode recommandée par Zaufal se répartissent de la façon suivante : 1° 31 cas d'otite

Digitized by Google

moyenne aiguë dont 8 traités par la paracentèse et 23 ayant abouti à la perforation spontanée de la membrane tympanique ; 2° 12 cas d'otite moyenne chronique ; 3° 7 cas de suppuration mastoïdienne ; 4° 7 cas d'exsudat simple de la caisse.

Résumons brièvement les résultats auxquels l'auteur est arrivé dans ces différents cas.

Otites moyennes aiguës traitées par la paracentèse. — 7 fois sur 8 la présence du diplocoque de la pneumonie fut constatée. Il ne se montrait seul que dans un cas. Dans les autres figuraient à côté de lui des espèces microbiennes variées (staphylocoque pyogène albus, bacille saprogène, staphylocoque cereus albus, bacillus pyocyaneus).

Otites moyennes aiguës terminées par perforation pontanée. — Ici la présence du diplocoque de la pneumonie n'est pas aussi fréquente que dans la série précédente : il manque dans 15 cas, sur 23. A côté de lui, figurent les espèces citées plus haut parmi lesquelles le staphylocoque pyogenes albus tient une place prédominante. Envisageant les résultats auxquels il est arrivé dans cet ensemble de 31 faits d'otite moyenne aiguë, l'auteur relève les particularités suivantes : 1° le diplocoque de la pneumonie ne s'est montré qu'exceptionnellement à l'état de pureté ; 2° dans la majorité des cas le staphylocoque pyogène figurait avec lui ; 3° le streptocoque pyogène ne s'est montré que rarement et jamais seul ; 4° même dans les cas où le liquide a été recueilli avant qu'une perforation se fût produite spontanément, il contenait des microbes non pathogènes (saprophytes et autres), ce qui ne doit pas nous surprendre, étant données la communication de la cavité tympanique avec la cavité buccale et la présence habituelle des bacilles saprogènes dans la salive ; 5° dans les cas où l'affection ayant jusque-là présenté une allure chronique revêtait brusquement un caractère aigu, les constatations bactériologiques ne présentèrent rien qui permît de conclure à une infection secondaire.

Otites moyennes chroniques. — Le seul point intéressant relevé ici par l'auteur est l'absence constante du diplococcus pneumoniæ.

Suppurations mastoïdiennes. — Le staphylocoque pyogène aureus a été trouvé 4 fois sur 7. Le streptocoque pyogène, une seule fois.

Exsudats non purulents de la caisse tympanique. — L'auteur est frappé de ce fait que, sur 7 cas d'exsudats non purulents, 6 laissaient constater la présence du staphylococcus pyogenes aureus. Le bacille saprogène figurait 5 fois à côté de lui. Le diplocoque de la pneumonie se montra une seule fois en compagnie du bacille saprogène.

LUC.

Digitized by Google

Das Cholesteatom des Ohres. (Le cholestéatome de l'oreille), par le professeur KUHN, de Strasbourg. *Zeitschr. f. Orenheilk.* Bd XXXI.

On sait que Johannes Müller a désigné sous le terme cholestéatome des productions pathologiques décrites pour la première fois par Cruveilhier et consistant en des masses opalines, non vasculaires, formées de couches concentriques, que le microscope montre constituées par des cellules polygonales renfermant ou non des noyaux et dont les intervalles sont remplis par de la cholestéarine. Ces produits ont été jusqu'ici rencontrés dans certaines cavités osseuses, mais avec une fréquence toute spéciale dans la région postéro-supérieure de l'oreille moyenne, c'est-à-dire dans les cellules mastoïdiennes et dans leur canal de communication (aditus) avec la caisse tympanique. Bien que foncièrement distinct des tumeurs malignes, le cholestéatome est susceptible d'exercer sur les parties ambiantes une action destructive, déterminant leur usure par pression excentrique, et pouvant de la sorte faire effraction dans la cavité crânienne et provoquer une méningite mortelle. Un des traits propres à la constitution anatomique du cholestéatome, c'est la présence autour de lui d'une sorte de membrane d'enveloppe servant d'intermédiaire entre lui et le périoste.

La question de la pathogénie de ces singulières productions est une de celles qui ont le plus divisé les anatomo-pathologistes et les otologistes et aujourd'hui encore elle n'a pu recevoir une solution simple, s'appliquant à tous les cas.

Les diverses opinions émises à ce sujet peuvent en somme, à part quelques différences de second ordre, se ramener à deux. L'une de ces théories à laquelle Virchow a attaché son nom, consiste à envisager le cholestéatome comme une néoplasie épithéliale *hétéroplasique*, c'est-à-dire se développant en des régions qui ne présentent pas à l'état normal d'éléments anatomiques analogues à ses éléments constituants. En cela le cholestéatome se distingue nettement des kystes sébacés, qui doivent leur origine à la simple accumulation de produits de sécrétion normaux. Quelques chirurgiens, Mikulicz, Böttcher, Küster, ont admis cette hypothèse de l'origine primitive du cholestéatome et ont cherché à étayer le fait sur des considérations d'ordre embryologique. D'après eux, ces néoplasies seraient des prolongements, ultérieurement détachés et isolés, du bourgeonnement épidermique qui a présidé à la formation embryonnaire de l'appareil auditif et dont l'aqueduc du vestibule représente un rudiment normal.

Digitized by Google

L'autre théorie consiste à envisager le cholestéatome comme secondaire à des processus inflammatoires de l'oreille moyenne. Cette interprétation a été présentée avec de très sensibles variantes par les différents auteurs qui l'ont soutenue.

Pour Gruber, il s'agit d'une accumulation de cellules épithéliales de la caisse tympanique modifiées dans leur constitution et exfoliées.

Trœltsch, invoquant la présence habituelle d'un noyau caséeux au centre du cholestéatome, suppose que le point de départ de la néoplasie est un amas de pus qui, *retenu* dans l'oreille moyenne, cause sur les parois de cette dernière et notamment sur son épithélium une irritation aboutissant à la formation de couches concentriques de cellules polyédriques à l'origine puis aplaties par pression.

A cette hypothèse de Trœltsch Nobiling avait adressé dès l'année 1869 une grosse objection fondée sur les différences de forme et de dimension qui séparent les cellules épithéliales de la caisse des cellules qui constituent le cholestéatome. Kuhn fait en outre remarquer que le cholestéatome a parfois été rencontré sans suppuration antérieure de l'oreille, que le noyau central caséeux indiqué par Trœltsch manque souvent et que, quand il existe, il doit être plutôt considéré comme un détritus résultant de la destruction des cellules les plus centrales de la tumeur que comme un amas de pus, car jamais on n'y a noté de leucocytes, mais simplement un détritus amorphe. Enfin l'unilatéralité presque constante du cholestéatome contraste avec la bilatéralité habituelle des suppurations tympaniques.

Cette dernière objection s'adresse également à l'hypothèse de Wendt qui voit dans la production du cholestéatome le résultat de l'action exercée par les irritations extérieures sur l'épithélium de l'oreille moyenne, à la suite de larges perforations tympaniques. Kuhn fait en outre remarquer que les larges perforations chaque jour observées ne nous donnent guère l'occasion de noter cette conséquence et que loin de se montrer au voisinage de la perforation, les productions cholestéatomateuses se présentent constamment en des points éloignés d'elles (antre mastoïdien, aditus ad antrum).

D'autres auteurs (Lucœ, Ponfick) ont cru voir un rapport de causalité entre les granulations polypeuses de la caisse du tympan et la production de masses cholestéatomateuses, ces deux produits pathologiques coïncidant fréquemment. Ponfick a en outre noté sur un polype de la muqueuse tympanique que les cellules les plus périphériques du néoplasme subissaient une véritable transformation épidermoïde par suite de laquelle elles augmentent de volume et s'aplatissent, ce qui l'amène à supposer

Digitized by Google

que ces cellules, après s'être détachées, peuvent s'accumuler sur place et aboutir à la formation de cholestéatomes ; à quoi Kuhn objecte qu'une semblable assertion est en contradiction avec le fait bien établi d'une membrane d'enveloppe autour de ces dernières tumeurs se confondant par sa face interne à une formation centripète de cellules dont les plus anciennes sont les plus centrales, tandis que les choses devraient se passer tout autrement d'après l'explication proposée par Ponfick.

Kuhn n'admet pas non plus que les cholestéatomes puissent avoir pour origine les globules épithéliaux décrits par Politzer et formés par une accumulation de cellules épithéliales dans les dépressions glandulaires de la muqueuse tympanique enflammée, les glandes faisant absolument défaut dans l'antre mastoïdien qui constitue le siège de prédilection des tumeurs cholestéatomateuses.

Dans ces derniers temps, la théorie du développement secondaire du cholestéatome a été présentée d'une nouvelle façon et avec de nouveaux arguments à l'appui par Habermann et Bezold. Le premier de ces auteurs a publié dans ces trois dernières années plusieurs faits de cholestéatomes observés dans le cours d'otites moyennes suppurées, avec perforation du tympan, dans lesquels on voyait partir des bords de cette perforation une traînée épidermique qui s'étendait, à travers la caisse, jusqu'à la masse cholestéatomateuse.

Bezold a observé les mêmes particularités anatomiques sur des oreilles présentant une perforation de la membrane de Schrapnell, consécutivement à une obstruction de la trompe.

Pour les deux auteurs précédents la formation du cholestéatome pourrait donc reconnaître comme origine une sorte de bourgeonnement épidermique partant de l'épiderme de la membrane tympanique et envahissans la caisse à travers la perforation de cette membrane, se substituant peu à peu à l'épithélium de l'oreille moyenne et finissant par gagner la cavité de l'antre.

Sans méconnaître la valeur des faits sur lesquels s'appuie la théorie précédente, Kuhn démontre qu'elle ne saurait s'appliquer à tous les cas. Nous connaissons aujourd'hui un certain nombre d'observations qui établissent d'une façon incontestable la possibilité de la formation de cholestéatomes dans l'oreille moyenne *sans suppuration antérieure.*

Dans l'année 1866, Lucœ publia le premier fait de ce genre : il s'agissait d'un individu mort d'une affection médullaire chez lequel l'autopsie montra la caisse du tympan remplie par une masse cholestéatomateuse, sans qu'il existât la moindre solution de continuité de la membrane tym-

Digitized by Google

panique, ni la moindre trace de suppuration antérieure dans les cavités mastoïdiennes. Plus tard Lucœ rapporta un autre fait dans lequel nous voyons un homme n'ayant jamais eu antérieurement d'écoulement d'oreille être pris de phénomènes suppuratifs aigus de l'oreille, aboutissant à l'apparition, à travers la partie supérieure et postérieure de la membrane tympanique, *perforée seulement à cette occasion*, d'une masse cholestéatomateuse dont l'origine était bien antérieure aux accidents aigus actuels. Des faits semblables ont été rapportés depuis par Kuhn et par Schwartze. Notons enfin une remarquable observation d'Urbantschitsch dans laquelle le tympan non perforé était fortement bombé et repoussé en dehors, dans sa région postéro-supérieure par une tumeur que l'incision de la membrane montra n'être autre qu'un cholestéatome remplissant la région postéro-supérieure de la caisse du tympan.

Le travail de Kuhn se termine par la relation très détaillée d'un nouveau fait du même ordre.

Il s'agit d'un homme de 51 ans, tout à fait digne de confiance, du fait de sa valeur intellectuelle, qui n'avait jamais eu d'écoulement d'oreille et qui, jusqu'à il y a un an, avait joui d'une ouïe absolument normale des deux côtés. A l'âge de onze ans, contusion de l'occiput sans conséquences. Il y a environ un an, apparition de bourdonnements perçus dans l'oreille gauche : en même temps, diminution de l'ouïe de ce côté. Bientôt après, sensations vertigineuses augmentant par toute pression exercée sur la région mastoïdienne gauche. Aggravation de la surdité.

Le 19 mars de l'an dernier, près d'un an après le début des phénomènes précédents, le malade est soumis à un refroidissement (longue course par un temps de neige, avec vent violent). Le même jour, douleurs dans l'oreille gauche, puis fièvre ; 2 jours après, écoulement purulent de l'oreille, persistance des douleurs. Le 4e jour, gonflement des téguments mastoïdiens, augmentation de la fièvre et de l'écoulement qui présente une forte fétidité. Le malade se présente à l'examen médical, le 11e jour.

L'oreille droite est saine.

A gauche, on constate, après expulsion du pus fétide : 1° une ouverture fistuleuse située sur la paroi postérieure bombée du conduit auditif externe, à une distance d'un centimètre du tympan ; 2° une petite perforation en forme de fente, occupant la région antéro-inférieure de la membrane tympanique et à travers laquelle le malade peut faire, par un effort, sortir de l'air et du pus. Gonflement, rougeur et fluctuation au niveau de la peau recouvrant l'apophyse mastoïdienne. La pression, à ce niveau, détermine la sortie, par le conduit auditif externe, de pus

Digitized by Google

mélangé de grumeaux qui se révèlent sous le microscope comme des fragments cholestéatomateux.

Large ouverture de l'antre mastoïdien pratiquée le jour suivant. Cette cavité est trouvée absolument remplie par une masse cholestéatomateuse ayant les dimensions d'un gros œuf de poule. Après son extraction on put se rendre compte des dégâts considérables que sa présence avait déterminés dans le tissu osseux. La cavité occupée par elle s'étendait effectivement en avant jusque dans la cavité de l'articulation temporo-maxillaire, la paroi osseuse postéro-inférieure du conduit auditif étant complètement détruite ; en arrière on voyait saillir de plusieurs centimètres, dans la cavité pathologique, une masse pulsatile formée par un segment du cervelet recouvert par la dure-mère.

Cette énorme solution de continuité qui équivalait au poing d'un enfant, fut complètement tamponnée avec de la gaze iodoformée. La suppuration consécutive fut profuse ; mais, au bout de 4 mois, la guérison complète était obtenue et le malade pouvait être congédié.

Au travail de Kuhn sont annexées deux planches, l'une coloriée, montrant le cholestéatome en place, après ouverture de la cavité mastoïdienne, l'autre reproduisant les préparations microscopiques de la membrane d'enveloppe intermédiaire entre la tumeur et la cavité osseuse.

Cette membrane se compose de deux couches superposées : *A*. Couche périostique. — *B*. Couche épidermique.

A. — La couche périostique se subdivise en : 1° un feuillet profond dépourvu de vaisseaux sanguins, pauvre en cellules, riche en revanche en faisceaux élastiques, perpendiculaires à la surface osseuse (fibres de Sharpey), mais formé, dans son ensemble, de faisceaux conjonctifs parallèles à l'os ; 2° un feuillet moyen constitué par des faisceaux conjonctifs semblables aux précédents, mais riche en vaisseaux et en cellules rondes ou aplaties ; 3° ces cellules sont beaucoup plus nombreuses encore dans le 3e feuillet constituant la membrane cytogène.

B. — Sur la membrane cytogène repose la couche épidermique dans laquelle nous distinguons, de la profondeur vers la surface, 4 séries de cellules : 1° des cellules cylindriques allongées perpendiculairement à la surface osseuse ; 3° des cellules rondes ou terminées par des angles aigus ; 3° des cellules allongées parallèlement à la surface, contenant des granulations se colorant fortement par le carmin (cellules à éléidine) ; 4° des cellules cornées. Comme on le voit, ces différentes couches rappellent assez exactement la disposition et la forme des cellules de l'épiderme.

Nous avons tenu à reproduire avec de grands détails l'intéressant

Digitized by Google

mémoire du savant professeur de Strasbourg, car nous y trouvons l'exposé exact de l'état actuel de nos connaissances sur un sujet encore neuf et qui a donné lieu aux interprétations et aux théories les plus diverses.

Il est à remarquer qu'au lieu d'aboutir à une solution univoque et exclusive de la question si controversée de la pathogénie du cholestéatome, l'auteur se montre éclectique, car nous lisons les lignes suivantes comme conclusion de son travail :

« A tout bien considérer, nous ne saurions admettre aujourd'hui que deux hypothèses : ou bien le cholestéatome du rocher est, comme l'a admis Virchow pour tous les cas, une *véritable néoplasie hétéroplastique* de l'oreille, ou bien la tumeur (et peut-être, en est-il ainsi dans bien des cas), peut reconnaître pour origine une suppuration chronique de l'oreille moyenne et, consécutivement à elle, un bourgeonnement, à l'intérieur des cavités de l'oreille moyenne, de cellules épidermiques ayant son point de départ au niveau de la membrane tympanique perforée ou du conduit auditif externe et aboutissant, à la longue, à l'accumulation et au tassement concentrique de cellules cornées, successivement desquamées. »

LUC.

Indicationen betreffend die Excision von Hammer and Amboss. (Indications relatives à l'ablation du marteau et de l'enclume), par le Dr STACKE, d'Erfurt. In *Arch. f. Ohrenheilt.*, Bd XXXI, Heft 2 et 3, S. 201.

S. envisage successivement l'opération en question à un double point de vue : 1° comme moyen de remédier à certaines surdités ; 2° comme moyen de tarir certaines suppurations de l'oreille moyenne.

La première indication s'applique, comme l'a indiqué Schwartze, aux cas d'immobilisation du marteau par calcification totale de la membrane tympanique, à l'ankylose de l'articulation du marteau et de l'enclume et à l'occlusion irrémédiable de la trompe d'Eustache. L'auteur pense que, dans ces circonstances, l'opération ne saurait donner de résultats satisfaisants qu'autant que l'obstacle à la transmission des sons siège *en deçà* de l'étrier et de la fenêtre ovale. Aussi S. considère-t-il la sclérose de la caisse comme ne se prêtant guère à l'intervention, l'union de l'étrier et de la fenêtre ovale représentant son siège de prédilection, et cette particularité lui paraît fournir une explication suffisante des résultats fort peu satisfaisants donnés par l'opération, lorsqu'on a cherché à l'appliquer au traitement de l'otite sèche (faits de Kessel, de Schwartze, de Lucœ), et

Digitized by Google

Santon paraît être le seul auteur qui ait conservé quelque illusion à ce sujet.

Les résultats sont moins défavorables lorsque l'intervention est dirigée contre des lésions consécutives à des processus suppuratifs de l'oreille moyenne et encore ne sont-ils pas bien brillants encore au point de vue d'une amélioration définitive de l'ouïe, ce qui permet de supposer qu'ici encore les lésions sont rarement cantonnées *en deçà* de la fenêtre ovale. En revanche les faits publiés par Kessel, Schwartze et Baracz montrent une heureuse efficacité de l'opération relativement à la disparition des bruits subjectifs accusés par les malades.

Quant aux cas d'imperméabilité tubaire irrémédiable, l'auteur pense que l'excision des osselets ne saurait se montrer plus efficace ici que les autres moyens proposés, tant que l'on n'aura pas trouvé le moyen de rendre définitive la brèche faite à la membrane tympanique dont la tendance régénératrice a jusqu'ici défié tous les efforts tentés contre elle. Il croit, en revanche, qu'il y aurait lieu d'appliquer l'opération aux cas d'adhérence d'une large surface de la membrane au promontoire, consécutivement au catarrhe exsudatif non purulent de la caisse. Barnett a pu remédier de la sorte à un vertige auriculaire lié à une lésion de ce genre.

Nous abordons maintenant la partie de beaucoup la plus intéressante du mémoire de S., celle où l'auteur s'occupe de l'excision du marteau pratiquée en vue de tarir certaines suppurations de la caisse.

L'indication la plus nette de cette opération est représentée par les foyers suppuratifs occupant la région la plus élevée de la caisse, celle à laquelle les auteurs américains ont donné le nom d'*atticus*.

On sait que cette forme s'accuse cliniquement par la présence d'une fistule avec formation de végétations polypeuses au-dessus de la petite apophyse du marteau.

Souvent ces suppurations sont entretenues par la carie de la tête ou des apophyses du marteau et non moins fréquemment par des lésions semblables de l'enclume, aussi l'auteur partage-t-il complètement l'opinion de Ludwig relativement à la nécessité d'étendre l'excision aux deux osselets. Cette double excision lui paraît impérieusement indiquée par toute suppuration tenace de l'*atticus* résistant aux moyens habituels de traitement (qu'il recommande de ne pas prolonger aussi longtemps qu'on a généralement coutume de le faire).

Dans ces conditions, les osselets même non cariés doivent être extirpés, car c'est là la première chose à faire pour se donner du jour et procéder au curettage de la cavité malade. Cette opération ne saurait avoir des

Digitized by Google

suites fâcheuses pour l'ouïe ; toute crainte de ce genre est chimérique et ne doit pas exercer une influence dilatoire sur la décision du chirurgien.

En revanche, d'autres considérations ont une importance beaucoup plus grande : les suppurations prolongées de l'atticus s'accompagnent fréquemment de formation de masses cholestéatomateuses non seulement dans cette portion de l'oreille moyenne, mais aussi dans les cavités mastoïdiennes, envahies secondairement par une extension du travail suppuratif. Or S. a cherché à répondre aux exigences de ces indications multiples par un procédé vraiment chirurgical, permettant de découvrir largement les parties malades, d'opérer au grand jour et non au fond d'un entonnoir étroit bientôt rempli et masqué par le sang, et donnant à l'opérateur la possibilité d'explorer, chemin faisant, les cavités mastoïdiennes et d'étendre vers elles l'intervention commencée sur la caisse tympanique. Pour ce faire, l'auteur pratique, au-dessus et en arrière de l'insertion du pavillon de l'oreille, une incision courbe, prolongée en avant jusqu'à une verticale passant par l'articulation temporo-maxillaire et inférieurement jusqu'à la pointe de l'apophyse mastoïde. Cette incision est poussée jusqu'au plan osseux et toutes les branches artérielles sont soigneusement liées. Après quoi le périoste de la lèvre antérieure de la plaie est refoulé au moyen de la rugine vers le conduit auditif osseux dont le rebord se trouve ainsi mis à découvert sur les trois quarts de sa circonférence.

Par le fait de cette dénudation on isole et l'on peut porter en avant l'entonnoir formé par le conduit auditif cartilagineux continué par le périoste du conduit osseux.

En raison de la fragilité de ce dernier, sa dissection ne doit pas être poursuivie trop profondément.

L'entonnoir périosto-cutané est ensuite incisé obliquement d'arrière en avant et de dehors en dedans. Le pavillon de l'oreille étant alors attiré en avant, on a sous les yeux la membranne tympanique, non plus au fond d'un conduit tortueux, mais visible au grand jour et rapprochée de l'opérateur d'une longueur correspondant à celle du conduit cartilagineux resté adhérent au pavillon. Dans ces conditions, le chirurgien peut, à loisir et sans crainte de voir son champ opératoire sans cesse masqué par le sang, opérer l'extraction du marteau et de l'enclume et achever de mettre toute l'étendue de la caisse de niveau avec le conduit auditif osseux en réséquant la portion de la paroi supérieure de ce dernier sus-jacente à la membrane de Schrapnell. Il n'est pas alors de recoin de la caisse et notamment de sa région supérieure qui échappe à l'action de la curette.

Digitized by Google

Il est en outre possible d'explorer par l'*aditus* l'état des cellules mastoïdiennes et d'ouvrir ces dernières, après élargissement en arrière de la plaie opératoire, si l'on y soupçonne la présence de pus ou de masses cholestéatomateuses.

L'opération terminée, le pavillon de l'oreille est ramené en arrière et le conduit cartilagineux remis en place. Les bords de la plaie sont réunis par suture. Un drain est passé au fond du foyer osseux à travers le conduit auditif. Tout lavage est évité. En 3 ou 5 jours la réunion de la plaie est obtenue par première intention et les délabrements osseux opératoires ne tardent pas à être comblés par un bourgeonnement actif des surfaces détergées par la curette.

L'auteur a eu jusqu'ici l'occasion de pratiquer 17 fois cette opération sur le vivant. Dans tous les cas, la guérison a été obtenue et aucune complication n'a été à déplorer.

LUC.

A case of hysterical Deafness. (Un cas de surdité hystérique), par H. V. WURDEMANN. In *Med. News*, 14 février 1891, p. 186.

Miss F. S... vient se faire examiner au mois d'avril 1890 ; elle est atteinte d'otite moyenne catarrhale double ; elle entend la montre à droite à 8 cent., à gauche à 75 cent. Le cathétérisme de l'oreille gauche, la paracentèse de la membrane du tympan du côté droit améliorèrent beaucoup l'audition ; les douches d'air accentuèrent l'amélioration. Au mois de mai elle déclare être complètement sourde, elle peut entendre la voix mais ne peut distinguer les mots. Le fait de la non audition du diapason à tonalité élevée soit par l'oreille, soit par les os, les zones d'anesthésie et d'analgésie que l'on observe sur le pavillon de l'oreille, dans le conduit auditif, sur la membrane du tympan, la diminution de la sensibilité aux mains, aux pieds, aux genoux, font supposer une surdité hystérique. Les applications aimantées, les courants électriques étant restés sans résultat, on soumet la malade à un traitement propre à lui frapper l'esprit : courants galvaniques assez intenses pour provoquer une brûlure, vésicatoire à la nuque, bains chauds. Quelques jours après, les zones d'anesthésie avaient diminué : le tympan avait repris son état normal : la montre s'entendait à droite à 30, à gauche à 150.

GOULY.

Digitized by Google

BIBLIOGRAPHIE

L'audition colorée. Étude sur les fausses sensations secondaires physiologiques et particulièrement sur les pseudo-sensations de couleurs associées aux perceptions objectives des sons, par le Dr FERDINAND SUAREZ DE MENDOZA (d'Angers).

Sous ce titre, M. le Dr Ferdinand Suarez de Mendoza vient de publier un travail très intéressant.

Par fausse sensation secondaire, il entend la perception mentale, fausse, mais physiologique, de couleurs, de sons, d'odeurs, de saveurs, etc., qui n'ont rien de réel, sensation naissant d'une première perception objective, ou de son évocation — dans un autre sens ou dans le sens lui-même.

Les fausses sensations secondaires ont été observées dans le domaine des cinq sens généraux, mais surtout dans celui de la vue.

Donnant à l'ensemble des phénomènes le nom général de pseudesthésie physiologique, qui embrasse toutes les fausses sensations secondaires, visuelles, auditives, olfactives, gustatives et tactiles, M. Suarez en distingue cinq classes :

1° La pseudo-photesthésie, pour les fausses sensations secondaires visuelles ;

2° La pseudo-acouesthésie, pour les fausses sensations secondaires auditives ;

3° La pseudo-phrésesthésie, pour les fausses sensations secondaires olfactives ;

4° La pseudo-gousesthésie, pour les fausses sensations secondaires gustatives ;

5° La pseudo-apsiesthésie, pour les fausses sensations secondaires tactiles.

De toutes ces fausses sensations secondaires, les plus fréquemment observées sont les premières, et surtout les fausses sensations de couleur. Viennent ensuite, toujours dans l'ordre de leur fréquence, les faussses sensations olfactives, gustatives, auditives et tactiles.

Chacune des cinq grandes classes peut elle-même se subdiviser en six, suivant que l'excitation première efficiente entre par l'œil,

Digitized by Google

l'oreille, l'odorat, le goût, le toucher, ou qu'elle se passe uniquement dans l'intellect.

Dans son travail, M. Suarez s'occupe surtout de la pseudo-photesthésie (fausse sensation de couleurs).

Les faits de pseudo-photesthésie ont été décrits sous différents noms par les auteurs. Cornaz de Neuchâtel (Suisse) les désigna par le nom défectueux d'hyperchromatopsie. Il les croyait liés à une hyperesthésie du sens des couleurs.

Chabalier de Lyon y substitua le nom de pseudo-chromesthésie. F. A. Nüssbaumer désigna les phénomènes qu'il avait observés sur lui-même et sur son frère sous le nom de phonopsies. Bleuler et Lehmann appelèrent sensations secondaires l'ensemble des phénomènes et adoptèrent les mots photisme et phonisme. Depuis quelques années divers auteurs ont étudié ces phénomènes sous le nom anodin d'audition colorée.

Les faits d'audition colorée sont de toutes les fausses sensations secondaires visuelles, celles qu'on observe le plus fréquemment.

Voici la définition que M. Suarez nous donne de l'audition colorée :

L'audition colorée est une faculté d'association des sons et des couleurs, par laquelle toute perception acoustique objective d'une intensité suffisante, ou même sa simple évocation mentale, peut éveiller et faire apparaître, pour certaines personnes, une image lumineuse, colorée ou non, constante pour la même lettre, le même timbre de voix ou d'instrument, la même intensité et la même hauteur de son ; faculté d'ordre physiologique, qui se développe dans l'enfance et persiste généralement avec les années sans variations notables.

Le premier cas de pseudo-photesthésie dont il soit fait mention dans la littérature médicale remonte à 1812. C'est celui du Dr Sachs.

Depuis, un grand nombre de faits de ce genre ont été publiés, et M. Suarez, joignant aux observations qu'il a trouvées dans les auteurs ses observations personnelles, en réunit cent trente-quatre dans un tableau synoptique très intéressant à consulter.

Dans un résumé des notions principales fournies par les observations des divers auteurs, se trouvent soixante paragraphes qui permettent d'envisager d'un coup d'œil l'état de la question.

Diverses théories ont été proposées par les observateurs, aucune ne satisfait complètement M. Suarez, qui termine son travail en appelant l'attention des oculistes sur cette anomalie de la vision. En effet, dit-il, au point de vue pratique, il n'est pas dit qu'il ne soit pas nécessaire de

Digitized by Google

tenir compte, dans nos examens, des phénomènes de cette sorte chez les marins, les militaires, et les employés de chemins de fer, qui doivent apprécier, de loin, la couleur de disques indicateurs. Chez certains d'entre eux, telle couleur perçue objectivement pourrait être influencée, et même complètement dénaturée par une fausse sensation chromatique née de bruits ou de sons divers inhérents à ces professions ; ce qui pourrait amener des confusions aussi regrettables, aussi dangereuses que celles qui résultent parfois du daltonisme.

D.

VARIA

Le samedi 2 mai, à 4 heures moins un quart, le Dr Luc commencera à sa clinique privée, 15, rue Malebranche, un cours théorique et pratique sur les maladies du larynx, des fosses nasales et des oreilles, et le continuera les mardis, jeudis et samedis suivants, à la même heure.

Le cours complet comprendra 24 leçons et durera par conséquent 2 mois.

On peut s'inscrire à la clinique, l'un des jours sus-indiqués, à 5 heures.

OUVRAGES REÇUS

Internal Œsophagotomy, par le Dr JOHN O. ROE.

La cura di Koch per la forme tubercolari della laringe, par le Dr G. STRAZZA, de Florence.

Etude sur les gommes de l'amygdale, par le Dr NATIER.

Laryngeal affections (*Lupus and tuberculosis*) *treated by Koch's method*, par le Dr MICHAEL, de Hambourg.

Führungsstäbe zur Einführung von Weichgummikathetern in die Blase und in die Speiseröhre, par le Dr MICHAEL, de Hambourg.

Ueber die Einwirkung des Koch' schen Verfahrens auf Schleimhautlupus, par le Dr O. BRIEGER et le professeur A. NEISSER, de Breslau.

Igiene dell' Orecchio, par le professeur V. COZZOLINO, de Naples.

Das cholesteatom des Ohres, par le prof. KUHN, de Strasbourg.

Le Gérant : G. STEINHEIL.

IMPRIMERIE LEMALE ET Cie, HAVRE

Digitized by Google

ARCHIVES INTERNATIONALES

DE

LARYNGOLOGIE, DE RHINOLOGIE

ET

D'OTOLOGIE

TRAVAUX ORIGINAUX

THYROIDITE A PNEUMOCOQUES

Par le Dr **Gérard Marchant**, chirurgien des hôpitaux.

Mme L. F. ., 67 ans, entre à l'hôpital Laënnec, le 15 mars, 1891, dans le service du Dr Nicaise, suppléé par le Dr Gérard Marchant. Elle occupe le lit n° 5 de la salle Chassaignac.

Cette malade porte au niveau de la partie antérieure et latérale droite du cou un gonflement inflammatoire qui motive son admission à Laënnec.

Cette femme raconte que vers l'âge de 18 à 20 ans, elle a présenté une sorte de goitre qui s'accusait surtout pendant les périodes cataméniales. Mais, depuis l'âge de 40 à 50 ans, il n'existait plus rien d'appréciable au niveau de la région cervicale. Ce goitre n'avait jamais présenté d'ailleurs les caractères cliniques du goitre exophthalmique (absence d'exophthalmie, de tremblements et de palpitations).

Il y a 6 semaines, cette malade a été atteinte d'une pneumonie, pour laquelle elle a été soignée chez elle; mais les caractères de la fièvre qu'elle eut à cette époque, l'existence d'un grand frisson, d'un point de côté, de la toux, la durée du mal, ne laissent pas de doute sur la nature de cette affection. Ceci se passait le 9 janvier.

Au commencement de février, c'est-à-dire en pleine con-

Digitized by Google

valescence, il se produisait un gonflement au niveau du cou, qui rappelait, par son siège, le goitre dont nous avons déjà parlé. Progressivement, la tuméfaction a augmenté, des phénomènes douloureux, avec irradiation dans la région temporale droite se sont montrés : au commencement de mars, de la rougeur apparaissait au centre de la tuméfaction, et le 15 mars la malade entrait dans notre service.

Nous constatons les phénomènes suivants : à la partie moyenne et latérale du cou, à droite, il existe une tumeur. ayant le volume d'une grosse mandarine, et qui soulève la peau de la région cervicale. Celle-ci est altérée dans sa coloration, elle offre une teinte rouge livide, surtout dans la partie culminante de la tumeur, et la face dorsale de la main, appliquée sur cette tuméfaction, révèle une augmentation de la température locale.

A ce niveau, la peau est moins mobile et le travail inflammatoire sous-jacent a déjà immobilisé le tégument.

Cette tumeur est fluctuante, dépressible dans sa partie saillante. Plus profondément, elle offre de la dureté, une certaine irrégularité et une fixité remarquable sur les parties profondes. Les connexions de cette tuméfaction avec le corps thyroïde sont les plus nettes, car il suffit d'ordonner des mouvements de déglutition pour la voir suivre, dans les mouvements d'ascension et de descente, l'os hyoïde.

Diagnostic. — Le siège thyroïdien de la tumeur ne laissait aucun doute. La fluctuation localisée et les phénomènes inflammatoires qui l'accompagnaient, le développement rapide de cette masse faisaient admettre une collection suppurée. Le moment d'apparition de la tumeur après une pneumonie, permettait même de conclure à une thyroïdite infectieuse.

Mais ce diagnostic ne fut porté qu'avec des réserves, en raison d'autres caractères qui m'avaient beaucoup frappé.

La fixité de la tumeur sur les parties profondes, sa dureté circonférentielle, les douleurs si vives occipito-cervicales qu'accusait la malade, les phénomènes inflammatoires

Digitized by Google

bâtards qui avaient accompagné son évolution, enfin l'âge de la malade, inspirèrent quelques doutes et nous firent discuter le diagnostic de néoplasme thyroïdien.

Une ponction exploratrice faite le 22 mars ramena du pus. Séance tenante, cette thyroïdite suppurée fut largement incisée. Il s'écoula une grande quantité de pus verdâtre, qui, recueilli dans un verre à expériences se sépara rapidement en 2 couches, l'une séreuse superficielle, l'autre épaisse, verdâtre qui gagna le fond du vase.

Examen bactériologique. — M. Morax, interne distingué des hôpitaux, attaché au laboratoire de M. Cornil, prit dans la plaie une petite quantité de pus avec une pipette stérilisée, l'étala sur des lamelles, tandis qu'une autre partie fut ensemencée dans du bouillon peptonisé.

Examen des lamelles. — On y trouve les éléments du pus : un coagulum fibrineux et des pneumocoques encapsulés en très grand nombre. A côté de ces pneumocoques on ne constate pas l'existence d'autres micro-organismes.

Cultures. — Le bouillon ensemencé, mis à l'étuve à 32°, a donné le lendemain une culture abondante rassemblée à la profondeur du tube. Le bouillon s'est légèrement troublé et décoloré.

Des lamelles faites avec ce bouillon ont fait constater l'existence du pneumocoque à l'état pur.

Sur *agar-agar*, la culture a pris en 24 heures l'aspect caractéristique des cultures de pneumocoques, c'est-à-dire de petites colonies, arrondies, transparentes, ayant l'air de gouttes de rosée à la surface de la gélose.

Nous avons *inoculé* également *une souris blanche* par une injection sous-cutanée de la culture dans le bouillon. La souris est morte 30 heures après l'inoculation et nous avons pu constater dans son sang les pneumocoques en grand nombre.

Il s'agissait donc dans ce fait d'une *thyroïdite suppurée à pneumocoques.*

Nous rapprocherons de ce fait le cas de M. Kummer (de

Digitized by Google

Genève). Ce chirurgien a opéré une thyroïdite consécutive à une fièvre typhoïde. L'examen bactériologique fait par M. Tavel a montré que la suppuration était due à la culture du bacille d'Eberth (bac. de la f. typhoïde).

EXAMEN DE QUATRE RHINOLITHES

Par le Dr **A. Berlioz.**

Dans la séance du 23 mai 1890 de la Société française de Laryngologie et d'Otologie, le Dr Ruault communiquait trois cas de rhinolithiase. Cette affection n'est pas fréquente ; on en trouve dans la littérature médicale environ une cinquantaine d'observations. Mais ce qu'il est encore plus difficile de rencontrer, ce sont des examens permettant d'avoir une idée bien nette de la composition exacte de ces calculs. Il m'a donc paru intéressant de faire l'analyse clinique aussi complète que possible de ces trois rhinolithes que M. Ruault avait mis à ma disposition et d'un quatrième dû à l'obligeance de M. le Dr Blet.

Les dessins ci-dessous ont été faits d'après des clichés photographiques exécutés par M. Yvon : celui qui porte le n° 1 *bis* est le n° 1 grossi deux fois ; ce dernier, ainsi que les nos 2, 3 et 4 sont représentés en grandeur naturelle : il est donc plus facile de juger de leur forme et de leur dimension.

Je ne dirai que quelques mots sur l'observation se rapportant à ces quatre cas de rhinolithiase.

Le n° 1 provient d'un homme de 24 ans ; il remplissait la partie inférieure de la fosse nasale droite et avait même refoulé la cloison cartilagineuse à gauche, de sorte que l'obstruction nasale était bilatérale. Son volume était tel que l'extraction devint très difficile ; le Dr Ruault fut obligé de le briser dans le nez même et de l'enlever par petits fragments. L'un deux, le plus gros (nos 1 et 1 *bis*), possède à son centre un noyau de cerise qui formait le noyau de ce calcul.

Digitized by Google

Il a environ 20 millim. de long sur 12 de large ; sa surface était rugueuse et tachée de sang noir. Il avait une dureté

1

2

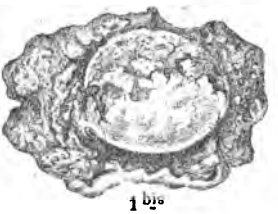

1 bis

3

4

excessive et une cassure très nette. Les couches profondes offraient une teinte blanc grisâtre.

Le poids de tous les fragments était de 3 gr. 75, y compris le noyau de cerise.

Une parcelle de ce rhinolithe chauffée sur une lame de platine laissait un abondant résidu.

Le n° 2 représente seulement un fragment d'un calcul existant chez une femme de 65 ans. Lorsque le Dr Blet vit cette personne, il reconnut l'existence dans ses fosses nasales d'un calcul volumineux. Une première tentative lui permit d'extraire ce fragment, sa surface offre des dépressions ; elle était colorée uniformément en brun noirâtre. Il était très dur et pesait 1 gr. 34. Il laissait à la calcination un abondant résidu présentant une très légère teinte bleuâtre.

Ce rhinolithe étant incomplet il m'est impossible d'affirmer s'il renfermait ou non un noyau.

Le troisième rhinolithe appartient à une femme de 35 ans. Il occupait dans la narine gauche le plancher de la fosse

Digitized by Google

nasale entre le cornet inférieur de la cloison, son extraction eut lieu sans difficulté, sa forme est bien particulière ; en effet, il est conique et de sa base part un prolongement ressemblant à une sorte de pédicule. D'une couleur blanc jaunâtre dans la plus grande partie de sa surface, il était également très dur et pesait seulement 0 gr. 63. Comme les précédents, le résidu qu'il laissait à la calcination était abondant.

Un examen attentif ne m'a pas permis de découvrir un noyau.

Le n° 4 se rapporte à une femme de 62 ans, qui depuis 35 ans avait l'habitude de priser. Il occupait le même siège que le n° 3 et fut de même extrait assez facilement. Lors d'un premier examen pratiqué par le Dr Jarjavay, on avait déjà enlevé quelques petits fragments afin de s'assurer de l'exactitude du diagnostic.

Ce calcul ressemble au n° 2 ; comme lui il est irrégulièrement cubique ; il présente une surface avec des dépressions et une couleur identique. Également très dur, il pesait 0 gr. 95. Après la calcination, on obtenait comme précédemment un résidu abondant et très légèrement teinté en bleu.

J'ai recherché avec soin la présence d'un noyau et je n'en ai pas trouvé.

L'analyse chimique de ces quatre rhinolithes a donné les résultats suivants calculés pour 100 :

	N° 1	N° 2	N° 3	N° 4
Eau.....	5.80	5.10	4.00	6.90
Matières organiques.....	16.60	18.20	16.00	18.10
Phosphate de chaux.....	62.02	60.61	61.40	47.63
Phosph. de magnésie.....	5.08	6.28	3.93	9.68
Carbonate de chaux.....	10.59	9.81	14.67	20.69
Traces de fer.....	Douteuses	Appréciables.	Douteuses	Appréciables.

Ainsi qu'on peut le remarquer, ces résultats ont entre eux une analogie frappante et qui avait tout d'abord attiré mon

Digitized by Google

attention ; ce n'est qu'après avoir répété certains dosages que j'ai été moi-même convaincu de leur exactitude. Le n° 4 renferme moins de phosphate de chaux et plus de carbonate de la même base que les trois autres. Les chiffres trouvés pour l'eau, les matières organiques et les sels anhydres sont absolument comparables.

La présence du fer a été constatée surtout dans les n°s 2 et 4 ; dans le 1 et le 3, elle m'a paru douteuse.

Ces résultats ont une réelle importance, car ils sont basés sur l'analyse de quatre rhinolithes. Cette importance est d'autant plus grande que si l'on consulte les ouvrages classiques où cette question est traitée, on reconnaît des différences très grandes.

J'ai réuni dans le tableau suivant quelques-unes de ces analyses comparatives :

	NOMS DES AUTEURS			
	GEIGER	BRANDES	AXMANN	BOUCHARDAT
Eau.....	»	8.93	»	Mucus, phosphate de chaux et de magnésie, chlorure de sodium, traces de carbonate de soude.
Matières minérales.....	23.30	4.52	0.35	
Phosphate de calcium....	46.70	79.56	0.8	
Carbonate de calcium....	21.70	6.41	0.225	
Carbonate de magnésium.	8.30	»	0 125	
Sels soluble.....	Traces	0.58	Traces de chlorure et d'oxyde de fer	

Pour Silech les rhinolithes renferment 20 0/0 de matières organiques et 80 0/0 de substances inorganiques constituées par du carbonate et du phosphate de chaux, et des traces d'oxyde de fer.

Prout a trouvé seulement du mucus et du phosphate de chaux.

Dans un cas de Creswell-Baber on a rencontré en outre des éléments précédemment indiqués du carbonate de fer et du phosphate d'ammoniaque.

Digitized by Google

En 1887, le Dr Ferré de Bordeaux a trouvé dans un calcul de ce genre du phosphate et du carbonate de chaux.

Toutes ces analyses et d'autres encore ont été faites sur des cas isolés.

En ne considérant que les résultats fournis par l'examen de mes quatre calculs, on peut avoir une idée exacte de la composition moyenne d'un rhinolithe.

Je n'ai pas cru devoir rédiger cette note sans aborder la question de la pathogénie des rhinolithes. On les divise généralement en rhinolithes primitifs ou spontanés et rhinolithes secondaires ; ces derniers, de beaucoup les plus fréquents, se développent autour d'un corps étranger quelconque venu de l'extérieur ou ayant pénétré dans les fosses nasales par l'orifice postérieur, à la suite de vomissements ou d'éternuements.

Une fois installé, ce corps étranger devient la cause d'une irritation de la membrane muqueuse et d'une hypersécrétion à sa surface. Les substances salines contenues dans les liquides sécrétés se déposent sur lui et constituent alors des calculs de volumes et de formes variables. Pour le Dr Monnié de Bordeaux, les larmes contribueraient dans une large part à leur formation ; aussi toutes les maladies qui modifient la nature des larmes et en activent la sécrétion, favorisent-elles leur production.

Bien que dans mes quatre cas, il n'y en existe qu'un seul où un corps étranger (un noyau de cerise) a été le point de départ du calcul, je n'admettrais volontiers que l'existence des rhinolithes secondaires. On a bien invoqué certaines diathèses en faveur des rhinolithes primitifs ; c'est ainsi que Graeffe a prétendu que la goutte facilitait leur développement : d'autres ont accordé une grande importance à la scrofule : mais ce ne sont là que des hypothèses reposant sur des bases peu solides.

Dans deux de nos calculs je n'ai pas trouvé de noyau, mais ce n'est pas à dire pour cela qu'il n'y en ait pas eu au début de leur formation.

Digitized by Google

En effet, est il indispensable que le point de départ d'un calcul soit dû à des corps étrangers tels que ceux dont on a signalé l'existence, par exemple des noyaux de cerises (ce sont les plus fréquents), des pepins de fruits, des pois, des haricots, des boutons, des perles, des fragments d'os, voire même une épingle à cheveux ou un bout de biberon. Ne peut il pas aussi arriver qu'un fragment de mucus desséché ou croûte, comme on en voit dans le coryza caséeux, soit retenu dans une anfractuosité des méats et se recouvre peu à peu de sels calcaires.

Au bout d'un certain temps, ce fragment subira certaines altérations et finira par se confondre avec le dépôt calcaire au point qu'il deviendra impossible de le distinguer quand on examinera le calcul. Cette opinion ne m'est pas absolument personnelle ; elle a été soutenue déjà en 1736 par Plater et tout récemment par le Dr Monnié dans sa thèse inaugurale, quoi qu'il en soit, elle me paraît très vraisemblable et plus rationnelle que toutes les théories émises en faveur des rhinolithes primitifs. D'ailleurs certains auteurs considèrent comme primitifs les calculs développés autour d'une substance organique (mucus ou caillot sanguin comme dans le cas de Stocker) et comme secondaires ceux qui ont pour point de départ un corps étranger solide. Cette division me semble superflue; il est bien plus logique de n'admettre qu'une seule classe de rhinolithes, les rhinolithes secondaires, quels que soient leurs modes de formation.

On peut encore expliquer leur pathogénie en s'appuyant sur d'autres considérations. En 1884, Czarda pensait que les calculs étaient dus à une mycose déterminée par les leptothrix qui se trouvent en abondance dans les cavités nasales. On a aussi signalé la présence de champignons dans les calculs des amygdales et des voies lacrymales.

Le Dr Galippe soutient que dans certains cas les calculs de la vessie et des glandes salivaires sont liés à la présence de microbes ou champignons.

De même, Damaschino et Lancarol ont vu qu'en Égypte

Digitized by Google

où les calculs vésicaux sont très fréquents, ils se développent souvent autour d'amas formés par des embryons de distomes.

Je n'examinerai plus qu'un seul point, c'est celui de la composition des rhinolithes. Je ne parlerai pas de l'eau ni des matières organiques qu'ils renferment. Quant aux substances salines, on s'accorde généralement à dire qu'elles proviennent du mucus nasal et des larmes. Le Dr Monnié pense même que le liquide lacrymal fournit la plus grande quantité des éléments minéraux; pour cet auteur, le méat inférieur étant souvent obstrué, le liquide ne peut plus s'écouler au dehors et les sels qu'il contient doivent nécessairement se déposer. D'autre part, si l'on examine les rares analyses qui ont été faites de ces liquides, on remarque qu'ils renferment des matières salines différentes de celles des rhinolithes.

Une analyse du mucus nasal faite par Berzelius et reproduite depuis par d'autres auteurs a donné les résultats suivants :

Mucus particulier	5.33
Extrait soluble dans l'alcool et lactate alcalin	0.30
Chlorures sodique et potassique	0.56
Extrait soluble dans l'eau avec des traces d'albumine et d'un phosphate	0.35
Soude combinée avec le mucus	0.09
Eau	93.37
	100.00

Il n'est pas fait mention des sels de chaux.

Dans l'étude qu'il a faite, Berzelius dit également que le mucus nasal à l'état sec laisse à l'incinération une cendre composée de phosphate et de carbonate calcique, avec une trace de carbonate sodique.

Quant aux larmes, Lerch, qui en a donné l'analyse, a obtenu les chiffres suivants :

Digitized by Google

Eau	982.00
Albumine avec traces de mucus	5.00
Sel marin	13.00
Autres sels minéraux	0.20

Le sel marin constitue à lui seul presque la totalité des sels ; il est mélangé d'une très faible quantité de phosphates alcalins et de sels terreux (0,20 centig.). Si l'on admet que dans un grand nombre de cas, le liquide lacrymal fournit la plus grande partie des substances salines, comment se fait-il que l'on ne retrouve pas de chlorures ou seulement des traces, ainsi que l'a signalé Asmann.

Pour ma part je n'en ai pas rencontré dans un seul de mes quatre calculs.

Peut-être est-il permis de supposer que dans la rhinolithiase les larmes sont modifiées dans leur composition ; mais un changement qui consisterait dans la substitution des sels de chaux à des chlorures alcalins me paraît difficile à réaliser. Je suis tout disposé à croire que le mucus nasal sec a un rôle plus important puisque, d'après Berzelius, sa cendre contient des sels calcaires. D'ailleurs, il serait utile de faire de nouvelles analyses de ces liquides à l'état normal et à l'état pathologique.

Si toutefois il m'était permis de tirer des conclusions de l'examen de ces quatre rhinolithes, je dirais :

1° Il est plus rationnel de n'admettre qu'une seule classe de rhinolithes, celle des rhinolithes secondaires.

2° Leur composition paraît à peu près constante et se rapproche de celle des os. En effet, on y trouve surtout des phosphates de chaux et de magnésie, et du carbonate de chaux.

3° Les matières salines proviennent principalement du mucus nasal. Dans la rhinolithiase, il est sécrété en plus grande abondance et il éprouve certaines modifications encore mal étudiées.

Digitized by Google

ANGINE ŒDÉMATEUSE SURAIGUE CONSÉCUTIVE A UNE ÉRUPTION SALOLÉE DE CAUSE INTERNE

Par **A. Morel-Lavallée.**

Communication à la Société française de dermatologie.

Je donne en ce moment mes soins à une jeune femme atteinte de cette forme de syphilis que j'ai appelée syphilis *cutanée intense précoce*, c'est-à-dire que, depuis les premiers mois de son mariage, qui remonte à un an, elle ne peut guère rester plus d'une dizaine de jours sans présenter en un point quelconque de sa peau ou de sa muqueuse bucco-pharyngée des poussées de syphilides tenaces, déjà *figurées*, orbiculaires, granuleuses et séborrhéiques au visage. Le traitement mercuriel, il est vrai, triomphe de ces accidents, malheureusement on ne peut l'employer ici que par courtes périodes et à doses infinitésimales, sous peine de provoquer des phénomènes de mercurialisme grave rentrant dans l'*hydrargyria maligna* de G. Alley. (L'observation en est publiée dans un mémoire en cours d'impression.)

Cette dame souffrait, le mois dernier d'une surdité récente, avec suppuration du conduit auditif externe gauche due à des syphilides rebelles de ce conduit : je l'envoyai consulter à ce sujet mon ami le Dr Hermet. Celui-ci déclara ne pouvoir explorer ou soigner le tympan qu'après guérison du conduit auditif, et, en conséquence, il prescrivit l'adjonction au traitement spécifique interne de lavages émollients de l'oreille suivis d'insufflations de salol en poudre.

A deux ou trois jours de là, j'étais appelé d'urgence chez ma cliente qui avait de la fièvre, une céphalalgie, et un état de stupeur et d'abattement tels que je me crus pendant 36 heures au début d'une méningite spécifique. Il y eut même des vomissements ; anorexie absolue.

La gorge était bien un peu douloureuse, mais elle ne *désemplissait* pas de plaques muqueuses depuis si long-

Digitized by Google

temps !... Cependant au bout de 24 heures, le pavillon de l'oreille était tuméfié, rouge violacé, turgide ; le lendemain, cette rougeur encore augmentée, était recouverte d'un granité grisâtre, d'une vésiculation confluente à l'état embryonnaire. L'hypothèse d'un érysipèle fit place alors dans mon esprit à celle d'une nouvelle poussée d'hydrargyrie à siège initial bizarre, — fait d'autant plus malheureux, pensais-je, qu'il allait m'imposer la suspension du traitement spécifique, au moment même où l'imminence d'accidents nerveux graves en imposait impérieusement la continuation quand même.

Le soir de ce jour, je fis appeler en consultation mon ami et maître M. Brocq. Il ne put venir que le lendemain matin. Le diagnostic d'érythème *artificiel* s'imposait, mais M. Brocq, se fondant sur la ressemblance de la lésion avec l' « eczéma » phéniqué, opina formellement pour son origine salolée locale (et non pour un début d'hydrargyrie pathogénétique) ; de fait, la malade avoua s'être *bourré* l'oreille de poudre de salol pour assécher plus vite ses érosions suintantes.

L'examen de la gorge, plus caractéristique ce matin-là que la veille, nous donna à la fois la clé de la céphalalgie, de la stupeur et de l'oppression violente qui existait depuis 24 heures. Tout aspect spécifique avait disparu devant un boursouflement rouge, œdémateux généralisé de l'isthme pharyngé, presque obstrué par la turgescence des amygdales. La luette, allongée et volumineuse, tremblotante, semblait comme injectée d'un liquide transparent. Sur le fond rouge du voile du palais se voyait un semis blanchâtre d'érosions aphtiformes irrégulières.

Aucun doute n'était plus possible. Il s'agissait d'une angine œdémateuse suraiguë propagée du dehors par l'oreille moyenne et la trompe. Si l'on eût ignoré l'application salolée, un seul diagnostic fût resté possible, celui d'*erysipelas intro versum*.

M. Brocq crut pouvoir affirmer que ces symptômes cérébraux n'avaient sans doute pas d'autre origine et qu'on

Digitized by Google

pouvait écarter probablement l'idée d'une syphilis cérébrale. L'événement lui donna raison.

Tout traitement interne ayant été supprimé, sous la seule influence des gargarismes et lavages de guimauve cocaïnés, des pulvérisations, etc., tout symptôme effrayant avait disparu en 36 heures, et en 3 ou 4 jours l'angine elle-même progressivement s'éteignit, ainsi qu'il advient d'une angine œdémateuse rhumatismale ou *a frigore*, par exemple...

Nous avons tenu à rapporter ce fait pour plusieurs raisons : parce que nous ne connaissons pas d'exemple d'un érythème salolé, ou même médicamenteux ayant amené une angine assez grave pour simuler une méningite ET FAIRE SONGER PENDANT 24 HEURES AU BESOIN D'UNE TRACHÉOTOMIE. Ensuite parce qu'il est confirmatif de cette particularité sur laquelle nous avons entendu insister notre cher maître M. Besnier ; à savoir qu'il est remarquable que le salol, si bien toléré par le tube digestif où il ne se dédouble pas en ses deux composants si toxiques, se dédouble au contraire facilement sur la peau en présence des corps gras (ici, du sébum et de la suppuration auriculaires).

Signalons en dernier lieu la prédisposition du même sujet à réaliser des érythèmes médicamenteux (mercure, salol), fait sur lequel a également insisté M. Besnier dans un travail récent ; cependant nous devons ajouter que chez cette femme la réaction cutanée hydrargyrique ne se produit qu'au prorata des doses mercurielles employées et n'est pas éveillée par toutes les préparations mercurielles, fait en opposition avec la règle posée à ce sujet par l'éminent maître que nous venons de citer. Notre malade présente même cette curieuse exception que de tous les modes d'administration du mercure, celui que jusqu'à présent elle a pu suivre avec les chances d'immunité cutanée les plus grandes et les plus prolongées est *précisément le traitement par frictions ;* toutefois on voit rapidement chez elle se produire la gingivite rétro-molaire inférieure unilatérale, véritable soupape de sûreté de la saturation mercurielle et qui a été si

Digitized by Google

heureusement appelée *Stomatite d'alarme* par le professeur Fournier.

SOCIÉTÉS SAVANTES

SOCIÉTÉ FRANÇAISE D'OTOLOGIE ET DE LARYNGOLOGIE

Réunion annuelle. — Séances des 4 et 5 mai 1891.

Épithélioma de la fosse nasale droite.

M. MADEUF (de Paris) présente un malade atteint d'un *épithélioma de la fosse nasale droite* ayant déterminé une saillie du dos du nez au point de simuler une périostite. L'examen histologique d'un fragment du néoplasme fit reconnaître sa nature épithéliomateuse.

Nouvelle pince laryngienne.

M. SUAREZ DE MENDOZA (d'Angers) présente une pince laryngienne antéro-postérieure dans laquelle il a cherché à éviter le défaut inhérent aux instruments de ce genre, de masquer le champ opératoire et la tumeur à saisir. Pour ce faire, il a fait pratiquer sur les branches une longue fente médiane permettant à l'œil de suivre tous les temps de l'opération.

Des faux empyèmes de l'antre d'Highmore.

M. MOURE (de Bordeaux) donne communication de deux observations de *pseudo-empyème de l'antre d'Highmore*. Dans ces deux cas il existait un écoulement purulent fétide par l'une des narines. La rhinoscopie montrait en outre un gonflement du cornet moyen analogue à celui signalé par Kaufmann, une nappe de pus paraissant s'échapper du méat moyen. Dans le premier cas, l'auteur trompé par les apparences fit la ponction de l'antre par le méat inférieur et fut surpris de ne pas rencontrer de liquide dans cette cavité. Un examen rhinoscopique plus attentif lui révela alors que le pus provenait d'une sorte de poche formée aux dépens du gonflement du cornet moyen. Dans le second cas, M. diagnostiqua d'emblée la même lésion. Dans les deux cas la poche fut largement ouverte et lavée et sa cicatrisation rapidement obtenue.

M. RUAULT (de Paris). — M. Moure se serait épargné une erreur

Digitized by Google

de diagnostic en pratiquant l'éclairage électrique du sinus par transparence. En pareil cas une ombre immédiatement sous-jacente au bord inférieur de l'orbite est tout à fait caractéristique et, dans tous les cas, si un sinus vide de pus a pu parfois présenter de l'opacité tenant à une épaisseur anormale du tissu graisseux, jamais on ne constate de transparence en cas d'empyème.

M. Luc (de Paris). — Indépendamment de l'éclairage du sinus, il est un élément de diagnostic que M. Moure n'aurait pas dû, à mon sens, négliger de mettre à profit : c'est l'état des deux premières grosses molaires. Sur plus de 30 cas d'empyème du sinus que j'ai eu occasion de traiter, je n'en ai rencontré qu'un seul où la carie dentaire fît défaut.

M. Gouguenheim (de Paris) présente un drain métallique avec opercule destiné à l'occlusion du trajet fistuleux à la suite de l'ouverture de l'antre. Il ne croit pas à l'infaillibilité de l'éclairage du sinus qu'il n'a d'ailleurs jamais pratiqué. Il est des cas qui échappent à ce moyen de diagnostic. Certains empyèmes coïncident en outre avec un parfait état des dents et l'on pourra être amené à pratiquer l'avulsion d'une dent saine.

M. Luc. — Dans le cas où les dents sont saines et où l'on croit à l'existence d'un empyème du sinus maxillaire, il me semble qu'au lieu d'enlever une dent saine, il est bien plus rationnel de pratiquer l'ouverture de l'antre par la fosse canine.

M. Gouguenheim trouve qu'il vaut mieux faire le sacrifice d'une dent que d'exposer le malade à une fistule buccale qui peut persister fort longtemps.

L'intubation du larynx chez les adultes.

M. Massei (de Naples) rappelle que Lefferts a préconisé l'intubation dans les rétrécissements syphilitiques et qu'il a ainsi obtenu la guérison de plusieurs malades.

M. Massei a employé cette méthode 12 fois, 5 fois pour syphilis du larynx, 3 fois pour tuberculose, 2 fois pour dilater le larynx après la trachéotomie, 1 fois pour papillome, 1 fois pour pachydermie.

Il pense que l'intubation chez les adultes est indiquée dans les conditions pathologiques les plus différentes : la sténose, soit aiguë, soit chronique, peut parfaitement céder à la dilatation permanente, et dans un temps si court que l'on en reste étonné. L'opération du tubage évitera bien des trachéotomies, elle se fera sans difficulté dans les cas d'œdème ; s'il y a, au contraire, des diaphragmes, des masses bourgeonnantes, il faut s'abstenir, du moins, avant d'avoir procédé à l'ablation de ces obstacles.

Digitized by Google

Heureux effets de la pilocarpine dans un cas grave d'œdème de la glotte.

M. SUAREZ DE MENDOZA (d'Angers). — En novembre 1890, je fus mandé en toute hâte par deux de mes confrères, pour examiner le larynx d'un jeune homme atteint d'œdème grave de la glotte, et en proie à des accès de suffocation menaçants.

La situation était tout à fait critique, et mes deux confrères penchaient pour l'intervention chirurgicale. Mais remarquant, à l'examen laryngoscopique, qu'au niveau du gonflement glottique un étroit interstice se dessinait pendant la respiration du malade, je crus qu'on pouvait temporiser et je proposai l'emploi de la pilocarpine, qui m'avait déjà réussi dans deux cas analogues.

Cette médication ayant été acceptée par mes collègues, à la condition, toutefois, qu'on se tiendrait prêt à opérer si le danger devenait imminent, on procéda aux injections.

On en fit trois, espacées d'environ vingt minutes et portant à 25 milligr. la quantité d'alcaloïde injecté. Dès la première, un soulagement marqué se faisait sentir ; et, un quart d'heure après la troisième, quand je quittai le malade, ce dernier était, d'anxieux, redevenu absolument calme, et tout danger était conjuré. Huit jours plus tard, le jeune homme était guéri.

Disparition spontanée du papillome chez l'enfant.

M. GAREL (de Lyon). — Il s'agit d'une fillette de quatre ans qui, à la suite de l'influenza en 1890, contracta une affection laryngée caractérisée par de l'enrouement progressif qui aboutit à l'aphonie.

En mai et juin, survient de la dyspnée ; à l'examen laryngoscopique, je constate un papillome occupant toute la corde vocale gauche et la commissure interaryténoïdienne. Le 11 juin, je suis obligé de pratiquer la trachéotomie. Le 30 juillet, la canule est enlevée. Le papillome avait totalement disparu, et la voix était parfaite. La disparition spontanée du papillome a déjà fait tout récemment l'objet d'un mémoire important de Thost (de Hambourg).

De certaines surdités dans l'otite moyenne sèche et des moyens d'y remédier.

M. C. MIOT (de Paris). — Après avoir dit quelques mots de l'historique et des procédés opératoires, M. Miot insiste sur les diverses indi-

Digitized by Google

cations ou contre-indications et fait remarquer que, malgré la perforation artificielle du tympan, la surdité a presque, comme avant toute opération, les mêmes variations suivant l'état météorologique de l'amosphère. Ayant constaté combien l'acuité s'améliore chez ses malades, quand il y a un peu d'hyperhémie de la muqueuse et de liquide sécrété, il a voulu reproduire chez ses opérés les mêmes conditions au moyen d'instillations. Le liquide qu'il a choisi, après des essais variés, est la vaseline liquide avec ou sans iode, admirablement supportée par la muqueuse de la caisse, augmentant beaucoup l'acuité auditive et la rendant plus nette.

En terminant, M. C. Miot dit que ces opérations diverses, suivant les cas, diminuent les bourdonnements ou les font cesser et augmentent d'une manière sensible l'acuité auditive.

M. Chatellier (de Paris) redoute l'effet consécutif des injections intra-tympaniques qui peuvent amener des productions hyperplasiques dans la caisse. De plus, il y a trois ans, il a fait l'ablation du marteau chez un malade atteint d'otite moyenne avec nécrose de la tête de cet osselet. Le sujet se plaignait de bruits subjectifs d'une intensité extrême. L'opération fut faite dans de très bonnes conditions, mais n'a pas amené la moindre amélioration chez le malade.

M. Miot répond qu'il s'est seulement occupé dans sa communication de l'otite sèche ; qu'au surplus, il a souvent enlevé le marteau, les osselets, et que les meilleurs résultats ont suivi cette opération, que le plus souvent les bourdonnements ont disparu. Il fait à ses malades des instillations et non des injections, et il n'a jamais observé de productions hyperplasiques dans la caisse.

Un cas de syphilis héréditaire tardive des fosses nasales.

M. Noquet (de Lille) rapporte un cas de syphilis héréditaire tardive des fosses nasales qu'il a observé récemment. Une petite fille de douze ans lui fut envoyée, en novembre dernier, par un confrère qui, se basant sur des antécédents héréditaires, croyait chez cette enfant, à l'existence d'une tuberculose nasale.

Le lobule du nez était aplati, rouge, induré ; de chaque côté de la tous-cloison se voyait une ulcération ou crevasse assez profonde, et dont le fond était d'un gris sale. Les fosses nasales était remplies de mucosités épaisses, noirâtres, n'ayant cependant qu'une odeur fade, non comparable à celle que provoque l'ozène ou la carie syphilitique.

Après avoir nettoyé les fosses nasales, M. Noquet aperçut une perforation de la portion cartilagineuse de la cloison, ayant à peu près la largeur

Digitized by Google

d'une pièce de vingt centimes. Il existait du gonflement de la muqueuse au niveau de la cloison et des cornets, mais sans carie ou nécrose pouvant aêre, du moins, perçue par le stylet.

L'enfant, qui avait souffert des yeux autrefois, avait encore des leucomes qui indiquaient l'existence antérieure de kératites parenchymateuses. Elle présentait les déformations dentaires signalées par Hutchinson, que M. Noquet considère comme caractéristiques, une cicatrice du voile du palais et des syphilides squameuses sur les jambes.

Le père de l'enfant niait tout accident syphilitique. Néanmoins, M. Noquet prescrivit le sirop de Gibert et les chaussettes napolitaines de Denis-Dumont. Au bout de huit jours, une amélioration évidente se manifestait. A l'heure actuelle, le nez est en parfait état, sauf la perforation de la cloison.

M. Gellé (de Paris) attache une grande importance à l'examen des fosses nasales dans les cas d'hérédo-syphilis, et il cite deux faits à l'appui de son opinion : 1° Celui d'une jeune fille de dix-huit ans atteinte de surdité progressive sans lésion marquée de l'oreille moyenne ; le diagnostic était douteux, lorsque la découverte d'une perforation de la cloison nasale fit prescrire un traitement spécifique qui amena une grande mélioration ; 2° le cas d'un sujet de vingt-deux ans ayant des crises, d'épilepsie jacksonienne. Une disparition complète du cornet inférieur gauche fut constatée ; un traitement intensif fut institué, et les crises épileptiques cessèrent.

Du meilleur traitement à suivre après l'ablation des tumeurs adénoïdes pour éviter le coryza chronique.

M. Madeuf (de Paris) présente la photographie, à différents âges, d'un enfant idiot et atteint de végétations, et conseille l'emploi de lanières de mousseline introduites dans les voies nasales, afin d'éviter la persistance du coryza chronique, en limitant la quantité d'air qui passe par les fosses nasales.

M. Moure estime que le coryza disparaît le plus souvent après l'opération, par l'usage des irrigations antiseptiques.

M. Noquet pense aussi que la rhinite cède d'ordinaire à quelques légères cautérisations de la muqueuse nasale.

M. Chatellier partage la manière de voir de MM. Moure et Noquet ; il ajoute qu'il a étudié au microscope les tissus enflammés de l'amygdale pharyngée, et a constaté qu'il s'agit d'une inflammation ordinaire ; il a trouvé les microbes de la suppuration, des staphylocoques, des strepto-

Digitized by Google

coques, et, dans un cas, un microbe mal défini qu'il croit être celui de Friedländer.

Arthrites aiguës de l'articulation crico-aryténoïdienne.

M. LACOARRET (de Salies-de-Béarn). — Desbrousses, Libermann, Ramon de la Sota, Major, Simpson ont rapporté quelques rares exemples de cette affection que les auteurs classiques signalent à peine.

L'arthrite crico-aryténoïdienne est cependant le résultat des mêmes causes étiologiques qui déterminent la production d'arthrites dans les autres jointures. L'arthrite *a frigore* est peut-être plus fréquente qu'on ne pourrait le supposer, et bon nombre de faits rapportés à l'œdème aigu du larynx se rattachent bien mieux à la synovite aiguë de l'article.

L'arthrite par *propagation* se rencontre souvent ; Fredet, Major, etc., ont signalé des cas d'arthrite *traumatique* ; Libermann, Simpson, des cas d'arthrite *blennorrhagique*.

Quant aux abcès et périchondrites qu'on observe si souvent, soit dans le cours, soit surtout dans la convalescence des fièvres graves ou éruptives, des septicémies, etc., l'autopsie a quelquefois démontré que la maladie avait eu son siège primitif dans l'articulation. Bon nombre de ces accidents ne sont donc autre chose que des arthrites *infectieuses*. Les symptômes subjectifs (phonation, respiration, douleur) n'ont de valeur que par leur association aux symptômes objectifs, qui seuls permettent un diagnostic exact. Le pronostic se déduit de l'étendue des lésions ; le traitement sera à la fois local et général. L'auteur lit ensuite une observation personnelle d'arthrite aiguë a frigore des plus nettes, chez un malade indemne de toute tare héréditaire ou personnelle.

Anomalie artérielle rétro-pharyngée.

M. GELLÉ (de Paris) lit l'observation d'un sujet chez lequel une anse artérielle volumineuse battait sur le côté gauche de la paroi spinale du pharynx. Le volume du vaisseau qui soulève la muqueuse sur une longueur de 3 à 4 centim. écarte l'hypothèse d'une anomalie de la pharyngienne ascendante. On a pensé, un moment, à une anomalie de siège de la carotide interne ; mais il semble plus logique d'y voir une vertébrale, artère qu'on sait assez fréquemment sortir de son canal ostéo-fibreux et y rentrer plus ou moins haut, après avoir effectué son trajet derrière le pharynx.

M. Gellé croit cette anomalie assez rare, au moins avec un développement aussi étendu.

Digitized by Google

M. MOURE constate tout l'intérêt qu'il y a à signaler ces anomalies dans une région où l'intervention opératoire est fréquente. Quant à la rareté de l'anomalie, il la croit moindre qu'on l'admet généralement, ayant eu pour sa part, plusieurs fois l'occasion de l'observer.

Embout de caoutchouc pour irrigations nasales.

M. GELLÉ présente un embout de caoutchouc pour irrigations nasales, disposé de façon, qu'une fois introduit dans la narine, il peut être gonflé par un ballon d'air, ce qui le fixe et le rend adhérent et permet l'obturation de l'orifice. Par ce moyen l'appareil tient automatiquement en place, pendant le temps de l'opération, laissant les mains libres.

Contribution à l'étude des rapports des tumeurs adénoïdes avec l'otite moyenne purulente chronique.

M. WAGNIER (de Lille). — Il résulte de six cas très concluants que j'ai eu l'occasion d'observer, que l'ablation des végétations adénoïdes exerce une influence décisive sur la maladie de l'oreille concomitante. Car, à la suite de l'opération, avec une rapidité étonnante, la guérison de l'otite est survenue, alors qu'antérieurement les procédés thérapeutiques les plus divers avaient été employés sans le moindre succès.

La session est close.

ANALYSES ET COMPTES RENDUS

I. — NEZ

Heilung eines grossen typischen Nasenrachenpolypen. (Guérison d'un gros polype naso-pharyngien typique), par le Dr HANSBERG, de Dortmund. In *Monatsschr. f. Ohrenheilk.*, février et mars 1891.

Un homme de trente ans, après avoir reçu sur le nez un rouleau de toile du poids de 10 kilogr. (traumatisme suivi d'une épistaxis peu considérable), remarqua que sa respiration nasale était moins libre, notamment à gauche. L'obstruction nasale augmenta peu à peu dans la suite. Elle était complète 11 mois plus tard, lorsque le malade consulta l'auteur.

La rhinoscopie antérieure permettait d'apercevoir une tumeur située derrière l'orifice postérieur des fosses nasales, déjà même engagée dans

Digitized by Google

celle du côté gauche ; d'autre part, le voile du palais était modérément repoussé en avant et le doigt introduit dans la cavité naso-pharyngienne permettait de sentir une masse de consistance fibreuse remplissant la plus grande partie de cette région, immobile, à insertion sessile et ayant déjà contracté avec la face supérieure du voile quelques adhérences qui purent être facilement rompues.

Après quelques tentatives infructueuses pour engager le néoplasme dans une anse métallique introduite par la fosse nasale et guidée par le doigt introduit derrière le voile, l'auteur résolut d'appliquer à l'extraction de la tumeur la pince coupante récemment proposée par Kuhn de Strasbourg pour l'ablation des végétations adénoïdes. Cette tentative fut couronnée de succès. L'ablation totale du polype nécessita cinq séances seulement. Les trois premières furent consacrées à enlever tout ce que l'on put, par voie buccale, au moyen de la pince de Kuhn.

Dans les deux dernières séances on détacha les restes du néoplasme au moyen du conchotome introduit d'avant en arrière par les fosses nasales, tandis que l'index et le médius de la main gauche portaient les fragments à détacher au-devant de l'instrument. Un curettage de la surface d'implantation sans cautérisation compléta l'intervention. La respiration nasale était rétablie et l'ouïe abaissée avant l'opération était redevenue normale.

La rhinoscopie postérieure permit alors de constater que le néoplasme avait déjà eu le temps de produire quelques dégâts par envahissement des parties voisines. On pouvait en effet noter un élargissement de la choane gauche, un refoulement du bord postérieur de la cloison à droite et une destruction de l'extrémité postérieure des cornets de la cavité nasale gauche.

L'examen microscopique d'un fragment de la tumeur établit qu'il s'agissait d'un fibrome riche en cellules.

Dans les réflexions qui suivent cette observation, l'auteur met en parallèle la conduite adoptée par lui, dans ce cas particulier avec les autres méthodes généralement usitées, et n'éprouve pas de peine à en faire ressortir la supériorité soit sur les procédés chirurgicaux exigeant de vastes délabrements préliminaires soit sur l'électrolyse nécessitant un nombre considérable de séances. Tout en rendant justice à la conduite tenue ici par l'auteur et en reconnaissant pleinement le succès réalisé par lui, nous pensons que ce fait n'autorise ni des conclusions trop générales ni une comparaison trop écrasante pour les autres procédés. Évidemment il s'agissait ici d'un *fibrome à tendance envahissante;* le microscope et l'observation clinique en font foi; mais ce

Digitized by Google

fibrome était bien peu vasculaire, puisque aucune des séances opératoires ne donna lieu à une hémorrhagie inquiétante ; en outre le malade avait accompli sa 29e année quand on commença à l'opérer. Or les fibromes naso-pharyngiens qui ont jusqu'ici le plus préoccupé spécialistes et chirurgiens sont ceux des adolescents, susceptibles de se montrer à partir de la 10e année et pour lesquels l'école française a établi une tendance à la régression spontanée vers la 25e année.

Pour nous résumer, nous pensons qu'il sera rationnel de tenter la méthode de Hansberg en présence de tout fibrome naso-pharyngien demeuré encore aussi limité qu'il l'était dans l'observation que nous venons de résumer, c'est-à-dire ayant à peine envahi les cavités voisines et n'ayant contracté que des adhérences faciles à rompre. Il serait édifiant de connaître si elle donnerait des résultats aussi satisfaisants chez les adolescents et en cas de fibromes un peu plus vasculaires que celui dont il s'agissait ici.

LUC.

II. — LARYNX. TRACHÉE. CORPS THYROIDE

Beitrag zur Kentniss der Ætiologie, Diagnose und Therapie des Vorfalls der Schleimhaut der morgagni'schen Taschen. (Prolapsus vel hernia ventric. Morgagni.) — Contribution à l'étude de l'étiologie, du diagnostic et du traitement du prolapsus de la muqueuse du ventricule de Morgagni, par le Dr L. PRZEDBORSKI de Lodz. In *Monatschr. f. Ohrenheilk.* 1891, no 1, p. 15.

Pr... rapporte dans ce travail deux faits de cette affection observés par lui.

Dans le premier cas, il s'agissait d'une femme de 36 ans, portant au sommet du poumon droit une caverne tuberculeuse en voie de cicatrisation, à en juger d'après l'état général et les signes locaux.

Cette malade était sujette à des phénomènes d'aphonie intermittente dont l'examen laryngoscopique fournit l'explication en révélant, outre un gonflement et un défaut de mobilité des aryténoïdes, la présence, entre la vraie et la fausse corde du côté droit, d'un repli allongé, rouge pâle, à surface lisse qui, pendant les efforts pour produire des sons aigus, s'interposait entre les deux cordes vocales, au niveau de leur tiers antérieur. Le parallélisme de cette tumeur avec la corde vocale droite, sa position intermédiaire entre la vraie et la fausse corde, sa disparition sous cette dernière, au moment de l'inspiration, sa surface lisse, sa con-

Digitized by Google

sistance molle, son analogie d'aspect avec la muqueuse laryngée, la firent considérer par l'auteur comme formée par la procidence de la muqueuse ventriculaire,

Le traitement consista, d'une part, à réduire le gonflement aryténoïdien par des attouchements avec l'acide lactique pur, d'autre part à cautériser la portion herniée de la muqueuse avec l'acide chromique. On obtint ainsi la réduction définitive du prolapsus et la suppression des troubles vocaux ; d'autre part les signes de guérison de la tuberculose pulmonaire continuèrent de se confirmer grâce à un traitement général approprié.

Le 2e fait concerne un homme de 65 ans adonné depuis longtemps à un usage immodéré de l'alcool et de la bière et présentant des signes prononcés d'emphysème pulmonaire et de bronchite, avec maintien d'un bon état général et d'une apparence robuste. Le malade présentait en outre une aphonie qui détermina Pr. à pratiquer l'examen laryngoscopique. Cet examen révéla, outre une rougeur générale de la muqueuse et un gonflement de la muqueuse sous-épiglottique et pré-aryténoïdienne, la présence, entre la vraie et la fausse corde du côté droit, de plusieurs tumeurs sessiles, offrant la couleur, l'aspect lisse et la consistance de la muqueuse normale et partiellement réductibles dans l'intervalle correspondant au ventricule. Ces masses furent extirpées au moyen de pinces, en 3 séances. On put alors se mieux rendre compte encore de leur parfaite analogie avec la muqueuse.

D'autre part, la large surface de leur implantation excluait l'hypothèse d'un kyste dont le contenu se serait vidé pendant l'extraction.

Dans ce cas, Pr. cherche à expliquer la multiplicité des tumeurs par la production, au niveau de la muqueuse ventriculaire, d'hypertrophies fibreuses inégales, dues aux habitudes du malade et semblables à celles que l'on constatait d'ailleurs à la face inférieure de l'épiglotte et au-devant des aryténoïdes. Ces hypertrophies auraient préparé la chute de la muqueuse qui aurait fini par provoquer les secousses de toux.

Pr. fait remarquer à propos de ce fait que c'est à tort que l'on a considéré un état général de cachexie comme la condition sine quà non du développement du prolapsus de la muqueuse ventriculaire, puisque son malade avait conservé un excellent état général. D'autre part la toux ne serait pas non plus un facteur indispensable dans l'étiologie de cette affection puisque la malade qui fait le sujet de sa première observation toussait à peine.

LUC.

Digitized by Google

Laryngeal papillomata in a child three years of age, endolaryngeal removal. (**Papillome laryngé chez un enfant de trois ans ; extirpation endolaryngienne**), par le Dr E. FLETCHER INGALS de Chicago. In *The Journ. of the Amer. Med. Assoc.* 7 février 1891, p. 194.

Un enfant de 3 ans dont la respiration n'avait jamais été franche, qui avait continuellement souffert de maux de gorge, et chez lequel, quelques mois auparavant, une laryngite aiguë accompagnée de tous les symptômes du croup et d'une dypsnée menaçante avait rendu la trachéotomie nécessaire, est amené à la consultation. L'examen laryngoscopique étant impossible, l'index est passé derrière l'épiglotte et permet de sentir distinctement une large masse obstruant complètement le vestibule du larynx, molle, à surface granuleuse et inégale, et donnant, à tous les points de vue la sensation d'une tumeur papillaire. En plusieurs séances, on enlève la tumeur, morceaux par morceaux, avec des pinces laryngiennes ; malgré l'ablation des parties de la tumeur qui existaient au-dessous de la glotte, la respiration étant toujours presque impossible, quand on fermait la canule trachéale, les pinces sont passées entre les cordes vocales et l'on se sert de leurs branches ouvertes pour dilater la glotte. La même opération est répétée quelques jours après, et l'on essaye alors d'introduire un tube à intubation dans le larynx, mais inutilement, car la trachéotomie ayant été faite très haut, le tube allait buter contre la canule trachéale. Quelques jours après, on enlève la canule trachéale et après avoir passé un dilatateur de Schrœter n° 5 destiné à refouler les granulations qui pouvaient exister et qui existaient en effet au-dessous de l'ouverture trachéale, on introduit un tube d'O'Dwyer qui devra rester en place jusqu'à l'occlusion de l'ouverture trachéale.

Ce tube fut enlevé au bout de 7 jours ; l'enfant respirait bien. Mais le 21 décembre, 6 semaines après l'opération, la tumeur récidivant, on fut obligé de réintroduire d'abord le tube d'O'Dwyer, puis la canule trachéale. Deux jours plus tard se déclarait une bronchite grave qui amenait la mort de l'enfant en cinq jours. L'autopsie ne fut pas accordée.

Des réflexions qui accompagnent cette observation, nous noterons les deux suivantes :

Les papillomes sont les tumeurs que l'on rencontre le plus souvent dans le larynx chez les enfants.

Quel que soit le mode de traitement employé, ces tumeurs récidivent presque fatalement ; aussi, doit-on donner toujours la préférence aux opérations endolaryngiennes et n'exposer l'enfant aux dangers toujours

Digitized by Google

grands et presque toujours sans bénéfices des opérations par la voie extérieure que lorsqu'il est impossible de faire autrement.

GOULY.

A case of tumor of the larynx showing amyloïd degeneration. (Un cas de tumeur du larynx présentant de la dégénérescence amyloïde), par le Dr FRANKLIN H. HOOPER de Boston. In *Med. Record*, 7 mars 1891.

M... X., âgé de 53 ans, vigoureux, souffrait depuis 4 ans d'un enrouement qui avait augmenté d'une façon constante, au point de rendre l'émission de la voix presque impossible. A l'examen laryngoscopique, on constate l'existence d'une tumeur légèrement mobile pendant la respiration forcée, implantée à la partie supérieure de la région antérieure de la corde vocale gauche et présentant un aspect marbré de couleur rouge foncé avec des îlots de teinte plus pâle. Après plusieurs essais infructueux la tumeur est enlevée *en bloc* au moyen d'un instrument inventé par l'auteur qui peut servir à la fois de serre-nœud et d'écraseur. L'hémorrhagie consécutive fut assez abondante mais cessa complètement en quelques minutes.

A l'examen microscopique, le Dr Whitney trouva une surface couverte d'une couche légèrement épaissie de cellules épithéliales normales : la tumeur était formée en grande partie de tissu composé de cellules allongées, en forme d'étoiles, laissant entre elles des espaces remplis de liquide contenant de la mucine et se colorant en brun acajou par le réactif iodé ; sur d'autres points le tissu était plus fibreux. Des vaisseaux sanguins traversaient la tumeur dans tous les sens, et l'on trouvait en certains points des caillots (hémorrhagies antérieures). La tumeur est un myxo-fibrome télangiectasique.

Le malade a quitté Boston après l'opération ; un an après l'intervention qui lui avait rendu l'intégrité de sa voix, il écrit que sa voix est restée normale ; on peut donc présumer à juste titre qu'il n'y a pas eu de récidive.

GOULY.

Cystoma of the arytenoïd region of the larynx, with the report of a case. (Du cystome de la région aryténoïdienne du larynx, avec une observation), par le Dr W. E. CASSELBERRY de Chicago. In *The Journ. of the Amer. Med. Association*, p. 339.

Assez communs dans les autres régions du larynx, les cystomes de la

Digitized by Google

région aryténoïdienne sont beaucoup plus rares : l'auteur n'a pu en recueillir que 4 cas dont deux lui appartiennent.

Ces tumeurs kystiques sont de véritables kystes par rétention ; à la suite d'une inflammation aiguë du larynx le conduit excréteur d'une glande est obtrué par des débris épithéliaux et le kyste se forme par la rétention des sécrétions. Ces kystes peuvent quelquefois rester inaperçus quand ils sont de petites dimensions et bien situés, ou bien se rompre et disparaître. Dans d'autres cas moins favorables la présence du kyste provoque à ce niveau un afflux plus considérable de sang dont les éléments se transforment en épithélium, en endothélium, et tissu connectif intermédiaire, et forment ainsi un obstacle fibreux qui résiste à la pression de plus en plus forte des éléments sécrétés par la glande. Le kyste devient alors un véritable néoplasme auquel on peut donner le nom de cystome.

L'observation suivante est assez intéressante pour être rapportée : Mme F. P..., âgée de 25 ans, avait depuis son enfance l'habitude de jeter la tête en avant lorsqu'elle avalait, comme s'il existait un léger obstacle à la déglutition. A la suite d'une pharyngo-laryngite aiguë, au mois de mai 1888, elle est atteinte d'un enrouement croissant et devient complètement aphone au bout de 2 semaines. La déglutition devint en un mois si difficile que seuls les liquides pouvaient être avalés. Elle avait dans la gorge une sensation de plénitude mais n'accusait pas de douleur réelle. La faiblesse et l'amaigrissemeut sont très prononcés. La respiration est difficile; il existe des signes évidents d'hématose incomplète. A l'examen laryngoscopique, on constate l'existence d'une énorme tumeur de 4 cent. de diamètre, qui occupe tout le sommet du larynx, déborde l'orifice œsophagien et masque presque l'épiglotte qui est fortement appuyée sur la langue. On ne peut voir une partie de la corde vocale droite et l'éminence aryténoïde droite qu'en attirant la tumeur en haut et à gauche. De forme globulaire, d'apparence fibreuse, la tumeur est dure au toucher, présente à sa surface des vaisseaux ramifiés de dimensions considérables, et laisse deviner par places sa nature kystique.

L'examen du larynx provoquant une dyspnée paroxystique, on fait la trachéotomie le 22 juillet 1888. Quelques jours après, la ponction du néoplasme donne issue à un liquide huileux, très albumineux et contenant d'innombrables leucocytes. Le lendemain, la tumeur ayant repris ses dimensions premières, on la vide en l'ouvrant largement, et l'on peut alors constater que la membrane d'enveloppe est implantée par une large base sur toute l'éminence aryténoïde gauche, sur l'extrémité de la bande ventriculaire et sur une partie des replis aryténoïdiens et ary-épiglotti-

Digitized by Google

ques. Elle est détachée et enlevée en plusieurs morceaux au moyen d'une anse galvano-caustique recourbée, et de longs ciseaux angulaires.

D'après l'examen microscopique fait par le Dr F. S. Johnson, la tumeur paraissait être un sarcome kystique, mais la marche heureuse de l'affection et un second examen histologique rendirent plus douteux le diagnostic déjà incertain porté sur la nature de la tumeur. Néanmoins, le sarcome pouvant exister, on agita la question de la résection partielle du larynx, opération à laquelle la malade se refusa absolument. On enleva alors par la voie buccale au moyen des pinces, des ciseaux, du galvanocautère, les derniers fragments de la tumeur. Les opérations furent répétées à des intervalles de 2 à 3 semaines, à cause des hémorrhagies.

On enleva les cartilages de Wrisberg et de Santorini, les parties supérieures des replis aryténoïdiens et ary-épiglottiques et la bande ventriculaire. Le cartilage aryténoïdien est en partie enkylosé, ce qui diminue un peu la mobilité de la corde vocale gauche. Autrement, les cordes vocales sont intactes et la voix est bonne. La canule trachéale fut enlevée au bout d'un an ; l'orifice trachéal est aujourd'hui complètement fermé. Deux ans après l'opération, il n'y a pas trace de récidive.

GOULY.

A case of intrinsic cancer of the larynx treated by thyrotomy. (Un cas de cancer intrinsèque du larynx traité par la thyrotomie), par le Dr J. DUNDAS GRANT. In *The British med. Journ.*, 28 mars 1891, p. 692.

G. B. L..., âgé de 50 ans, entre à l'hôpital au mois d'août 1890, pour une aphonie ayant débuté en décembre 1889 à la suite d'un refroidissement suivi d'enrouement. Pas d'antécédents héréditaires. Le malade est sobre, ne fume pas, n'est ni rhumatisant, ni goutteux, ni syphilitique. La déglutition et la respiration sont bonnes. Sauf des douleurs fulgurantes dans l'oreille gauche datant de quelques semaines, le malade n'a jamais souffert.

A l'examen laryngoscopique, on constate que la corde vocale gauche est tout entière remplacée par une masse nodulaire de couleur rouge pâle, qui empiète sur la bande ventriculaire, dépasse la ligne médiane, et reste mobile pendant la phonation et la respiration. La corde vocale droite est congestionnée, mais a conservé sa mobilité. La bande ventriculaire droite est épaissie, le néoplasme paraît s'étendre au-dessous de la glotte. Le 25 août on enlève un morceau de la tumeur que l'on reconnaît à l'examen histologique, être du carcinome. Le 27 août on fait la

Digitized by Google

trachéotomie puis la thyrotomie qui permet de reconnaître que la tumeur s'étend plus loin que l'examen laryngoscopique n'avait permis de le constater. Respectant l'orifice laryngo-pharyngien, on met à découvert les cartilages qui sont curettés à fond. Tout l'intérieur du larynx est énergiquement cautérisé avec une solution forte de chlorure de zinc ; après avoir insufflé de l'iodoforme, on place un drain, on ferme la plaie par 4 points de suture, et on applique un pansement iodoformé. Jusqu'au 3 septembre l'état général du malade fut tantôt bon, tantôt mauvais. Trois jours après l'opération, le drain fut retiré, et l'alimentation ordinaire substituée à l'alimentation par la voie rectale. Le 5 septembre le malade rendit en toussant un morceau de cartilage nécrosé. Le 14 septembre la plaie trachéale était complètement fermée et le malade quittait l'hôpital le 22 en très bon état. La déglutition était parfaite, la voix plus forte, les douleurs d'oreille nulles.

Le 9 mars 1891 l'état général du malade est aussi satisfaisant que possible ; la voix est plus forte, la respiration et la déglutition sont bonnes. Il n'y a pas d'ulcération dans le larynx, et jusqu'à présent (6 mois après l'opération) il ne s'est pas produit de récidive.

GOULY.

Fälle von multiplen Larynx papillomen bei Kindern. (Faits de papillomes multiples du larynx chez des enfants), par le Dr A. BORNEMANN. In *Deustch. medic. Wochenschr.*, 9 avril 1891, p. 529.

L'auteur distingue plusieurs variétés de papillomes laryngés. Il n'entend s'occuper ici que des papillomes multiples, susceptibles de se montrer sur les divers points de la cavité laryngée et remarquables par leur tendance à récidiver, en quoi ils s'écartent des autres tumeurs bénignes. Un autre caractère de ces néoplasmes, c'est leur prédilection pour le jeune âge.

B. en rapporte 4 faits.

Le premier concerne une fille de 4 ans 1/2, chez qui la dyspnée nécessita tout d'abord la trachéotomie. Ultérieurement les néoplasmes furent extraits par laryngo-fissure. La guérison fut obtenue en ce sens, que la respiration buccale fut rétablie, mais la petite malade conserva de l'aphonie et une fistule laryngée. Dans ce cas la laryngoscopie ne put être pratiquée.

Le second fait tire son plus grand intérêt de l'âge de l'enfant, un petit garçon de 14 mois.

Digitized by Google

On pratiqua également chez lui la laryngo-fissure après trachéotomie supérieure et emploi de la canule à tampon. La cavité laryngée fut débarrassée des néoplasmes au moyen de la curette et de pinces coupantes, puis tamponnée avec de la gaze iodoformée.

Après bien des péripéties et des tentatives infructueuses pour dilater le larynx de bas en haut, et rétablir la respiration par les voies naturelles, l'enfant succomba à une angine diphtéritique, 7 semaines après l'opération. On avait pu chez lui pratiquer une laryngoscopie (il est vrai, très fugace) pendant le sommel chloroformique.

L'examen du larynx *post mortem* permit de constater, d'une part de sérieux dégâts produits sur les cordes vocales par les instruments tranchants, d'autre part une récidive étendue des papillomes.

Le 3e malade, un garçon de 6 ans, présentait de l'aphonie sans troubles respiratoires. Cet enfant remarquablement intelligent et raisonnable non seulement se soumit à l'examen laryngoscopique qui révéla la présence de tumeurs papillomateuses sur les deux cordes vocales, mais supporta fort bien les manœuvres d'extraction par voie buccale faites au moyen d'une pince construite exprès pour le cas et présentant une extrémité plus recourbée et plus courte que celles destinées à l'adulte. On obtint ainsi l'éclaircissement de la voix.

Le 4e malade, un garçon de 12 ans, était également aphone, sans dyspnée. Les néoplasmes siégeaient au niveau de la commissure des cordes vocales. On commença par l'opérer par voie buccale, mais, au cours de ce traitement, il entra à l'hôpital Unabit pour se faire traiter pour une pneumonie et là on lui pratiqua la thyrotomie et la cavité laryngée fut débarrassée des néoplasmes, en partie avec des ciseaux, en partie avec des pinces coupantes et cautérisée avec le thermocautère.

Cette opération fut pratiquée le 30 octobre 1890. Le 10 novembre, l'enfant présentait déjà des signes de récidive. L'examen laryngoscopique pratiqué le 2 janvier de cette année confirma ce soupçon, montrant des tumeurs papillomateuses, non seulement au siège primitif, mais encore sur la paroi postérieure primitivement respectée. Il existait en outre des signes marqués de sténose laryngée.

On décida alors de reprendre l'extraction des tumeurs par voie buccale. Le 22 février, après une demi-douzaine de séances d'extraction, on avait obtenu la suppression du cornage, mais l'aphonie persistait.

Le malade était d'ailleurs encore en traitement au moment de la publication du fait.

On remarquera tout d'abord que, sur les 4 faits rapportés ici, il y a

Digitized by Google

3 garçons et une fille. Ceci serait conforme à l'observation générale qui établit une fréquence beaucoup plus grande de la maladie dans le sexe masculin.

L'auteur insiste, en outre, sur l'importance de l'âge : plus les enfants sont jeunes, plus la respiration est rapidement menacée, plus la maladie est difficile à reconnaître et à traiter, plus enfin la tendance à récidiver est grande. Comparant ensuite la méthode par voie buccale à la méthode chirurgicale (thyrotomie), B. donne résolument la préférence à la première. La laryngo-fissure présenterait d'après lui le désavantage d'être plus grave, d'être d'une exécution difficile (étroitesse du champ opératoire, gêne causée par l'écoulement sanguin), d'exposer à de grosses pertes de substance (notamment sur les cordes vocales), à la production ultérieure de fistules (si la réunion a quelque peu tardé à se produire), et de ne pas mettre le malade à l'abri de la récidive. Cette récidive pourrait en outre avoir lieu sur des points primitivement respectés et notamment (par une sorte d'auto-inoculation) au niveau des parties blessées par les instruments tranchants. Aussi est-il d'avis de réserver l'intervention chirurgicale pour le cas où la résistance des enfants rend les manœuvres laryngoscopiques irréalisables; et encore pense-t-il qu'en cas de danger créé par la sténose laryngée, il y aurait peut-être avantage à y parer, sur le moment, par la trachéotomie et à attendre, pour tenter l'extirpation par voie buccale, que l'enfant ait atteint l'*âge de raison*, d'autant mieux que la tendance des néoplasmes à repulluler, après extraction, paraît s'atténuer avec le temps. Quant à l'intubation, il la considère dans l'espèce comme une mauvaise pratique : dans un cas publié par Schaller, l'autopsie montra une riche végétation papillomateuse sur tous les points du conduit laryngo-trachéal en contact avec le tube.

LUC.

Cancer primitif de la trachée, par PICK. Communication à la Soc. des méd. all. de Prague. D'après le *Bull. méd.*, 22 mars 1891, p. 273.

Le nouveau cas porte à 15 le nombre de faits de ce genre que l'auteur a pu rassembler. Il s'agissait d'un homme de 57 ans, atteint d'une violente dyspnée et dont la muqueuse laryngée ne présentait qu'un peu de rougeur et de gonflement. On lui fit la trachéotomie inférieure et on dut lui placer une canule assez longue. Après avoir retiré de l'opération un bénéfice sensible, ce malade finit par mourir asphyxié.

A l'autopsie, on trouva le larynx sain. La trachée était transformée en putrilage depuis sa partie supérieure jusqu'à sa bifurcation, principalement

Digitized by Google

du côté droit ; le côté gauche était mieux respecté. Des adhérences unissaient le sommet du poumon au néoplasme ; celui-ci avait envahi l'œsophage et quelques bourgeons soulevaient déjà la muqueuse œsophagienne, qui cependant ne présentait encore aucune ulcération.

Case of malignant disease of the œsophagus, with perforations of the trachea and bronchus. Death. (Un cas d'affection maligne de l'œsophage, avec perforations de la trachée et de la bronche. Mort), par le Dr HUNTER MACKENZIE, d'Édimbourg. In *The jour. of laryng.*, février 1891, p. 51.

M. C..., voyageur de commerce, âgé de 44 ans, souffrait depuis 1889 d'une difficulté de la respiration et de la déglutition qui, d'abord intermittente et légère, était devenue assez intense pour nécessiter son entrée à l'hôpital le 1er avril 1890. Il avait eu au mois de mars une hémorrhagie abondante : il n'en a pas eu depuis. On notait à la percussion une matité légère au sommet droit ; le murmure vésiculaire était à peine moins clair à droite qu'à gauche. Le lobe droit du corps thyroïde était augmenté de volume et l'on sentait des masses dures profondément situées sur le côté droit de la trachée. A l'examen laryngoscopique, on constatait une paraysie de la corde vocale droite qui était en position cadavérique. Il fallait aux liquides dix à douze secondes pour pénétrer dans l'estomac ; l'auscultation de l'œsophage faisait manifestement reconnaître un rétrécissement à son tiers supérieur, à 6 pouces 1/2 environ en arrière des incisives.

Le malade mourut le 9 mai après avoir présenté une difficulté croissante de la déglutition ; l'impossibilité de passer la sonde œsophagienne à cause de la violente irritation qu'elle produisait, ne permit l'alimentation que par la voie rectale.

A l'autopsie, on constate, sur le côté gauche de la trachée, à partir du bord inférieur du lobe du corps thyroïde, une chaîne de masses dures, de la grosseur d'un haricot, s'étendant au delà de la bifurcation des bronches, mais sans comprimer la trachée ni la bronche. Du côté droit existaient des masses semblables, mais deux fois plus grosses, s'étendant aussi plus loin, et comprimant légèrement la bronche droite. On trouve sur la paroi postérieure de l'œsophage, au niveau du tiers inférieur de la trachée, une ulcération de 2 à 4 pouces de long, avec de nombreux pertuis qui pénétraient dans les tissus péri-œsophagiens plus profonds. A la partie correspondante de la paroi antérieure, existait une ulcération semblable communiquant avec la bronche gauche par une ouverture assez grande pour laisser passer un grain de riz et, à un pouce 1/4 au-dessus, il y en

Digitized by Google

avait une autre de 4 pouces de haut sur 3/4 de pouce de large. Les cartilages trachéaux étaient entièrement rongés, et les voies respiratoires communiquaient librement avec les voies alimentaires.

Les récurrents étaient comprimés par les masses ci-dessus décrites, et la compression était plus marquée du côté droit.

L'examen histologique montra que l'on était en présence d'un carcinome.

Remarques. — D'après le professeur Ogsten d'Aberdeen, on peut reconnaître un rétrécissement de l'œsophage en se basant sur le temps que mettent les aliments à le traverser : de 4 secondes à l'état normal, ce temps peut aller à 14 et 16 secondes dans les cas de rétrécissement.

Suivant M. Richardson, la distance des incisives à l'ouverture de l'œsophage dans le diaphragme est de 14 pouces 1/2 ; dans le cas présent, la sonde étant arrêtée à 6 pouces 1/2 a permis de déterminer exactement le siège de la maladie.

Les érosions de la trachée et de la bouche n'ayant donné lieu à aucun symptôme clinique, il a été impossible de les diagnostiquer pendant la vie.

GOULY.

Du tubage du larynx dans la diphtérie. In *Semaine médicale*, 18 mars 1891, p. 106.

M. Schwalbe rapporte à la Société de médecine berlinoise, les observations de dix enfants atteints de diphtérie, traités par le tubage du larynx. Neuf sont morts ; chez l'enfant qui a guéri le diagnostic était resté douteux.

Chez tous les malades, le passage des aliments par le tube a nécessité la substitution à l'alimentation ordinaire de la nutrition artificielle par la sonde œsophagienne.

Les avantages du tubage sont la rapidité et la simplicité de l'opération, le peu de crainte d'une infection, la conservation des voies naturelles de la respiration. Parmi les inconvénients de cette méthode il faut citer : les difficultés et les dangers du traitement post-opératoire, les difficultés de l'alimentation, la nécrose résultant de la compression (sur les 9 cas dont l'autopsie a été faite, on constata des portions nécrosées soit dans la trachée, soit dans le larynx), la nécessité de la présence presque continuelle d'un médecin, la possibilité d'accidents fâcheux subits qui, si par hasard le médecin est absent, peuvent amener à l'instant même la mort de l'enfant.

Ces inconvénients dépassent assez les avantages pour qu'à l'hôpital

Digitized by Google

de Friedrichshain la méthode du tubage ait été entièrement abandonnée.

GOULY.

Mort par asphyxie dans un cas de goitre exophtalmique. In *Semaine médicale*, 11 mars 1891, p. 91.

M. Spencer montre à la Société de pathologie de Londres, la glande thyroïde d'une jeune fille de 20 ans, chez laquelle les symptômes du goitre exophtalmique s'étaient déclarés un an avant la mort. L'asphyxie a été causée par la tuméfaction du corps thyroïde qui entourait complètement la trachée. La trachéotomie n'amena qu'un soulagement momentané.

GOULY.

Ueber Kehlkopftuberculose. (De la tuberculose laryngée), par le Dr ENG. FRAENKEL, de Hambourg. In *Deutsch. med. Wochenschr.*, 26 février 1891, p. 322.

L'auteur étudie dans ce travail le rôle pathogénique du bacille de Koch dans la production des ulcérations laryngées observées chez les tuberculeux. Ses recherches l'ont amené à considérer les ulcérations dites *lenticulaires* ou *aphteuses*, parfois rencontrées chez ces malades, comme étant de nature tuberculeuses et engendrées par le bacille en question, au même titre que les pertes de substance les plus profondes. Trois fois seulement l'auteur a observé chez des tuberculeux, en coïncidence avec des lésions nettement tuberculeuses des poumons (et, dans un cas, de la trachée), des ulcérations plates, siégeant au voisinage des apophyses vocales et n'offrant ni histologiquement, ni bactériologiquement les caractères de la tuberculose. Ces lésions auraient été identiques à celles que l'on observe chez les typhiques ; elles reconnaîtraient pour agents pathogènes la pénétration du staphylocoque et du streptocoque dans les cellules épithéliales. D'autre part, ces derniers microbes pourraient (ainsi que l'auteur a pu l'établir dans 13 cas sur 18) envahir secondairement des régions primitivement occupées par le bacille de Koch et précipiter par leur action pyogénique la fonte nécrotique des tissus ; mais ce n'est là qu'un rôle accessoire : au bacille de Koch appartient, dans la pathogénie des ulcérations tuberculeuses, le rôle initial, prédominant et parfois exclusif. Ce rôle exclusif, l'auteur l'a observé cinq fois et il s'agissait de lésions profondes, voire même d'exfoliation de tissu cartilagineux.

Quant au nombre des bacilles rencontrés dans les tissus envahis, F. n'a pas noté qu'il fût proportionnel à la gravité du processus. Il ne pense pas non plus d'ailleurs que la gravité des lésions pulmonaires s'accuse

Digitized by Google

généralement par une plus grande proportion de ces mêmes bacilles dans l'expectoration.

La dernière partie du travail de F. est consacrée à la question du mode de pénétration des bacilles dans les tissus laryngés. Sont-ils amenés dans ces derniers par la circulation, ou bien pénètrent-ils par la surface de la muqueuse? C'est cette dernière hypothèse que l'auteur croit devoir admettre au moins pour la grande majorité des cas. Il pense même que ce mécanisme est admissible en dehors de toute effraction du revêtement épithélial. Ses recherches lui ont permis d'appliquer à l'homme ce que les travaux de Cornet avaient établi pour les animaux : la possibilité de la pénétration des bacilles dans l'intervalle des cellules épithéliales. Il se pourrait même, d'après lui, que l'épithélium ne présentât aucune altération à la suite de cette pénétration, les bacilles ne faisant que le franchir pour aller s'établir et exercer leur action nocive dans les couches plus profondes où ils trouvent un meilleur terrain pour leur évolution.

Tout en reconnaissant l'efficacité de la médication locale énergique préconisée par Heryng et la possibilité d'atteindre par cette voie la guérison, F. fonde de plus grandes espérances sur la méthode de Koch appliquée au début de la maladie.

LUC.

De la thyrotomie dans le cancer du larynx, par le Dr MOURE (de Bordeaux). *Congrès de chirurgie*, 1891.

M. Moure constate que la thyrotomie dans les tumeurs volumineuses et entourées d'une zone inflammatoire ne donne que des résultats très précaires. Cette opinion résulte des résultats obtenus par les auteurs et de sa pratique personnelle (3 opérations, 3 insuccès). La thyrotomie n'empêche pas la récidive, et n'est indiquée que dans les tumeurs bien limitées, circonscrites au tiers antérieur des rubans vocaux, dans les sarcomes pédiculés sans infiltration. D'ailleurs, après l'écartement des lames thyroïdiennes, la tumeur paraît souvent plus grosse que dans l'examen laryngoscopique.

Il faut d'abord trachéotomiser, placer la canule tampon, puis faire la thyrotomie, on évite ainsi de retarder la thyrotomie, par suite de la nécrose des cartilages consécutive à la trachéotomie, ainsi qu'il est arrivé dans une observation de M. Moure.

Si le néoplasme siège sur la paroi postérieure du larynx, il faut faire l'extirpation du larynx ou se borner à une trachéotomie palliative.

Il est bien entendu que ces résultats décourageants dans le cancer ne

Digitized by Google

peuvent être comparés aux excellents résultats de la thyrotomie dans les tumeurs bénignes. D.

La lymphe de Koch dans le traitement de la tuberculose laryngée, par le Dr J. CHARAZAC. In *Revue de laryng., d'otolog.*, 15 mars 1891.

Après avoir rappelé qu'il n'existe pas une seule proposition émise par Koch qui n'ait été, dans une certaine mesure, démentie par les faits, l'auteur rapporte l'observation d'un malade atteint de laryngite tuberculeuse qui fut traité par la lymphe de Koch. Cet homme ne présentait lors de son voyage à Berlin qu'un léger gonflement de la bande ventriculaire gauche, avec un peu de congestion des cordes vocales sans ulcérations. Pendant le cours du traitement, il survint de l'œdème et de la périchondrite du cartilage aryténoïde gauche, des ulcérations des cordes vocales, de l'œdème des replis ary-épiglottiques, une congestion vive de tout le larynx, une infiltration de l'épiglotte avec un semis de granulations miliaires et en peu de temps la muqueuse laryngée était transformée en une vaste ulcération. Les troubles fonctionnels étaient très marqués et l'état général du malade bon, avant le commencement du traitement est devenu rapidement déplorable.

Les conclusions sont que la tuberculine, possédant une action irritante considérable, peut produire de nouvelles infiltrations tuberculeuses et déterminer la généralisation à tout l'organe d'une lésion jusqu'alors locale, et transformer une forme torpide en une tuberculose aiguë.

D.

Rhinosclérome primitif du larynx. Communication du Dr ZUFFINGER, à la Soc. imp. roy. des médecins de Vienne, avril 1891. D'après la *Semaine médicale*, 29 avril 1891.

Fille de 10 ans, admise en juillet 1890 dans le service du professeur Schrötter pour enrouement. On constata alors, sous la corde vocale droite, une tumeur qui envoyait un prolongement sur la corde gauche et sur la paroi postérieure, de sorte que la glotte était très rétrécie. En avril, la malade est ramenée à l'hôpital par un accroissement de sa dyspnée. La tumeur avait augmenté de volume, de sorte que la glotte laissait à peine passer un cathéter anglais, n° 15 ou 16. La marche de la maladie, l'absence d'ulcérations et de tubérosités firent exclure le diagnostic de tuberculose et de syphilis. La consistance de la tumeur et sa localisation firent rejeter le diagnostic d'enchrondrome. Le corps thyroïde était

Digitized by Google

normal. Schrötter diagnostiqua un rhino-sclérome et, de fait, un fragment extirpé de la tumeur fournit une culture pure de bacilles de rhino-sclérome.

Le siège de l'affection et l'âge de la malade constituent les deux particularités rares de ce fait.

De l'hémorrhagie consécutive à la trachéotomie, par Ad. MAAS (de Berlin). *Deutsch. Zeitschr. f. Chirurg.*, XXXI, 3-4, 1890, et *Semaine médic.* 29 avril, 1891, p. 184.

Une enfant de 4 ans est apportée à l'hôpital de Béthanie, à Berlin, pour croup avec sténose laryngée menaçante.

Trachéotomie (l'auteur ne dit pas à quelle hauteur du cou). Dyspnée supprimée. Au 6e jour, canule enlevée. La plaie bourgeonne et se rétrécit graduellement. Au 19e jour, mort par hémorrhagie foudroyante. A l'autopsie, on trouve, sur la paroi supérieure du tronc broncho-céphalique, une plaque épaissie de 6 millimètres environ; au centre, une dépression et une fissure par où passe un stylet gros comme une épingle.

M. relate une autre observation personnelle, semblable et d'autres faits dus à Körte, Florschütz, Schielte : en tout 6 cas. Il aurait pu y ajouter deux autres faits analogues publiés par Ganghofner dans le *Prag. med. Wochenchrift* (nos 16 et 17, 1889), et dont nous avons donné une analyse, l'an dernier, dans ce journal (*Arch. de laryng.*, 1890, p. 113).

Dans tous ces faits l'hémorrhagie tirait sa source d'un des gros troncs artériels ou veineux de la base du cou ulcéré par une extension du processus diphtéritique ou consécutivement à la pression du bout inférieur de la canule.

L'auteur cite d'autres faits (11 en tout, dont 2 personnels) où le sang versé à flots par la plaie trachéale, venait en réalité du poumon et où l'on ne put découvrir de lésions vasculaires. L'hémorrhagie est, dans cette seconde catégorie de faits, aussi brusque et abondante que dans la première, mais la mort n'est pas ici une terminaison constante et l'hémorrhagie, après s'être répétée plusieurs fois, peut cesser et le malade guérir. Cette heureuse terminaison eut lieu 4 fois. Les 7 autres cas furent immédiatement mortels. A l'autopsie on constate des lésions bronchopneumoniques; souvent on ne trouve rien et l'obscurité règne encore sur la pathogénie d'un accident auquel sa gravité assigne une place importante parmi les complications de la trachéotomie.

LUC.

Digitized by Google

III. — BOUCHE ET PHARYNX

Pyorrhœa of the Antrum. (Suppuration de l'antre d'Highmore), par le Dr A. FRIEDRICHS. In *New-Orleans Med. and Surg. Journal*, p. 683.

Consulté par une domestique pour des douleurs datant de longtemps, localisées à la région frontale, et accompagnées de l'écoulement par le nez d'un liquide fétide, le Dr Friedrichs examine les dents de la malade, et, en trouvant plusieurs dans un état de carie avancée, il les extrait, et s'aperçoit que leur avulsion est accompagnée d'un abondant écoulement de pus. Un stylet enfoncé au niveau de la racine de la seconde petite molaire pénétrait dans l'antre d'Highmore et faisait voir qu'on était en présence d'un cas de suppuration de cette cavité. Tous les symptômes disparurent après l'agrandissement de l'ouverture laissée par la molaire extraite, et après trois injections d'une solution de bichlorure de mercure à 2/1000.

Le Dr Friedrichs fait suivre cette observation des réflexions suivantes :

La cause la plus commune de suppuration de l'antre d'Highmore est le mauvais état des dents surtout des première et seconde grosses molaires dont les racines font saillie dans le plancher de l'antre, et qui, lorsqu'elles sont cariées, ou qu'il existe des abcès au niveau de leurs alvéoles ou de leurs racines peuvent par propagation et extension du mal produire la suppuration de l'antre.

Quelquefois très simple, le diagnostic est quelquefois fort obscur. Le malade souffre peu en général, quoique dans certains cas il existe une douleur profonde s'étendant au front et à la face et ne disparaissant qu'avec la formation du pus. Quand le pus se fait jour par le nez, ou que tombant dans la gorge pendant le sommeil il provoque des nausées et des vomissements, il peut arriver que le malade soit soigné pour de l'ozène accompagné de dyspepsie rebelle, et que l'on ne reconnaisse le véritable siège de la maladie que le jour où l'avulsion d'une dent cariée donnera issue à un flot de pus. Aussi, dans tous les cas d'écoulement purulent par le nez, faut-il examiner soigneusement les dents, les extraire quand elles sont mauvaises ou qu'on provoque une vive douleur en les frappant légèrement, puis, s'il y a lieu, ponctionner l'antre d'Highmore et y faire des lavages antiseptiques.

GOULY.

Digitized by Google

Contribution à l'étude des manifestations de la syphilis sur les tonsilles pharyngée et préépiglottique (3e et 4e amygdales), par les Drs E. J. Moure et V. Raulin. In *Revue de laryngologie et d'otologie*, 15 mars, 1er avril 1891.

Dans ce travail les auteurs nous montrent l'influence de la syphilis sur le tissu adénoïde de la cavité naso-pharyngienne et sur celui de la base de la langue, surtout pendant la période secondaire.

Ces éléments lymphoïdes peuvent réagir tous sous l'influence de la syphilis qui se manifeste sur eux de deux manières : soit en déterminant l'inflammation et l'hypertrophie de ces follicules clos isolés ou agminés, soit en produisant le même processus avec l'existence de plaques muqueuses. A la période tertiaire, ce tissu adénoïde peut être le siège d'une infiltration gommeuse, origine d'ulcérations.

Cette hypertrophie de la 3e et la 4e amygdale se combine avec l'hypertrophie des amygdales palatines signalée par tous les syphiligraphes pendant la période secondaire de la syphilis.

L'adolescence, l'abus du tabac, de l'alcool, de l'usage de la parole y prédisposent. Les symptômes fonctionnels varient selon la localisation de l'inflammation à la base de la langue ou dans la cavité naso-pharyngienne.

Si la lésion siège à la base de la langue, les symptômes fonctionnels consistent en sensation de tuméfaction, douleurs irradiées à l'oreille. Tout le tissu adénoïde de la base de la langue peut être en cause : on constate alors une série de mamelons gris rouge, séparés par des sillons portant souvent à leur sommet des plaques muqueuses.

Si la lésion se limite à un groupe de follicules, il existe une masse compacte avec quelques bosselures, surmontées par quelques plaques muqueuses : c'est un néoplasme unique ; il y a folliculite et périfolliculite d'emblée.

Les mêmes altérations s'observent sur l'amygdale de Luschka et les follicules autour de la fossette de Rosenmüller et de l'orifice tubaire, sur ceux de la face postérieure du voile palatin, sur ceux des faces postéro-latérales du pharynx.

Indépendammnent des signes du catarrhe naso-pharyngien et du catarrhe tubaire, la rhinoscopie fait constater des mamelons gris rougeâtres surmontés de plaques muqueuses.

A la période tertiaire, il existe des gommes de la glande de Luschka, des follicules du voile palatin, de la base de la langue.

Le diagnostic est facilité par l'existence des accidents syphilitiques concomitants.

Digitized by Google

Le pronostic est bénin.

Le traitement local consistera en badigeonnages ou attouchements avec les solutions de Mand ou de Ruault modifiées.

Contre l'amygdalite préépiglottique secondaire invétérée, cautérisation au galvano-cautère. Raclage avec le couteau de Gottstein ou cautérisation de l'amygdale de Luschka. Raclage avec la curette de Moure des végétations de la fossette de Rosenmüller et du bourrelet postérieur de l'orifice tubaire.

Les auteurs concluent que les accidents auriculaires syphilitiques sont le plus souvent dus aux lésions des follicules du naso-pharynx.

D.

Quatre observations de chancre syphilitique de l'amygdale, par le Dr CHARLES SZADEK, de Kieff (Russie). In *Revue de laryngologie et d'otologie*, 1er avril 1891.

L'auteur a observé quatre cas de chancres syphilitiques de l'amygdale, dans lesquels la date précise de l'infection a fait défaut, sans qu'il ait été possible de découvrir le mode de l'infection. Dans 3 de ces cas, le diagnostic était facilité par la netteté des caractères physiques de la lésion initiale. Les points saillants de cet article sont, que les sujets de ces observations sont des hommes et que c'est toujours l'amygdale droite qui a été infectée. Cet organe, siège du chancre, a continué à présenter, dans trois cas, les signes d'une induration bien nette ; trois fois sur quatre, les accidents secondaires et une éruption de macules et de papules ont apparu en temps ordinaire.

Quant au mode d'infection, l'auteur croit qu'il n'y a pas eu contact direct, mais plutôt infection de l'amygdale par la salive contaminée. D.

Interesting aural cases. (Cas intéressants d'otologie), par le Dr S. G. DABNEY, de Louisville. In *The Med. News*, 28 février 1891, p. 229.

Fracture de la portion tympanique du temporal. — A. B..., âgé de 12 ans, en glissant sur une rampe, tombe sur l'épaule gauche et sa tête heurte fortement contre le plancher ; il perd connaissance pendant deux heures, et, pendant un jour et demi, il y a un écoulement de sang intermittent par l'oreille gauche. Deux jours après, sa démarche était incertaine, la vision du côté gauche était affaiblie, et la surdité du même côté était presque absolue. La montre de l'auteur, qui s'entend d'ordinaire à 40 pouces, n'était perçue qu'appliquée sur l'oreille ; le diapason s'entendait

Digitized by Google

mieux par les os que par l'air ; le tympan était très rouge. On conclut d'après ces symptômes à une fracture du temporal, et les signes modérés d'inflammation laissent espérer une amélioration dans l'audition et la disparition des symptômes oculaires. Le pronostic fut exact, car, dix jours après, la vision était normale, la démarche naturelle, et la montre s'entendait à plus de 2 pouces. On pouvait voir, à ce moment, à la partie antérieure et supérieure du tympan, une ligne qui indiquait probablement le siège d'une rupture.

Un cas de maladie de Ménière. — M. B..., âgé de 50 ans, alcoolique, devient subitement sourd de l'oreille droite, et ressent en même temps de violents bourdonnements d'oreille accompagnés d'un vertige intense : quelques heures après, surviennent des vomissements; le lendemain il ne restait plus que le vertige qui disparut dix jours plus tard pour ne laisser subsister que la surdité. La montre ne s'entendait pas, même appliquée sur l'oreille ; le diapason ne s'entendait ni par les os ni par l'air. Malgré les dénégations du malade, au point de vue de la syphilis, il fut soumis à un traitement spécifique, mais sans succès. La surdité persiste, et les bourdonnements d'oreille, tout en ayant diminué, n'ont pas cessé.

Restauration de la membrane du tympan et guérison d'une otite suppurée persistant depuis dix ans.— M.W..., âgé de 15 ans, vient consulter le 1er septembre pour un écoulement d'oreille incessant dont il est atteint depuis son enfance, et qui s'accompagne de temps à autre de violentes douleurs. La montre ne s'entend qu'appliquée sur l'oreille. Il existe dans le conduit auditif plusieurs polypes qui remplissent complètement sa partie profonde; on les enlève, le 3 septembre, après anesthésie chloroformique. La membrane du tympan était réduite à un anneau à bords étroits ; à sa partie antérieure existait un polype qui fut enlevé avec une aiguille. Les points d'implantation des polypes furent cautérisés au nitrate d'argent, et l'on fit dans l'oreille des lavages avec une solution de bichlorure de mercure (1/3000) suivis d'insufflations d'acide borique en poudre. La suppuration diminua très rapidement et finit par disparaître sous l'influence du traitement ; la membrane du tympan se restaura très vite, et le 10 octobre il existait un tympan complet sans trace de perforation. La montre s'entendait à 8 pouces.

GOULY.

Digitized by Google

Die hypertrophie der Zungentonsille und ihre Behandlung. (L'hypertrophie de la tonsille linguale et son traitement), par le Dr M. SCHŒDE, assistant de la clinique du Dr P. Michelson à Kœnigsberg. In *Berl. Klin. Wochenschr.*, 30 mars 1891, p. 325.

Dans les quatre observations rapportées par l'auteur, il s'agissait de femmes dont deux avaient dépassé la période moyenne de la vie. Chez toutes, le symptôme subjectif prédominant était la sensation d'un corps étranger dans la gorge. Ce symptôme disparut définitivement à la suite de l'ablation du tissu hypertrophié. Chez la malade de l'observation IV, chanteuse de profession, l'opération détermina en outre la suppression de quelques troubles phonatoires.

Au point de vue anatomique, l'auteur considère l'affection comme une hypertrophie intéressant le plus souvent toute l'étendue de la tonsille linguale, et portant sur la totalité de ses éléments. Dans l'observation III, cette hypertrophie coexistait avec un catarrhe atrophique nasal et rétro-nasal.

L'auteur pense qu'un bon nombre de faits autrefois rangés sous le titre *boule hystérique* et exclusivement attribués à la névrose en question pourraient trouver leur explication anatomique dans l'hypertrophie de la tonsille linguale ou dans des lésions de nature différente occupant des régions voisines. Il cite par exemple deux femmes (obs. V et VI) chez lesquelles la sensation de corps étranger dans la gorge était occasionnée par un catarrhe rétro-nasal et disparut à la suite d'un traitement local approprié.

Pour l'ablation de la tonsille hypertrophiée, S. donne la préférence à l'anse galvano-caustique, après badigeonnage de la région avec une solution de cocaïne à 20/100. Dans le cas où la tumeur est mal pédiculée, il recommande de faire passer le courant, avant de commencer toute constriction, afin de déterminer dès le début la formation d'un sillon qui empêche l'anse de glisser. Il repousse l'emploi des agents médicamenteux modificateurs (solution de Lugol, etc...) dont les effets sont purement passagers, ainsi que les applications des caustiques chimiques dont l'action est difficile à circonscrire.

Il n'a jamais observé de reformation du tissu hypertrophié.

Dans un cas, la persistance des sensations de corps étrangers trouva son explication dans une nodosité cicatricielle saillante dont le contact avec l'épiglotte était une source permanente d'irritation. La destruction ultérieure de ce nodule amena un soulagement complet et définitif.

LUC.

Digitized by Google

Sur un cas de pustules de la gorge, du pharynx, du nez et du larynx, par le Dr AUDUBERT (de Luchon). In *Revue de laryngologie, d'otologie,* 15 avril 1891.

Le sujet de cette observation est une femme de 52 ans, sans aucun antécédent, qui présenta, d'octobre 1890 à février 1891, des pustules évoluant successivement dans les fosses nasales, le larynx, sur la corde vocale gauche et la face interne de l'aryténoïde du même côté, au niveau du frein de la langue, et à l'union du pilier antérieur gauche et de la muqueuse buccale. Ces phlyctènes très rapidement rompues donnaient lieu à des ulcérations superficielles à bords légèrement tranchants et blanchâtres, à fond rouge, de forme circulaire, présentant un diamètre d'un demi-centimètre environ.

Troubles fonctionnels très peu marqués. La malade présenta en même temps une pustule d'ecthyma sur le pouce.

L'auteur n'hésite pas à faire de ces poussées pustuleuses un processus infectieux spécial favorisé chez cette malade par l'affaiblissement de l'organisme.

Un cas d'angine gangreneuse primitive, par le Dr Ch. LUZET, ancien interne des hôpitaux. In *France médicale,* 10 avril 1891.

Il s'agit d'un jeune homme de 19 ans, arrivé par les privations et le surmenage à l'état de misère physiologique, qui présenta sur l'amygdale droite une eschare gangreneuse, d'abord de la largeur d'une pièce de 2 francs et qui envahit par la suite l'amygdale tout entière. Il n'y a pas eu de traces de pseudo-membranes dans l'arrière-gorge. Ganglions sous-maxillaires engorgés et douloureux. Cachexie ; température entre 40° et 39°,5 ; ganglions axillaires et inguinaux tuméfiés.

Éruption purpurique généralisée, prédominant aux membres inférieurs.

La durée de la maladie a été de 27 jours.

A l'autopsie, on constate une eschare ayant 5 cent. de haut sur 4 d'avant en arrière, elle s'étendait, en bas jusqu'au niveau de l'os hyoïde, en haut jusqu'à la luette, empiétant sur son bord droit.

L'examen bactériologique n'a pas encore été fait.

L'auteur conclut que le diagnostic d'angine gangreneuse primitive, suffisamment justifié par la dégradation organique, était seul admissible,

Digitized by Google

Zur acuten infectiösen Phlegmone des Pharynx. (Du phlegmon aigu infectieux du pharynx), par le Dr JOSEPH SAMTER, de Posen. In *Berl. Klin. Wochenschr.*, 4 mai 1891, p. 441.

S. rapporte l'observation d'un homme de 38 ans, sujet à des affections catarrhales pharyngo laryngées, mais jouissant, à cela près, d'une bonne santé habituelle, qui fut pris d'une angine aiguë, sans dépôt couenneux, à la suite de l'ingestion de saucisses qui furent mal digérées. L'angine était surtout caractérisée objectivement par une rougeur intense. Fièvre violente, insomnie, délire, troubles gastriques. Le lendemain, apparition, à la face, d'une rougeur érysipélateuse. Le surlendemain, en même temps que pâlit la rougeur pharyngée, l'érysipèle envahit toute la tête, d'autre part, teinte ictérique des téguments, urines foncées, foie augmenté de volume et douloureux, ainsi que l'estomac, à la pression. Le jour suivant, apparition d'un phlegmon dans la profondeur du mollet droit. Ce phlegmon, ultérieurement ouvert, donne issue à du pus fétide.

Mort, le 7e jour de la maladie.

Autopsie non accordée.

Dans les réflexions dont il fait suivre la relation de ce fait, l'auteur insiste sur les troubles digestifs qui parurent être ici le point de départ des accidents. Il rappelle que la même particularité figure dans les faits de Chiari et de Senator; que dans celui de Landgraf les accidents avaient suivi une érosion faite à la gorge par un os de côtelette. Il est amené par ces considérations à rapporter le développement de ces angines infectieuses à des éléments putrides contenus dans certains aliments (saucisses, os de côtelettes) et qui pénètrent dans la circulation à la faveur d'une solution de continuité des voies digestives supérieures.

LUC.

Ueber die von den Diphtherienbacillen erzeugten Toxalbumine. (Des toxalbumines produites par les bacilles de la diphtérie), par A. WASSERMANN et B. PROSKAUER. In *Deutsch. med. Wochenschr.*, 1891, n° 17.

W. et P. étudient dans leur travail un certain nombre de points intéressants, relatifs à l'histoire des substances toxiques signalées pour la première fois par Roux et Yersin, puis par Löffler, Brieger et C. Fränkel dans les bouillons de culture des bacilles de la diphtérie.

D'abord ils ont repris le procédé suivi par Brieger et C. Fränkel pour isoler le poison spécifique de la diphtérie. Ce procédé consiste, une fois le

Digitized by Google

bouillon de culture stérilisé par un séjour de 2 jours à l'étuve, à réduire le liquide au tiers, dans le vide et à le laisser, pendant 24 heures, en contact avec une quantité 8 ou 10 fois plus considérable d'alcool absolu, acidifié avec de l'acide acétique. Le précipité obtenu est séparé par filtration, puis plusieurs fois repris par l'eau et de nouveau précipité par l'alcool jusqu'à clarification complète de l'eau. Le précipité est enfin dialysé pendant 3 nycthémères puis réobtenu par l'alcool et séché dans le vide.

Or, au cours de ces manipulations, les deux auteurs furent frappés de la particularité suivante : le dépôt obtenu était-il laissé en contact avec l'alcool pendant 1 ou 2 jours, dans une éprouvette imparfaitement bouchée, ils constataient qu'il avait été sensiblement réduit de volume et, s'ils venaient alors à filtrer le liquide, ils obtenaient dans ce dernier, par addition d'alcool absolu, un nouveau précipité se distinguant nettement du premier par son aspect. Cette constatation amena les auteurs à admettre la présence, dans les bouillons de culture diphtéritique, de deux substances albuminoïdes, l'une précipitable par l'alcool absolu, la première se présentant sous forme d'une fine poudre blanche, la seconde sous l'aspect d'une masse à gros grains, jaunâtre on brunâtre. Or de ces deux produits, le premier seul posséderait des propriétés toxiques à l'égard des animaux.

Injecté à des lapins adultes, à la dose de 10 milligr., il les tuait au bout de 3 ou 4 jours; cinq milligr. amenaient la mort des animaux au bout de 2 semaines environ; enfin 3 lapins qui avaient reçu 3 milligr. du même poison ne succombèrent qu'après plus de 2 mois. Tous ces délais étaient d'ailleurs sensiblement variables et il fut impossible aux deux auteurs d'établir nettement une dose minima, ce qu'ils attribuent d'une part à la facilité avec laquelle la substance toxique se décompose et au fait que des albuminoses inoffensives peuvent être entraînées dans le précipité toxique par les agents chimiques employés, en sorte que l'isolement de ce dernier ne serait pas encore complètement réalisé.

Les lésions constatées à l'autopsie des animaux consistent en dégénérescence du foie, gonflement des capsules surrénales, néphrite, épanchement dans les séreuses.

Dans une seconde série de recherches, les auteurs se sont efforcés de retirer des organes des animaux artificiellement intoxiqués des produits semblables à ceux qu'ils avaient réussi à extraire des bouillons de culture. A la suite de manipulations chimiques assez longues, pour le détail desquelles nous renvoyons le lecteur au travail original, ils purent obtenir non deux substances distinctes comme dans leurs recherches antérieures

Digitized by Google

sur les bouillons de culture, mais une fine poudre blanche, amorphe, en très faible proportion. En raison de cette faible proportion, la substance en question ne put être analysée chimiquement, mais les auteurs constatèrent qu'elle se comportait comme l'albumine à l'égard de l'eau, de l'alcool, du ferro-cyanure de potassium et de l'acide acétique. Son pouvoir toxique se montra supérieur à celui de la toxalbumine précédemment étudiée : moins d'un milligramme suffisait en effet pour tuer les animaux en expérience.

On nota en outre comme dans les cas précédents, un rapport entre la dose et l'intensité de la toxicité, d'autre part un intervalle toujours assez considérable entre l'injection de poison et la mort ; enfin, dernière analogie : grande variété dans les effets toxiques et impossibilité de fixer une dose minima précise. Comme lésions, on constata, à l'autopsie des animaux, outre un amaigrissement considérable, des épanchements dans les séreuses, la dégénérescence graisseuse du foie, un gonflement trouble des reins dont la substance corticale ne pouvait être distingnée de la substance médullaire. Les auteurs insistent en outre sur l'absence, ici comme dans les autopsies précédentes, de certaines lésions : infiltrats hémorrhagiques et productions pseudo-membraneuses, qui n'ont pu être provoquées chez les animaux qu'après inoculation des bacilles eux-mêmes et non après la simple injection des agents toxiques sécrétés par eux.

Les auteurs allemands ont enfin abordé dans leurs recherches, mais sans succès d'ailleurs, le difficile problème de l'immunité par vaccination. Ils utilisèrent dans ce but tant les deux substances retirées par eux des cultures artificielles, que le produit toxique extrait des organes des animaux morts intoxiqués. Leur façon d'opérer consistait à injecter aux animaux une dose de la substance proportionnée à son degré (variable, comme nous l'avons dit) de toxicité. Pour ce faire, ils procédaient par tâtonnement ; ainsi, avaient-ils noté, par exemple qu'une dose de 3 milligr., 5 tuait un lapin en 4 ou 6 semaines, ils en injectaient à d'autres lapins des doses variant entre 0 milligr. 2, 0,3 ; 0,4 ; 0,5. Or les animaux ainsi traités ne se montrèrent pas ultérieurement plus réfractaires que les autres à l'égard de doses toxiques.

LUC.

Digitized by Google

IV. — OREILLES

A contribution to the study of the complications of acute otitis media. (Contribution à l'étude des complications de l'otite moyenne aiguë), par le Dr H. V. WURDEMANN, de Milwaukee. In *Med. News*, 14 mars 1891, p. 291.

A. M..., peintre, âgé de 50 ans, vient consulter l'auteur pour une otite moyenne aiguë suppurée du côté gauche, accompagnée de troubles visuels, consécutive à une forte attaque d'influenza. Les jours suivants plusieurs épistaxis abondantes, des frissons, de la fièvre, une céphalalgie intense font craindre une inflammation du sinus caverneux ; ces symptômes disparaissent en peu de jours sous l'influence d'un traitement antiphlogistique énergique. Une semaine plus tard, pour combattre l'inflammation du conduit auditif externe il fallut recourir à des incisions et à l'application de sangsues. Au commencement de la troisième semaine, on trouve dans le pus rendu par l'oreille un séquestre de 7 millim. de long sur 3 millim. de large dont il est impossible de préciser la provenance. Malgré la diminution de l'écoulement, la surdité et les bourdonnements d'oreille allaient en augmentant. La 4e semaine, l'ablation au moyen de la pince d'un second séquestre est suivie de la cessation de l'écoulement. Un mois après, nouvel écoulement qu'un traitement antiseptique fait cesser en quelques jours. Deux mois plus tard le malade vient consulter de nouveau pour une céphalalgie persistante et un vertige intense. En quittant le cabinet du Dr Würdemann, sa démarche incertaine, ses chutes fréquentes le font arrêter comme ivrogne par un agent de police *intelligent* et ce n'est que quelques heures après que l'on reconnaît son état et qu'il peut regagner son domicile tant bien que mal. Ces symptômes attribués à une méningite disparurent après une convalescence pénible. Aujourd'hui (9 mois après le début de la maladie) la surdité est absolue, les bourdonnements d'oreille ont disparu mais le vertige est le même. L'écoulement n'a pas reparu depuis 6 mois : depuis 4 mois, le tympan est restauré. Quand il marche, le malade ne peut éviter une chute du côté gauche qu'au prix des plus grands efforts, à chaque pas.

GOULY

Stimmgabel und Stimmgabelversuche. (Du diapason et des épreuves avec le diapason), par le professeur KIESSELBACH. In *Monatsschrift für Ohrenheilkunde*, janvier 1891, p. 1.

L'auteur étudie dans ce travail un certain nombre de particularités

Digitized by Google

physiques présentées par cet instrument et aussi tous les éléments susceptibles de modifier le résultat des épreuves cliniques où on le fait intervenir.

On sait par exemple que, pour assurer la pureté du son fondamental produit par la vibration de l'instrument, on a l'habitude d'y adapter, soit de petits écrous pouvant être vissés en un point quelconque de chacune de ses branches, soit un manchon de caoutchouc, etc... Or, en chargeant ainsi les branches de l'appareil, on détermine dans son fonctionnement d'autres modifications que celle que l'on se propose d'obtenir en étouffant les sons supplémentaires. Tout d'abord la tonalité est changée; l'application d'écrous à l'extrémité des tiges entraîne la production d'un son plus grave ; ce son s'élève si l'on rapproche les écrous de la base et quand ceux-ci ont été complètement reculés à la naissance des tiges, l'instrument rend le même son que s'il était libre d'écrous.

L'annexion de poids aux branches du diapason exerce une remarquable influence sur la durée de la perception de ses vibrations transmises à notre ouïe par l'air : ainsi un diapason perçu pendant 120 secondes lorsqu'il est libre d'écrous, est entendu plus longtemps (160 secondes) s'il est modérément chargé (écrous de 70 grammes) ; moins longtemps au contraire si l'on emploie des écrous d'un poids plus considérable (60 secondes avec des écrous de 140 gr., 10 secondes avec des écrous de 280 gr.).

La façon dont le diapason est tenu près de l'oreille, dans l'épreuve de l'audition par transmission aérienne, a une grande influence sur l'intensité et la durée de la perception : ainsi l'instrument est plus fortement est plus longtemps perçu lorsque l'on tourne vers l'oreille la surface large des branches que quand on en présente le bord ; d'autre part, si l'on approche de l'oreille un diapason garni d'écrous, c'est au niveau de ces derniers que les vibrations sont perçues avec le plus d'intensité.

Dans l'épreuve de l'audition du diapason par l'air, ce sont les vibrations latérales qui impressionnent l'appareil auditif ; dans l'épreuve par les os, ce sont les vibrations longitudinales. Or l'annexion de poids aux branches de l'instrument a pour effet d'augmenter l'intensité et la durée des vibrations longitudinales comparativement aux transversales. On conçoit l'importance du fait au point de vue de l'épreuve de Rinne. Supposons cette épreuve positive. Désignons par L. T. la durée totale de la perception par l'air, par L. O. la durée de la perception par l'os, par L. S, la durée supplémentaire de la perception par l'air survivant à la perception par l'os. Ceci posé, l'auteur arrive aux résultats suivants :

Digitized by Google

Diapason moyen, donnant la note si.

Sans poids : LT = 120 sec. LO = 40. LS = 80.
Avec poids de 70 gr. : LT = 160 LO = 60 LS = 100.
— 140 gr. : LT = 60 LO = 30 LS = 30.
— 280 gr. : LT = 10 LO = 7 LS = 3.

D'où il résulte qu'au fur et à mesure que le diapason est plus chargé la durée de la perception par l'air prédomine de moins en moins sur la perception par l'os.

L'auteur passe ensuite à l'étude des modifications apportées dans les résultats de l'épreuve du diapason par les variations de pression aérienne intra-tympanique. Quand cette pression est accrue par le Valsalva par exemple, la perception par l'air est affaiblie ; les sons graves peuvent même cesser d'être entendus. Dans les mêmes conditions au contraire la perception osseuse est renforcée.

L'auteur attribue la persistance ou le renforcement des transmissions sonores par l'os, dans ces circonstances, au fait, que le déplacement de la membrane tympanique au dehors a pour conséquence de laisser à l'enclume et à l'étrier la liberté de leurs mouvements.

Si l'air est raréfié dans la caisse par aspiration, on obtient la suppression de la perception des sons graves par l'air et une légère diminution de la durée de la perception osseuse. Quant à l'occlusion du conduit auditif par le doigt, ses effets sur la transmission osseuse sont différents suivant qu'elle est produite par une pression modérée du doigt ou que le doigt préalablement mouillé est au contraire introduit avec force dans le conduit. Dans le premier cas, il y a renforcement de cette transmission, dans le second cas au contraire elle peut être abolie par le fait de la pression consécutive sur la fenêtre ovale. Dans ces conditions la vibration de l'instrument peut même être perçue par l'oreille opposée. Ce phénomène se produit plus difficilement si le diapason est chargé de poids ou si l'oreille est le siège d'un catarrhe.

A propos de l'épreuve de Weber, l'auteur signale quelques particularités non encore expliquées, mais utiles à connaître pour éviter des erreurs diagnostiques : on peut par exemple observer la double perception croisée, c'est-à-dire que le diapason appliqué successivement sur chacun des deux côtés de la tête est perçu du côté opposé. D'autre part, en cas d'affaiblissement de l'ouïe unilatérale ou prédominant d'un côté, il arrive, après occlusion de la meilleure oreille, que le diapason appliqué au vertex est perçu par l'oreille malade ou la plus malade et

Digitized by Google

que la perception par l'air de ce côté se fasse avec plus d'intensité et une plus longue durée qu'auparavant.

Pour ce qui a trait à l'épreuve de Rinne, il sera facile de comprendre d'après ce qui a été dit plus haut qu'elle puisse être positive avec un diapason non chargé et négative avec un diapason fortement chargé. L'auteur signale en outre le rôle perturbateur que peut jouer, dans cette expérience, l'oreille du côté opposé, quand sa perception osseuse égale ou excède en durée la perception aérienne de l'oreille en expérience. Cette dernière peut donner alors un Rinne négatif alors qu'*isolément* elle donnerait un résultat positif. Le fait sera à soupçonner si l'épreuve de Weber a préalablement établi que le diapason était perçu exclusivement ou d'une façon prédominante du côté opposé.

K. pense enfin que la simple différence de tonalité entre deux diapasons d'ailleurs parfaitement semblables peut entraîner des différences dans le résultat de l'épreuve de Rinne.

LUC.

Ueber die Beziehungen der Mikrooganismen zur den Mittelohrerkrankungen und deren Complicationen. (Du rôle des micro-organismes dans les affections de l'oreille moyenne et leurs complications), par le professeur MOOS, de Heidelberg. In *Deustch. medic. Wochenschr.*, 1891, nos 11 et 12.

Si l'on fait abstraction du bacille de Koch qui joue un rôle à part dans les otites tuberculeuses, il est 3 espèces de micro-organismes que l'on rencontre avec une prédominance tout à fait marquée dans les otites moyennes accompagnées de sécrétions, purulentes ou simplement catarrhales, aiguës ou chroniques; ce sont : le streptocoque, le staphylocoque, avec ses différentes variétés, enfin le pneumo-diplocoque de Fraenkel-Weichselbaum. Ce dernier a été rencontré par l'auteur dans 3 cas chroniques, contrairement aux allégations de Gradenigo et Kanthack qui le considèrent comme exclusivement lié aux formes aiguës.

La fréquence de la constatation de l'une de ces espèces dans les sécrétions de l'oreille comparativement aux autres paraît varier suivant le lieu où les recherches sont faites. En cas de formes mixtes, où le pneumo-diplocoque coexiste avec le streptocoque, le staphylocoque ou les deux réunis, M. pense avec Kanthack que le rôle du premier est le plus souvent accessoire. Il rappelle en effet que cet auteur, sur 31 cas, n'a trouvé que trois fois le pneumo-diplocoque à l'état de pureté.

M. étudie ensuite les modes d'invasion des microbes dans l'oreille moyenne. Il en indique 4.

Digitized by Google

1° *Otite moyenne suppurée hématogène.* — M. désigne sous ce terme l'otite moyenne suppurée congénitale qu'il considère comme parfaitement admissible, à côté des faits connus de maladies infectieuses développées congénitalement (variole, malaria, typhus, pneumonie). Il en signale un fait rapporté par Trantmann et concernant un malade atteint d'endocardite végétante.

2° *Pénétration par la trompe d'Eustache.* — Elle peut se faire directement par la cavité de ce conduit. Ici M. rappelle les beaux travaux de Netter établissant la présence fréquente à l'état normal du streptocoque, du staphylocoque et du pneumocoque dans la cavité buccale et dans les cavités (y compris la caisse et la trompe) qui sont en communication avec elle et la fréquence 4 fois plus considérable du dernier de ces microbes dans ces cavités chez les sujets ayant eu précédemment une pneumonie que chez ceux qui n'ont jamais contracté cette affection.

L'invasion par la trompe pourrait en outre s'opérer indirectement par les fentes lymphatiques du tissu conjonctif péri-tubaire à travers lesquelles les micro-organismes cheminaient pour déboucher finalement dans les culs-de-sac glandulaires et leurs conduits excréteurs.

3° *Pénétration par la membrane tympanique.* — L'invasion bactérienne peut se produire par une perforation de la membrane, causée par une suppuration antérieure de la caisse, éteinte ou non. Dans le premier cas il y a réveil, dans le second, exacerbation de l'inflammation suppurative. Par ce mécanisme on verrait, suivant M., des suppurations primitivement causées et entretenues par le staphylocoque prendre une acuité nouvelle, du fait de l'adjonction du streptocoque au microbe préexistant.

Mais la perforation antérieure de la membrane n'est pas la condition sine quâ non de ce mode de pénétration. Chez un homme opéré de névrotomie sus-orbitaire, M. a vu un érysipèle envahir le conduit auditif, déterminer la perforation du quadrant antéro-supérieur du tympan et déterminer une carie de la paroi supérieure de la caisse. Le malade ayant succombé à des accidents de pyélo-néphrite, l'autopsie révéla une énorme quantité de streptocoques dans les cellules épidermiques du conduit auditif, dans le pus de la caisse et dans les anfractuosités de la portion cariée de l'os.

4° *Pénétration de la cavité crânienne dans la caisse.* — Elle s'opère par la fissure pétro-squameuse, à la faveur du prolongement de la dure-mère qui s'engage dans cette solution de continuité de l'os. Le

Digitized by Google

fait a été établi par Klebs pour la méningite cérébro-spinale épidémique. L'auteur l'a constaté dans un cas de méningite ordinaire. Il manque malheureusement à ces observations cliniques le contrôle de la bactériologie. M. suppose qu'en pareil cas l'on constaterait dans le pus de la caisse d'autres espèces microbiennes que celles précédemment mentionnées et notamment le méningocoque.

M. étudie ensuite les différentes lésions susceptibles d'être provoquées par les micro-organismes dans les cavités de l'oreille moyenne.

Lorsque l'invasion se produit par la cavité de la trompe, les microbes étant en nombre relativement peu considérable ne pourraient donner lieu à des accidents suppuratifs et occasionneraient alors ces accumulations de liquide muqueux citrin se produisant sans réaction, mais pouvant s'éterniser pendant des mois, susceptibles en revanche de se résorber par le simple effet de douches d'air répétées, à moins que ces dernières (Walle, Killian) n'aient pour effet, par suite de l'introduction de nouveaux microbes, d'imprimer à l'affection une acuité qu'elle ne possédait pas auparavant et de lui donner le caractère suppuratif.

Dans une deuxième catégorie de faits (rougeole, scarlatine, diphtérie) nous voyons les microbes amenés dans la caisse par les vaisseaux sanguins provoquer l'infiltration de la muqueuse par une multitude de cellules migratrices polymorphes. Cette membrane peut alors tripler d'épaisseur, puis éprouve des transformations régressives sans suppuration.

La suppuration représente une 3e variété de lésions. Elle se montre ici à tous les degrés, depuis la formation d'un petit foyer purulent sans perforation tympanique jusqu'à ces faits terribles de fonte purulente générale et rapide de la chaîne des osselets (*panotitis*) tout particulièrement observés dans le cours de la scarlatine et de la diphtérie et dans lesquels le streptocoque jouerait d'après M. un rôle prédominant, sinon exclusif

L'auteur cherche plus loin à déterminer la part attribuable aux micro-organismes dans la pathogénie des diverses complications de l'oreille et il envisage successivement sous ce rapport les otites aiguës et les otites chroniques.

A. *Complications des otites moyennes suppuratives aiguës.*

En dehors des accidents mastoïdiens, les complications seraient rares dans les suppurations aiguës de l'oreille, et trois cas seulement auraient reçu le contrôle de la bactériologie. Schwartz rapporte dans sa clinique des faits d'otite moyenne aiguë terminés par pyohémie. Dans l'un de ces cas, on constata le streptocoque dans le pus d'un abcès fessier. M. trouva

Digitized by Google

le même microbe dans le pus de deux malades. L'un avait présenté des signes de thrombo-phlébite du sinus latéral et de pyohémie, mais avait guéri après trépanation mastoïdienne ; l'autre fut emporté par des accidents septicémiques à la suite de complications mastoïdiennes.

M. explique par une périnévrite favorisée par des lacunes osseuses du canal facial les faits de parésie faciale transitoire observés dans le cours de suppurations aiguës de la caisse.

L'auteur ne connaît pas d'exemples d'une méningite ayant accompagné une suppuration aiguë de l'oreille. Il rappelle que Schmiedt a observé deux abcès du cerveau après guérison d'une otite moyenne suppurée aiguë.

Bien moins rare est au contraire la suppuration des cellules mastoïdiennes. Sur 11 cas de cette complication, M. a eu un résultat négatif (par sa faute). Six fois le streptocoque figurait seul, 2 fois (il s'agissait d'influenza) il y avait coïncidence du streptocoque et du staphylocoque ; 1 fois (influenza) on trouva, dans le pus de la caisse, des coccus et des bacilles, et dans celui des cellules mastoïdiennes, des streptocoques ; 1 fois enfin (chez un diabétique), il y avait coexistence de streptocoques et de pneumocoques avec prédominance des premiers.

M. consacre un article spécial à la question des rapports de l'érysipèle avec l'otite moyenne suppurée. Tantôt l'érysipèle débute dans le pharynx et ne fait que traverser l'oreille pour envahir secondairement les téguments ; tantôt l'oreille représente le point de départ de la maladie et l'apparition secondaire de l'exanthème érysipélateux est parfois précédée par de grands frissons irréguliers (fait de Kuhn) pouvant faire craindre la phlébite d'un sinus.

M. signale enfin, comme complications possibles des suppurations aiguës de l'oreille, la dégénérescence colloïde ou cireuse des muscles de la caisse, la nécrose osseuse, la dégénérescence nerveuse.

B. *Complication des otites moyennes suppurées chroniques.*

Ce qui ressort ici des recherches entreprises par l'auteur, c'est le rôle considérable du streptocoque dans la pathogénie de ce groupe d'otites. Sur 18 cas ce microbe n'a pas manqué une seule fois : 2 fois il existait avec le pneumo-diplocoque, 5 fois (carie tuberculeuse) avec le bacille tuberculeux (tout en prédominant fortement sur eux) ; dans les 11 autres faits, il se montrait seul. D'après M., ce microbe peuplerait les cellules épithéliales des cholestéatomes et rendrait ainsi la présence de ces néoplasmes extrêmement dangereuse pour la vie. Il exercerait en

Digitized by Google

outre une action destructive sur le tissu osseux ; d'autre part, pénétrant facilement les parois veineuses, il serait l'agent direct de la thrombo-phlébite et, charrié par les leucocytes, il irait provoquer la formation de foyers secondaires dans les organes les plus éloignés. M. attribue une part considérable au système veineux dans la production des abcès à distance, notamment de ceux que l'on observe assez communément, au cours des accidents cérébraux d'origine auriculaire, dans le cervelet ou dans le lobe temporal du cerveau. Il suppose que les germes infectieux sont transportés dans le sinus pétreux supérieur ou dans le sinus latéral par les veinules émanées des parois de la caisse tympanique et qu'à la suite de la thrombose ainsi produite, le cours rétrograde du sang les amène de proche en proche jusqu'au sein de la substance cérébrale par l'intermédiaire d'autres veinules tributaires de ces mêmes sinus émanant soit de la face antérieure du cervelet, soit du lobe temporal du cerveau.

Les recherches de Weichselbaum, de Netter, de Kanthack, de Schrœder et de Levy ont établi que les différentes espèces microbiennes coutumières des suppurations de la caisse peuvent jouer un rôle actif dans la pathogénie de ces complications cérébrales, mais aucune ne lui paraît égaler le streptocoque au point de vue des effets nocifs et de la tendance à la diffusion des ravages. De tous les microbes qui interviennent dans les suppurations de l'oreille, ce serait sans comparaison le plus dangereux.

La dernière partie du travail de M. est consacrée à la bactériologie de l'otite moyenne tuberculeuse.

Généralement secondaire, cette otite s'est exceptionnellement montrée comme la localisation primitive de la tuberculose. L'invasion microbienne se fait soit par la cavité de la trompe, soit par les vaisseaux de son périoste. Son début peut être torpide ou marqué par quelques phénomènes aigus qui ne tardent pas d'ailleurs à se dissiper. Lorsque l'affection redevient douloureuse après avoir revêtu une allure chronique, on peut être assuré qu'aux bacilles tuberculeux qui avaient présidé à la formation du foyer sont venus s'adjoindre d'autres microbes parmi lesquels le streptocoque joue encore un rôle prédominant. Alors la maladie change de physionomie et se caractérise par des destructions rapides et étendues des parties molles et du tissu osseux.

Pour bien marquer la part importante qui revient au streptocoque en pareil cas, M. rappelle le fait publié par Steinbrügge et lui-même, fait terminé par une hémorrhagie carotidienne mortelle, dans lequel l'exa-

Digitized by Google

men du pus de l'oreille ne révéla aucun bacille tuberculeux et où l'on ne réussit à trouver ce bacille que dans le canal carotidien à côté de streptocoques qui se montraient en nombre bien plus considérable.

La tuberculose miliaire généralisée peut éclater dans le cours d'otites moyennes tuberculeuses chroniques. Le fait que son apparition a parfois suivi de près la trépanation de l'apophyse mastoïde a porté à croire que l'opération en question pouvait en favoriser le développement; mais M. refuse d'admettre ce rapport de cause à effet et cite des observations où cette complication survint sans avoir été précédée d'aucune intervention opératoire.

LUC.

Un caso de diplopia refleja, por lesion del oido. (Un cas de diplopie réflexe causée par une lésion de l'oreille), par le Dr D. P. VERDOS. In *Revista de Laring., otol.*, etc., janvier 1891.

La diplopie et la lésion auditive siégeaient du côté droit. Cette dernière consistait en un simple bouchon de cérumen dont l'extraction entraîna du même coup le rétablissement de l'ouïe et la suppression du trouble visuel.

LUC.

Uebersicht über die pathologisch-anatomischen Veränderungen der Gehörorgane Taubstummer. (Coup d'œil sur les modifications anatomo-pathologiques de l'appareil auditif des sourds-muets), par le Dr HOLGER MYGIND, de Copenhague. *Arch. f. Ohrenheilk.* Bd 30, Heft 1 et 2. S. 76.

Pour ce laborieux travail de recensement, l'auteur a patiemment recueilli toutes les autopsies de sourds-muets jusqu'ici connues. Aux 57 faits formant le total de ceux publiés par Toynbee par Moos et par Hartmann il en ajoute 61 postérieurs aux précédents ou qui avaient échappé aux auteurs sus-indiqués et arrive ainsi à une somme de 118 autopsies et même de 119 en comptant un fait publié tout récemment par Schultze de Bonn et que M. n'a pu que citer dans un appendice à son travail. Après avoir sommairement résumé tous ces faits dans un vaste tableau synoptique, M. cherche à en tirer des conclusions générales.

Il résulte de cet ensemble d'autopsies que les lésions observées dans l'appareil auditif des sourds-muets sont loin d'être univoques, au point de vue du siège et de la nature.

L'auteur n'accorde que peu d'importance au résultat négatif de quel

Digitized by Google

ques autopsies antérieures aux récents progrès de l'anatomie pathologique : il attribue la prétendue absence de lésions soit à l'omission de l'examen du nerf acoustique et des centres nerveux, soit à l'absence d'examen histologique des éléments constituants de l'oreille interne.

Les lésions de la surdi-mutilé peuvent porter sur l'oreille moyenne, sur le labyrinthe, sur le nerf acoustique, sur les centres nerveux, sur le rocher ; on en a enfin signalé dans des organes complètement étrangers à l'audition.

1° *Lésions de l'oreille moyenne.* — Elles existaient dans 79 des autopsies publiées, c'est-à-dire dans près des deux tiers des faits. Dans 19 faits seulement elles *paraissaient* occuper exclusivement cette portion de l'appareil auditif. Nous disons *paraissaient*, car le plus souvent l'examen histologique du labyrinthe n'avait pas été pratiqué. La certitude à ce point de vue n'a été fournie que dans quatre cas (Politzer, Schwartze, Triquet, Gellé).

La majorité de ces lésions étaient des reliquats d'inflammations antérieures, dans quelques faits cependant il s'agissait de lésions inflammatoires fraîches, dans quelques autres on constata des vices de conformation ou des arrêts de développement.

2° *Lésions labyrinthiques.* — Leur proportion est considérable (les 2/3 des faits) Il est vrai que dans certains cas ces lésions étaient assez insignifiantes ; tel est l'*élargissement de l'aqueduc du vestibule* à qui sa trop fréquente mention tendrait à enlever de son importance. Dans cet ensemble de lésions, le limaçon et le vestibule figurent dans la même proportion (40 des cas cités). Les canaux semi-circulaires sont plus fréquemment affectés (56 des faits cités). Dans 20 des autopsies publiées ils représentaient la seule localisation des lésions labyrinthiques et dans 8 de ces mêmes autopsies, la seule localisation des lésions de tout l'appareil auditif. Le plus souvent la lésion consistait en une oblitération osseuse ou calcaire de ces conduits ayant pu parfois faire croire à leur absence. Ici l'auteur fait remarquer qu'il est à peu près impossible de déterminer si de pareilles lésions d'origine évidemment inflammatoire sont antérieures ou postérieures à la naissance. Quant aux vices de conformation ou aux arrêts de développement, ils n'ont guère été signalés que sur le limaçon, sans doute, dit l'auteur, parce qu'ils sont plus facilement appréciables sur cette portion du labyrinthe. Dans la plupart de ces faits il s'agissait d'un développement incomplet des spirales de cet organe.

Les lésions précédentes ont trait au labyrinthe osseux ; le labyrinthe

Digitized by Google

membraneux a révélé aussi des modifications pathologiques, depuis que l'on a pris l'habitude de lui appliquer le contrôle du microscope. C'est ainsi qu'on a pu y observer des épaississements, des dépôts de corpuscules colloïdes, de cholestéarine, de pigment, d'otolithes. Enfin, quelques auteurs ont signalé son absence complète ou son atrophie.

3° *Lésions du nerf auditif.* — 3 fois ce nerf manquait ; 2 fois il présentait une bifurcation anormale. Dans la proportion de 19 sur 100, on a signalé son atrophie ou sa dégénérescence ; mais ici le contrôle du microscope est indispensable ; l'auteur rappelle en effet, que, dans un cas Michel ne put découvrir aucune lésion histologique sur un nerf qui offrait une consistance dure, remarquable.

M. fait en outre observer que l'atrophie par défaut de fonctionnement ne paraît guère être la règle pour le nerf en question puisqu'il se montre intact chez la grande majorité des sourds. Il suppose que quand elle se produit elle est soit la conséquence d'une dégénérescence centripète, ayant pour point de départ la destruction des parties terminales du nerf, ou bien au contraire qu'elle peut affecter une marche centrifuge, comme dans les cas de Cock et de Rosenthal où la lésion primitive paraissait être une induration du cerveau et de la moelle allongée.

4° *Lésions des centres nerveux.* — Les lésions n'ont pas été fréquemment signalées, probablement, fait remarquer l'auteur, parce qu'on a le plus souvent omis d'examiner ces organes. La plupart de celles qui ont été publiées portaient sur le plancher du 4e ventricule. Rudinger a en outre mentionné le faible développement de la 3e circonvolution frontale gauche et Waldschmidt a noté dans deux cas un état rudimentaire de l'insula du côté gauche. Il se peut, comme le suppose M., que ces dernières lésions soient secondaires (par inactivité fonctionnelle) à celles de l'appareil auditif.

5° *Lésions du rocher.* — On a signalé des modifications de forme, ou de consistance (ostéite scléreuse) de cet os.

6° *Lésions dans d'autres organes.* — Les faibles dimensions du larynx mentionnées dans quelques observations sont probablement le résultat de l'inactivité fonctionnelle.

Quant à la fréquence de la tuberculose pulmonaire signalée surtout par les anciens auteurs chez les sourds-muets, fréquence qu'ils attribuaient au faible développement de la poitrine, l'auteur trouve plus rationnel de la rapporter aux déplorables conditions hygiéniques qui régnaient autrefois dans les asiles de sourds-muets et il fait remarquer que, depuis que ces conditions ont été améliorées, la même coïncidence n'est plus observée.

Digitized by Google

En somme, la conclusion la plus générale qu'il soit possible de tirer du consciencieux travail du spécialiste danois, c'est l'extrême diversité de siège et de nature des lésions rencontrées à l'autopsie des sourds-muets.

LUC.

Histologisches über den Schnéckenkanal speciell die stria vascularis. (Un point d'histologie relatif au canal du limaçon et spécialement, à la strie vasculaire), par le Dr KATZ. de Berlin. In *Arch. f. Ohrenheilk.* Bd XXXI, Heft, I 66.

Nous rappelons que l'on désigne sous le terme *strie vasculaire* une zone formant la base ou paroi externe du canal triangulaire du limaçon et doublant à ce niveau le ligament spiral. La plupart des auteurs ont décrit cette zone comme formée de deux couches de cellules épithéliales dont la plus profonde présenterait un entrelacement de ces cellules avec des vaisseaux sanguins, fait absolument exceptionnel en anatomie.

S'appuyant sur des recherches pratiquées sur l'oreille de tout jeunes animaux (lapins, souris, chats), l'auteur donne de la région en question une description histologique sensiblement différente de la précédente.

D'après lui, la couche la plus superficielle de la strie vasculaire serait seule de nature épithéliale : elle serait formée de cellules ayant la forme de marteaux ou de champignons, possédant un noyau dans leur partie renflée, tournées de ce côté vers l'intérieur du canal du limaçon, mais émettant du côté de leur tige des prolongements fibrillaires en forme de pinceau qui les unissent les unes aux autres à la façon de bardanes dont les piquants s'enchevêtreraient ensemble. Par ces mêmes prolongements les cellules en question s'implantent dans la couche profonde dont ne les sépare aucune membrane basale. Cette dernière ne se composerait d'ailleurs ni de cellules épithéliales ni même de cellules épithélioïdes (comme les appelle Schwalbe) ; il y aurait là primitivement un simple réseau lymphatique rempli de cellules du même nom et sillonné de vaisseaux sanguins, qui ultérieurement, par une sorte de tassement de ses éléments, s'organiseraient en tissu conjonctif réticulé. C'est donc dans l'intervalle de cellules lymphatiques et non de cellules épithéliales ou épithélioïdes que cheminaient les vaisseaux sanguins ; mais il n'en reste pas moins incontestable que ces vaisseaux sont en contact avec les cellules épithéliales de la couche superficielle qui les recouvrent directement.

Le contact de vaisseaux et de cellules épithéliales ne constituerait pas d'ailleurs d'après K. un fait anatomique aussi unique qu'on serait tenté de le croire. Il rappelle en effet qu'une disposition analogue a été mentionnée par Gud au niveau de l'épithélium du 4e ventricule de la gre-

Digitized by Google

nouille et que Laguesse tout récemment a décrit un réseau capillaire dans l'épithélium cylindrique stratifié de la muqueuse intestinale du protoptère.

LUC.

Ueber Regeneration und Narbenbildung des Trommelfells. (De la régénération et de la cicatrisation de la membrane tympanique), par le Dr RUMLER, de Bonn. *Arch. f. Ohrenheilk.*, XXX Bd 1 et 2. Heft, S. 142.

Après avoir établi que les auteurs qui l'ont précédé n'ont émis sur la question que de simples assertions basées sur l'observation clinique, mais sans contrôle anatomique, R. donne le résultat de ses recherches. Faute de pouvoir étudier dans de bonnes conditions le processus de cicatrisation du tympan sur l'homme, l'auteur a préféré faire porter ses recherches sur les animaux que l'on peut sacrifier, en temps voulu, après production d'une solution de continuité du tympan. Il a choisi, comme animal d'expérience, le lapin dont la membrane tympanique présente d'ailleurs la même succession de couches que celle de l'homme, à savoir : 1° la couche cutanée, formée d'un plan de cellules cornées à noyaux clairs, entrant facilement en desquamation et d'un corps muqueux comprenant deux rangées de cellules ; 2° une membrane propre formée de fibres concentriques et radiées (les premières ne se rencontrent que dans le quart externe de la membrane) ; 3° la muqueuse réduite à un simple plan de cellules plates.

Il résulte des recherches de l'auteur que, de ces différentes couches, c'est la couche cutanée qui joue le rôle le plus précoce et le plus actif dans la régénération des solutions de continuité de la membrane. On la voit en effet, dès la sixième heure qui suit l'incision faite à cette dernière, augmenter considérablement d'épaisseur par suite du gonflement et surtout de la multiplication de ses cellules épidermiques dont quelques-unes présentent des signes manifestes de division de leurs noyaux. Les cellules épithéliales de la muqueuse n'entrent en prolifération qu'au bout de 48 heures et avec beaucoup moins d'énergie ; quant aux éléments conjonctifs, ils commencent à se multiplier à partir du 3e jour et prennent alors une part importante à l'occlusion de la solution de continuité. A ce travail de prolifération cellulaire, s'adjoignent des phénomènes de diapédèse dont témoigne la présence de leucocytes, notamment pendant les 2 premiers jours, à la surface externe de la membrane, au niveau des bords de la plaie et dans l'interstice des cellules proliférées. Avec cette activité régénératrice des 2 couches externes et internes de la membrane

Digitized by Google

du tympan contraste singulièrement l'inertie de la couche dite *propria* dont les bords de section se gonflent simplement mais se retournent au lieu d'émettre des prolongements l'un vers l'autre, d'où il résulte que cette couche fait complètement défaut dans la portion régénérée de la membrane tympanique à la formation de laquelle participent seulement les feuillets muqueux et épidermiques.

Ces différents détails histologiques sont très nettement appréciables sur les trois dessins annexés au travail de R., dont l'un représente une coupe de la membrane, perpendiculaire à sa surface et au manche du marteau, faite six heures après la paracentèse, le second une coupe parallèle au marteau faite 60 heures après la paracentèse, et le troisième une coupe semblable faite 14 jours après la même opération.

LUC.

Beiträge zur Frage von den Perforationen in der membrana flaccida Schrapnelli, mit Bemerkungen über die Bildung des Cholesteatoms. (Contribution à la question des perforations de la membrane flaccide de Schrapnell avec quelques remarques sur le mode de formation des cholestéatomes), par le Dr E. SCHMIEGELOW, de Copenhague. In *Zeitschr. f. Ohrenheilk.* Bd XXI, Hft. 3 et 4. S. 197.

S. rappelle que les suppurations de la caisse liées à la perforation de la membrane de Schrapnell, simplement mentionnées par quelques auteurs avant 1883, ont été pour la première fois décrites d'une façon complète, à cette époque, par Morpurgo. Depuis lors, de nombreux travaux ont paru sur la question.

Dès que l'attention des otologistes eut été attirée sur ce point spécial de la pathologie de l'oreille, ils furent frappés d'une double particularité inhérente à l'affection en question et soulevant des difficultés d'interprétation : on ne rencontrait jamais de perforation de la membrane de Schrapnell dans le cours d'une otite moyenne suppurée aiguë et, d'autre part, on s'expliquait mal, si ces suppurations à localisation spéciale étaient réellement d'origine tubaire, qu'elles ne laissassent pas de dégâts dans le reste de la cavité tympanique qu'elles avaient pourtant dû traverser avant de s'étendre à sa portion supérieure.

Walb proposa l'explication suivante : dans la majorité des cas, les suppurations de Schrapnell tireraient leur origine non de la trompe, mais du conduit auditif externe, l'inflammation diffuse (eczéma) ou circonscrite (furoncles) de ce conduit pouvant se transmettre à la région en question de la caisse soit par envahissement et effraction de la *membrana flaccida*, soit à la faveur de la persistance congénitale d'un pertuis fistuleux au niveau de cette membrane (foramen Rivini).

Digitized by Google

C'est cette théorie de Walb que S. s'applique à réfuter dans la plus grande partie de son travail. Pour lui, les suppurations de Schrapnell, aussi bien que celles de la grande cavité tympanique, seraient, dans l'immense majorité des cas, d'origine tubaire et nous devons dire que les arguments qu'il apporte à l'appui de sa thèse, tirés de la clinique et de l'anatomie pathologique, nous paraissent absolument péremptoires.

Tout d'abord, s'il est exceptionnel d'observer la perforation de la membrane de Schrapnell, dans le cours d'une otite moyenne aiguë d'origine tubaire, les faits de cet ordre sont pourtant incontestables ; l'auteur en cite trois exemples des plus nets.

Dans le premier cas, il s'agit d'un homme de 20 ans, qui, deux jours après avoir été opéré de végétations adénoïdes, ressentit des douleurs d'oreille, suivies d'écoulement. L'examen de l'oreille révéla, outre une rougeur et un gonflement diffus de la totalité de la membrane tympanique, une perforation siégeant au-dessus de la petite apophyse du marteau. Il y avait communication du foyer avec la grande cavité tympanique. Le malade guérit rapidement à la suite de catéthérismes et de lavages boriqués pratiqués par la trompe.

Le 2e fait concerne un homme de 49 ans qui, depuis deux jours, éprouvait des douleurs d'oreille à la suite d'un coryza. Le tympan était rouge, gonflé, tendu. La membrane de Schrapnell présentait une petite perforation par laquelle s'écoulait du pus. La douche d'air ne donnait pas de bruit de perforation. Ce bruit fut obtenu à la suite de la paracentèse de la membrane au lieu d'élection. Guérison consécutive, rapide, à la suite de lavages boriqués par la trompe.

Le 3e malade, un homme de 70 ans, souffrait, depuis deux mois, d'un écoulement d'oreille consécutif à l'emploi de la douche d'air, dans le cours d'un coryza. Le tympan se montrait rouge et gonflé. Le pus provenait d'une fistule sus-jacente à la petite apophyse. Au cathétérisme, on constatait que l'air pénétrait dans la caisse où se trouvait du liquide, mais sans donner un bruit de perforation. Consécutivement : paracentèse avec le galvano-cautère, au lieu d'élection, écoulement de pus, soulagement. Guérison à la suite de lavages tubaires.

L'auteur fait remarquer, à propos du dernier de ces faits que si le malade, en raison du peu de réaction de son affection avait négligé de se soumettre à l'examen médical, le travail suppuratif aurait pu aboutir à une destruction étendue de la membrane de Schrapnell et à la carie de la tête du marteau, puis, des adhérences isolant le foyer du reste de la cavité tympanique, on aurait vu le tableau de la suppuration cantonnée à

Digitized by Google

la région supérieure de la caisse et en apparence indépendante du reste de l'oreille moyenne et de la trompe d'Eustache.

L'auteur admet cependant que la suppuration puisse se prolonger simultanément dans les deux étages de la caisse ; il en cite l'exemple suivant :

Jeune homme de 13 ans. Depuis 5 ans, écoulement d'oreille à la suite d'un coryza. Pus fétide. Épaississement diffus de la membrane tympanique dont la partie inférieure présente une infiltration calcaire. Le pus s'écoule par une fistule sus-jacente à la petite apophyse. Bruit de perforation. Guérison à la suite de lavages entremêlés de douches d'air.

S. reconnaît que, dans la grande majorité des faits de suppuration de Schrapnell, le début de la maladie est obscur et son étiologie indéterminée. Sur les 37 faits qu'il a eu l'occasion d'observer, 13 fois seulement les malades fournissaient quelques renseignements relativement à son origine ; 5 la rapportaient à une inflammation aiguë, naso-pharyngienne, 4 à une otite moyenne aiguë, 2 à une scarlatine, 2 à un traumatisme (soufflet). Dans les autres cas, le début avait passé inaperçu, ou remontait à l'enfance.

C'est au fréquent début de la maladie dans l'enfance que l'auteur croit devoir rapporter sa fréquente obscurité. Il explique cette particularité par la résistance plus grande de la membrane tympanique, à cette époque de la vie, obligeant le pus à remonter vers la région supérieure de la caisse.

Pour ce qui est des soufflets, comme on n'a jamais pu constater de rupture traumatique au niveau de la membrana flaccida, S. pense qu'ils ne peuvent déterminer que secondairement la suppuration de Schrapnell par extension du processus suppuratif primitivement développé dans la grande cavité de la caisse, à la suite de la rupture de la membrane tympanique.

S. aborde ensuite la question de l'existence d'un foramen de Rivini, invoquée par Walb à l'appui de sa théorie. Il rappelle que Bezold déjà avait mis en doute l'existence de ce pertuis, faute de l'avoir jamais rencontré chez le nouveau-né. Lui-même, dans le but de résoudre cette question, a soumis à l'examen histologique, après y avoir pratiqué une série de coupes, les membranes tympaniques des nombreux sujets d'âges différents, et est arrivé au même résultat négatif que Bezold.

Il attribue l'interprétation de Walb et de quelques autres auteurs à l'existence fréquente, au niveau de la membrane de Schrapnell, d'une petite poche en cul-de-sac donnant facilement à l'œil l'illusion d'un conduit oblique, mais l'exploration avec le stylet aurait suffi pour redresser leur erreur.

Que penser maintenant du rôle attribué par Walb à des furoncles developpés au niveau de la membrane de Schrapnell dans la genèse des suppurations localisées derrière ce feuillet? L'auteur fait remarquer que

Digitized by Google

les glandes sébacées et les follicules pileux, les deux conditions anatomiques du furoncle ne sont représentés, au niveau du conduit auditif osseux, que par une mince région triangulaire qui ne s'étend même pas jusqu'à la membrane du tympan. Le développement de furoncles sur cette membrane ne saurait donc être qu'une vue de l'esprit.

Il montre en outre à ce propos comment on peut être amené par un examen léger à confondre l'effet avec la cause et cite l'observation d'une femme chez qui on constata, derrière une infiltration furonculeuse du conduit auditif externe, une perforation de la membrane de Schrapnell avec carie osseuse et masses cholestéatomateuses.

Si le caractère de ces dernières lésions impliquant une longue évolution n'avait pas suffi ici pour prouver leur antériorité relativement à la poussée furonculeuse du conduit auditif, le rapport réel des lésions était suffisamment établi par ce fait que, depuis des années, la malade se plaignait de surdité et de vertiges.

Quant à la prétendue ulcération de la membrane de Schrapnell par des corps étrangers du conduit auditif, masses cérumineuses ou autres, S. fait observer que cette hypothèse ne s'appuie pas non plus sur des faits dûment constatés, que la lésion la plus grave occasionnée par des bouchons très durs de cérumen en contact avec la membrane tympanique, se réduit à une ulcération superficielle avec hypertrophie papillaire. Il rappelle à ce sujet l'observation de Burnett qui, après l'expulsion d'une masse cérumineuse, découvrit sur la membrane de Schrapnell, immédiatement au-dessus de la petite apophyse du marteau, un point ulcéré dont la guérison se produisit spontanément au bout d'une semaine.

Après avoir adressé à la théorie de Walb ces objections fondamentales, S. se demande pourquoi les suppurations de l'oreille moyenne ne pourraient pas se cantonner dans la cavités de Schrapnell comme il est dûment établi qu'elles peuvent se cantonner dans l'antre mastoïdien. Il cite une première observation où nous voyons une suppuration de l'oreille moyenne se terminer par cicatrisation de la membrane et simultanément par abcès mastoïdien avec carie de l'os; puis deux autres faits qui nous montrent des otites moyennes suppurées d'origine tubaire aboutissant à la suppuration de l'antre avec granulations osseuses, alors que la membrane tympanique se montre simplement gonflée par le pus, mais non encore perforée.

L'auteur nous donne alors une description très soignée de la portion de la cavité tympanique sus-jacente à la petite apophyse du marteau.

Des coupes transversales pratiquées successivement d'arrière en avant nous montrent le système des cavités de Schrapnell se réduisant en arrière à une seule loge à laquelle il donne le nom d'antre de Schrapnell,

Digitized by Google

par comparaison avec l'antre mastoïdien, et formant au contraire en avant des logettes nombreuses communiquant imparfaitement les unes avec les autres et non sans difficulté avec le reste de la cavité tympanique, tandis que l'antre de Schrapnell s'ouvre librement en arrière vers cette cavité et vers l'antre mastoïdien. Pour ces logettes, il propose la dénomination de cellules de Schrapnell, par comparaison avec les cellules mastoïdiennes.

Ces particularités anatomiques nous expliquent pourquoi c'est presque exclusivement en avant, dans le système des cellules, que se fait la rétention du pus et pourquoi les fistules consécutives de la membrane de Schrapnell se montrent, dans la grande majorité des cas, au niveau de sa portion antérieure.

La facile rétention du pus est donc une particularité commune aux cavités mastoïdiennes et de Schrapnell et surtout aux *cellules* des deux régions, mais, tandis que dans la première, l'inextensibilité des parois osseuses donne à la rétention un cachet de gravité tout spécial, elle trouve dans la membrane de Schrapnell une sorte de soupape de sûreté, ce feuillet se laissant facilement perforer et se prêtant ainsi à l'élimination du pus. Il est vrai que cette élimination se fait mal, irrégulièrement, d'où la fétidité habituelle de ce pus, les fréquents dégâts de voisinage (carie des osselets et des parois osseuses) et la non moins fréquente formation de masses cholestéatomateuses qui constitue encore un trait commun entre les suppurations mastoïdiennes et celles de Schrapnell.

A propos des cholestéatomes, l'auteur se montre partisan de l'opinion de Wendt, Lucœ, Moos, Steinbrugge, Schwartze. Il croit comme ces auteurs à une épidermisation de la muqueuse suivie de desquamation et d'accumulation des masses épidermiques, sous forme de couches concentriques. Mais pour que cette épidermisation se produise il ne croit pas à la nécessité d'une traînée migratrice de bourgeons épidermiques partis du conduit auditif externe et envahissant la caisse à travers une perforation de la membrane du tympan, l'observation (faits de Kuhn) ayant établi que des cholestéatomes pouvaient se former derrière des tympans non perforés. Pour lui, la seule rétention du pus et son action irritante prolongée à la surface de la muqueuse suffiraient à produire l'épidermisation de la muqueuse par une sorte de transformation métaplastique de ses éléments. Il partage complètement l'opinion de Schuchardt sur l'identité de ce processus avec celui qui se produit à la surface de la muqueuse nasale des ozéneux. LUC.

Le gérant: G. STEINHEIL.

IMPRIMERIE LEMALE ET Cie, HAVRE

Digitized by Google

ARCHIVES INTERNATIONALES

DE

LARYNGOLOGIE, DE RHINOLOGIE

ET

D'OTOLOGIE

TRAVAUX ORIGINAUX

TECHNIQUE RHINOSCOPIQUE

DU RELEVEUR DU VOILE ET DE SON APPLICATION

Par le Dr **Lubet-Barbon.**

La nécessité de relever mécaniquement le voile du palais s'impose non seulement lorsqu'il s'agit de faire la rhinoscopie postérieure chez des sujets difficiles à examiner, mais encore chaque fois qu'on se trouve en présence d'une opération à pratiquer dans le pharynx nasal.

La mobilité du voile est excessive : à peine a-t-on introduit un instrument en arrière de lui, qu'il se relève, s'applique contre la paroi postérieure du pharynx, fermant ainsi tout orifice et arrêtant, dès le principe, toute tentative de traitement.

Le moindre attouchement produit cette rétraction ; à plus forte raison, l'introduction d'un corps un peu volumineux (pince, curette) amène-t-elle ce réflexe et dès lors l'œil ne peut plus suivre les mouvements de la partie utile de l'instrument et on opère à l'aveuglette.

A la rigueur, cela n'a qu'une médiocre importance, s'il s'agit de maladies ou d'altérations bien définies et de siège bien

Digitized by Google

connu d'avance comme par exemple les végétations adénoïdes de l'enfance (1). Mais il n'en est pas toujours de même et quelquefois on est arrêté dès le début, dans le diagnostic d'une lésion pharyngée, parce qu'on ne peut arriver à faire d'une façon convenable et complète la rhinoscopie postérieure : ainsi chez des malades qui se plaignent de cracher du pus venant du pharynx nasal, qui racontent les efforts considérables d'expuition qu'ils font, le matin, au réveil, avant d'avoir pu expulser les mucosités filantes qui semblent logées entre le pharynx et le nez. Si chez eux la rhinoscopie est difficile à pratiquer, on perd à la tenter un temps précieux et on gaspille une habileté qui sera plus utilement employée dans le traitement ultérieur.

Pour ce traitement, il faudra le plus souvent compter que les mouvements du voile, même chez les moins rebelles, viendront contrecarrer toute tentative, dans les cas à lésions limitées où l'application locale devra être faite en un point bien déterminé. Ainsi dans la série d'affections qui répondent à ce que l'on décrit sous le nom de maladie de Tornwaldt.

Les individus qui en sont atteints présentent, à la voûte, des orifices, de volume, de dimensions différentes, souvent au nombre de trois, l'un deux étant toujours placé au milieu (recessus medius) et conduisant à des cavités d'où s'écoulent muco-purulentes les mucosités dont la production constitue un des symptômes les plus importants de la maladie.

Dans ce cas, un seul point est malade : il faut l'atteindre et l'atteindre à l'exclusion des parties voisines. Si on veut gratter ces cavités, curetter et cautériser, la mobilité incessante du voile obligera à des tâtonnements pénibles pour le malade et souvent infructueux comme résultat.

---

(1) Et encore cela dépend-il du mode opératoire adopté, car avec la pince, le releveur est indispensable, sous peine de s'exposer à prendre entre les mors, des parties saines, cloison, voile.

Digitized by Google

Il faut pouvoir *travailler* dans le pharynx nasal comme on *travaille* dans le larynx en se guidant sur l'image du miroir. Pour cela il est nécessaire de rendre fixe le pourtour de l'orifice du pharynx, c'est dire qu'il faut supprimer le voile du palais.

Cette question a d'ailleurs préoccupé de tout temps les observateurs et Voltolini déjà avait imaginé un rétracteur qui n'est pas commode en ce qu'il doit être tenu à la main et que par conséquent il ne peut être utile que pour l'inspection, l'autre main maniant le miroir. L'appareil de Duplay est un progrès en ce sens que le releveur est monté sur le miroir. Mais par cela même qu'ils ne sont pas indépendants, les mouvements du miroir se communiqueront au releveur, d'où des titillations du voile difficiles à supporter. Il faut que le releveur soit fixe, une fois placé. Le caoutchouc que Stœrk passait dans les narines et ramenait par la bouche, au-devant des lèvres, enserrant le voile dans sa boucle, voilà le modèle du genre, n'était que le passage par les narines constituait une complication pénible.

Beaucoup d'auteurs ont imaginé des releveurs indépendants dans la description desquels nous ne pouvons entrer. Ils sont tous bons s'ils répondent à ces indications : être indépendants, peu volumineux, et prenant leur point d'appui à l'extérieur sur la partie antérieure des maxillaires supérieurs. L'important n'est point dans telle ou telle modification, mais dans la manière de le mettre en place.

Nous montrons ici deux modèles, l'un d'après Moritz Schmidt, l'autre d'après Hopmann. Leur principe commun, et à tous les releveurs fixes, est de se composer d'une tige coudée en palette à son extrémité, laquelle vient recevoir le voile du palais dans sa concavité, à la manière d'un rideau dans une embrasse, et s'arc-bouter en arrière du voile, sur la partie postérieure de la voûte palatine. A l'autre extrémité de la tige est adaptée une glissette mobile et transversale dont les branches viennent s'appliquer sur la lèvre supé-

Digitized by Google

rieure, prenant point d'appui sur le rebord du maxillaire, un peu au-dessous de la ligne du nez.

Nous offrons les deux modèles ci-contre, parce que dans



Releveur de Hopmann.

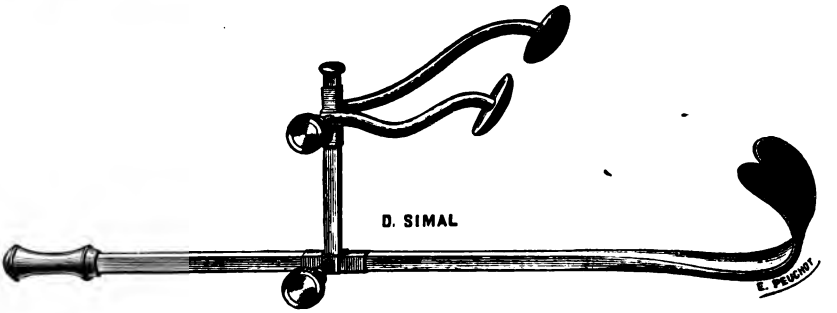

Releveur d'aprés Moritz Schmidt.

l'un la traction exercée sur le voile du palais est constante pendant toute la durée de l'opération ; on fixe soi même l'appareil avec la tension désirée et une fois en place il ne bouge plus. Dans l'autre au contraire (Hopmann) la traction sur le voile est mécanique et produite par l'élasticité de deux tiges de caoutchouc qui tendent à rapprocher constamment l'une de l'autre la portion coudée et la portion transversale sur lesquelles ces caoutchoucs sont fixés.

En général, nous préférons l'instrument de Moritz Schmidt précisément parce qu'il est plus fixe, qu'on le place d'une façon différente suivant les cas et en rapport avec le plus ou moins de sensibilité des malades, que, d'ailleurs, ceux-ci le supportent mieux.

Mais, nous l'avons déjà dit, tous les appareils sont bons,

Digitized by Google

le point capital est la technique de leur application et surtout le mode d'insensibilisation du voile du palais. Nous croyons que si beaucoup d'observateurs ont eu des difficultés et des insuccès qui leur ont fait abandonner le releveur comme instrument de *chaque instant*, cela tient aux détails que nous allons signaler.

Si l'on se contente de passer en arrière, sur le voile, un pinceau trempé, dans une solution de cocaïne fût-elle au 10e, fût-elle au 5e, on n'obtiendra pas une anesthésie locale suffisante comme qualité. Les muscles du voile du palais excités par la dilatation que nécessite l'intromission du pinceau ou par les frictions sur la muqueuse, se convulseront lorsqu'on voudra introduire le releveur, on n'y parviendra qu'avec effort, en forçant brutalement la sorte de sphincter qui se produit. Le malade souffrira, aura des nausées, saignera, les piliers se relèveront convulsivement et ne laisseront entre eux et le pharynx aucune lumière pour l'inspection et à plus forte raison pour le passage des instruments. Le patient lassé demandera qu'on enlève cet appareil de torture et comme le médecin n'aboutit pas, il accédera à ce légitime désir.

Il n'en sera pas de même si l'on agit de la façon suivante. Au lieu de cocaïne liquide on se sert d'un mélange à parties égales de cocaïne et sucre finement pulvérisés ensemble. (Moritz Schmidt emploie 1 gr. de cocaïne pour 0 gr. 20 de sucre). On introduit, dans un insufflateur à poudre à coudure brusque, gros comme un pois de cette poudre, on passe doucement le bec coudé de l'insufflateur en arrière du voile en exerçant sur lui une traction en avant, lente et progressive. Lorsque le tablier du voile est pour ainsi dire étalé, on souffle la poudre de façon à ce qu'elle vienne se répandre et adhérer sur toute la face supérieure du voile. Pour que l'insufflation soit bien faite, il faut porter légèrement le bec du tube en avant, de façon à ce que après avoir rasé la muqueuse, en se déposant sur elle, l'excès de poudre vienne sortir par les narines.

Digitized by Google

Cela fait, on retire l'insufflateur et on attend quelques minutes. Après ce temps l'anesthésie est suffisante. On introduit alors le releveur tenu de la main droite, en abaissant la langue de l'autre main, jusqu'à ce que la partie coudée touche la paroi pharyngée. Le voile du palais se rétracte légèrement, on engage le malade à respirer par le nez et on profite de ce que le voile s'abaisse pendant la respiration nasale pour glisser la partie coudée dans l'orifice qui s'est produit entre le pharynx et le voile. Celui-ci se ramasse dans la concavité, tandis que l'instrument poussé de bas en haut vient accrocher la cloison. On rapproche alors les branches antérieures tout contre la lèvre, elles s'y appliquent et on les fixe en ce point.

L'aspect que présente à ce moment le pharynx est celui que l'on observe chez les individus dont une gomme a détruit la partie médiane du voile du palais : un vaste trou béant dans lequel on peut non seulement placer un miroir à larynx ordinaire, mais, avec lui, tous les instruments qui sont utiles, sans que la vue en soit en rien obstruée. S'il s'agit de végétations adénoïdes de l'adulte, on introduit en se guidant dans le miroir une curette tranchante jusque sur la tumeur et on l'abrase ; si encore parmi les replis de la muqueuse de la voûte, entre les granulations vestiges d'adénoïdes, on aperçoit des recessus recouverts de mucosités, d'où s'écoule le pus, on peut enlever à son aise ce pus concret, curetter ces cavités et porter une perle de nitrate d'argent ou tout autre topique sur le point malade et rien que sur le point malade, avec plus de certitude qu'on ne pourrait le faire sur un endroit quelconque du larynx ; le releveur peut rester en place pendant plus de cinq minutes sans que le malade en souffre.

Quelquefois il se produit une véritable crise de salivation. Pour éviter les mouvements de déglutition toujours pénibles quand la sangle palatine n'y concourt pas, on prie le malade de pencher la tête en avant, de façon à ce que la salive s'écoule mécaniquement par la bouche sans qu'il fasse le moindre effort d'expuition. S'il en fait et qu'il se produise

Digitized by Google

des nausées, on engage le malade à respirer fortement et régulièrement; on attend que le calme se rétablisse, ce qui n'est jamais bien long, et on continue la série des opérations. Lorsqu'on a fini, on desserre la vis qui fixe les branches antérieures et on laisse pour ainsi dire tomber de lui-même le releveur. Après cette application on ne peut constater aucun traumatisme, aucune déchirure de la muqueuse, il ne subsiste pas de douleur, pas de gêne pour la déglutition et le sujet autorise facilement une nouvelle séance.

Depuis près de deux ans que le Dr Alfred Martin et moi nous employons systématiquement ce procédé à notre clinique et dans notre pratique, nous en avons tiré de grands avantages soit pour le diagnostic, soit pour le traitement de toutes les affections du pharynx nasal.

PARALYSIE DOUBLE DES CRICO-ARYTÉNOÏDIENS POSTÉRIEURS DANS UN CAS D'ANÉVRISME DE L'AORTE

Par le Dr **A. Cartaz**, ancien interne des hôpitaux.

Les paralysies laryngées consécutives à une compression du récurrent par un anévrisme de l'aorte sont loin d'être rares. Dans certains cas, on a pu même soupçonner la lésion vasculaire par les phénomènes constatés à l'examen laryngoscopique. Avant que les manifestations du côté de l'appareil circulatoire fussent assez prononcées pour appeler l'attention du malade et du médecin, la tumeur amenait, par compression du récurrent, un trouble fonctionnel du côté du larynx et permettait de diagnostiquer la véritable maladie, en quelque sorte par anticipation.

Les paralysies doubles sont au contraire fort rares; c'est à peine s'il en a été publié une vingtaine de cas.

Un des premiers observés, je ne parle pas bien entendu des cas cités dans la thèse de Jolivet et dans d'autres mémoires où il n'y avait pas eu d'examen laryngoscopique, un

Digitized by Google

des premiers, dis-je, appartient à Ziemssen. Il existait une paralysie bilatérale des récurrents due à un anévrisme simultané de la crosse aortique et du tronc brachio-céphalique (*Deuts. Arch. f. klin. Med.*, IV, 1868).

Depuis ce premier fait, des observations analogues ont été rapportées par Traube et Beschorner, Morell Mackenzie, Semon, Mc Call Anderson, Saundby, Felici, Massei, Schnitzler et Fraenkel. Dans ces diverses observations, il s'agit tantôt de paralysie bien nette des récurrents avec position cadavérique des cordes, tantôt au contraire de paralysie isolée des abducteurs. Parfois la paralysie est complète d'un côté, incomplète de l'autre, simple parésie (Schnitzler, Felici). Dans un cas enfin, unique, à ce que je crois, Schnitzler a vu la paralysie des adducteurs survenir à la suite de la compression par un anévrisme aortique.

L'observation que je rapporte est un cas très net de paralysie des crico-aryténoïdiens postérieurs ; malheureusement l'absence d'autopsie n'a pas permis de vérifier les conditions dans lesquelles se faisait la compression.

Dans le courant de l'année dernière j'étais appelé pour examiner un malade arrivé récemment de province et qui depuis trois jours était en proie à une dyspnée considérable, Ancien employé de chemin de fer, âgé de 55 ans, le malade avait été obligé de quitter ses fonctions par suite de palpitations intenses, d'essoufflement facile, de gêne considérable, toutes les fois qu'il lui fallait faire le plus léger effort. Le médecin de la commune où il résidait lui avait parlé de maladie de cœur, et lui avait recommandé la plus grande prudence dans le travail et de ne jamais se livrer à un effort pénible. Il avait certainement diagnostiqué la lésion, mais avait caché le nom de la maladie, de peur d'effrayer l'intéressé. Le repos aidant, tout alla assez bien pendant quelques mois. Il y a quinze jours, à la suite de quelques travaux de jardinage, le malade remarqua que la voix qui était légèrement voilée depuis quelques temps, devenait un peu plus couverte. De plus, il avait remarqué des battements très nets à la par-

Digitized by Google

tie moyenne de la poitrine et « comme un soulèvement ».

Depuis quatre jours, à la suite d'efforts, le malade a éprouvé brusquement de la gêne pour respirer, de l'oppression, et, à trois ou quatre reprises dans la journée, sont survenus de véritables accès d'angine de poitrine. Ne voulant à aucun prix user de la morphine pour calmer ces accès, comme le lui avait conseillé son médecin, le malade a eu l'idée de respirer du chloroforme qui amène assez rapidement la fin de l'accès douloureux.

Quand je vois le malade, il est assis sur son lit, respirant avec angoisse ; l'inspiration est pénible, bruyante, l'expiration assez libre. La voix n'est pas éteinte, mais simplement voilée. A l'examen laryngoscopique, je constate une paralysie double des crico-aryténoïdiens postérieurs ; les deux cordes vocales sont rapprochées de la ligne médiane, écartées de 2 à 3 millimètres l'une de l'autre, le bord demi-concave, mais sans que les mouvements respiratoires ou de phonation impriment un changement notable à cette position.

Il s'agit d'une compression par un anévrisme aortique. Il existe au niveau de la région précordiale une voussure très prononcée et tous les signes, à l'auscultation, d'une tumeur anévrismale. Le pouls radial gauche est à peu près normal ; il y a au contraire une diminution presque absolue du pouls à la radiale *droite*.

Dans une seconde visite, je pus m'assurer très nettement qu'il s'agissait bien d'une paralysie double. J'arrivai, en effet, peu après le début d'un accès douloureux et le malade venait de respirer le chloroforme à assez hautes doses pour qu'il y eut un demi-sommeil anesthésique. J'en profitai pour faire un examen laryngoscopique qui me montra les cordes dans la même position que la veille, sans le moindre changement. Il n'existait donc aucune contracture secondaire des adducteurs, comme on pouvait du reste l'affirmer par l'absence de tension et de rectitude du bord libre de la corde.

Le malade mourut subitement vingt-quatre heures plus tard. L'autopsie ne fut pas possible.

Digitized by Google

En publiant cette observation, j'ai tenu à faire ressortir la lésion primordiale des abducteurs dans un cas de compression par une tumeur vasculaire, lésion paralytique que l'anesthésie obtenue fortuitement par le malade, pour soulager ces accès douloureux, m'a permis d'établir d'une façon rigoureuse.

DEUX CAS D'ANGINE A PNEUMOCOQUES

Par M. le **Dr Rendu,**
Agrégé, médecin de l'hôpital Necker.

Communication à la *Société médicale des hôpitaux*, 1 mai 1891.

L'épidémie de grippe que nous traversons permet d'observer une foule de cas pathologiques aigus, à déterminations organiques variées qui semblent constituer autant d'états morbides différents, et qui, néanmoins, relèvent d'une origine commune. Je ne parle pas seulement des multiples variétés d'affections pulmonaires ; ceci commence à être bien connu, et, cliniquement, on entrevoit la possibilité de diagnostiquer les diverses manifestations pulmonaires de l'infection pneumococcique. Il est d'autres localisations du pneumocoque, moins connues peut-être, et très probablement fort communes, qui, malgré leur siège différent, affectent un certain air de famille et me semblent pouvoir être diagnostiquées, au moins dans les cas typiques. Je veux parler des angines qui constituent parfois la seule expression clinique de la présence du pneumocoque et dont je viens d'observer deux cas, dont l'un, le suivant, est absolument typique.

Il s'agit d'une jeune femme de vingt-quatre ans, infirmière à l'hôpital des Enfants, qui fut amenée dans mon service le 12 mars dernier. Bien portante et d'une constitution vigoureuse, elle avait été prise la veille de frissons erratiques, de céphalalgie, et d'une courbature générale avec douleurs des membres. Température à 40°,3. Pouls à 120, plutôt mou que

Digitized by Google

dur. Insomnie. Teint vultueux. Soif ardente. Prostration générale. Respiration un peu anxieuse, quoique peu fréquente. Au total, et à première vue, l'aspect d'un début de pneumonie ou de fièvre typhoïde.

Mais l'examen des divers appareils contredisait ces deux suppositions. Il n'existait, en effet, ni diarrhée, ni troubles abdominaux. Il n'y a pas de toux, pas de signes stéthoscopiques. La seule lésion constatable siégeait à la gorge. Le voile du palais était d'un rouge vif, vernissé, les piliers injectés mais non œdémateux, les amygdales peu volumineuses, rouges et comme dépolies, sans exsudation épithéliale ni pultacée. La déglutition était moyennement douloureuse. Les ganglions sous-maxillaires ne paraissaient pas hypertrophiés ; la pression à l'angle de la mâchoire déterminait seulement un peu de sensibilité. En somme, il s'agissait, localement, d'une angine érythémateuse des plus légères en apparence, sans participation du pharynx ni des fosses nasales à la congestion, sans détermination laryngée concomitante, et hors de proportion avec l'intensité des phénomènes fébriles et la prostration de la malade.

Cette contradiction entre les signes locaux et les symptômes généraux devait faire soupçonner qu'il s'agissait d'une maladie infectieuse à localisation angineuse. Il ne semblait pas probable que ce fût un érysipèle commençant, car, en pareil cas, la douleur de l'angle de la mâchoire est d'ordinaire plus intense et la muqueuse pharyngée participe presque toujours à l'inflammation. On pouvait plutôt songer à une angine rhumatismale, à cause de la courbature générale et des douleurs des membres. De fait, le peu d'intensité des symptômes locaux amygdaliens correspondait assez exactement à la description classique de l'angine rhumatismale, quoique la déglutition fût loin d'être douloureuse comme elle l'est d'ordinaire, au cours du rhumatisme pharyngé.

Je songeai à la possibilité d'une angine à pneumocoques d'après des raisons purement étiologiques. La malade, comme je l'ai dit, était infirmière à l'hôpital des Enfants.

Digitized by Google

Elle couchait dans un dortoir commun avec les autres filles de service. Or, depuis huit jours, trois de ses compagnes, successivement atteintes de pneumonie, avaient été envoyées dans mon service. Deux avaient une pneumonie franche, la troisième une broncho-pneumonie grippale, et, dans les trois cas, mon interne, M. Boulloche, avait reconnu la présence du pneumocoque dans la salive et les crachats pulmonaires. Il n'était donc pas irrationnel de supposer que ma malade avait été infectée par contagion, mais à un degré moindre et avec une localisation anatomique différente. L'inoculation de quelques gouttes de la salive à une souris et les cultures démontrèrent le bien fondé de cette supposition.

Au point de vue clinique, cette angine à pneumocoques se comporta de la façon la plus bénigne. Au bout de trente-six heures, sous l'influence de 3 gr. d'antipyrine et de 0,10 d'extrait thébaïque, la fièvre tomba brusquement à 37° par une défervescence subite absolument semblable à celle d'une pneumonie légitime. Pour compléter l'analogie, la chute thermique coïncida avec une diaphorèse considérable et une diurèse très accentuée. Comme traitement local, on employa simplement des gargarismes boriqués. En quatre jours, tout était terminé.

A quelques jours de là, un cas presque identique s'est développé dans la même salle, à deux lits de distance, très probablement par contagion. Il s'agit d'une femme qui était entrée pour une roséole syphilitique avec rougeur érythémateuse du pharynx et plaques muqueuses opalines des amygdales. Cette femme, du fait de sa syphilis, était donc prédisposée à contracter le germe d'une nouvelle infection de la gorge, quand, le 20 mars, elle fut prise de symptômes généraux semblables à ceux de la malade précédente. Localement, l'angine fut un peu plus accentuée, et il y eut de l'adénopathie concomitante ; mais malgré ces différences les deux cas évoluèrent de la même façon, et l'état local fut complètement en désaccord avec les phénomènes généraux. Le quatrième jour une défervescence brusque ramena le thermomètre de 39°,8 à 37°, avec crise sudorale.

Digitized by Google

Ma conviction est que pour cette seconde malade, le pneumocoque a été également la cause pathogénique de l'angine, mais je n'en ai pas la preuve démonstrative, car les cultures qui avaient été commencées par mon interne, M. Boulloche, ont dû être interrompues à la suite d'une maladie qui lui est survenue. Néanmoins, la similitude absolue d'allures et d'évolution, jointe à la fréquence actuelle des maladies à pneumocoques, me porte à croire qu'il s'agit bien là d'une variété clinique bien définie d'angine, dont le diagnostic deviendra peut-être facile dès que l'attention sera portée sur ce point.

Je prévois l'objection qu'on me fera sans doute. La présence du pneumocoque dans la salive est assez fréquente, en effet, pour que l'on ait le droit de se demander si, dans un cas d'angine, sa constatation a une valeur pathogénique décisive. Assurément, c'est là un argument important ; je crois cependant qu'il n'infirme pas la manière de voir que je cherche à soutenir. En effet, si fréquent que soit le pneumocoque, il ne se rencontre pas dans toutes les bouches et ne fait pas partie intégrante de toutes les salives. Par comparaison, mon interne, M. Boulloche, a inoculé des souris avec de la salive d'autres malades pris indistinctement dans les salles, et il n'a obtenu aucun effet toxique. En second lieu, les cultures faites avec les salives qui renferment normalement des pneumocoques sont loin d'être aussi virulentes que celles des pneumoniques. Or, chez notre première malade, l'inoculation de la salive a déterminé, chez la souris, une septicémie diffuse à marche extrêmement rapide, qui l'a tuée en dix-huit heures, comme après les inoculations de pneumonie légitime à pneumocoques. Il y a donc lieu, je crois, de maintenir l'analogie et de considérer, dans ce cas, l'angine comme la conséquence de l'infection pneumonique.

Ces faits me semblent intéressants, parce que le groupe des angines fébriles, à type érythémateux, est, évidemment, à remanier complètement au point de vue clinique. Nous pouvons, dès maintenant, affirmer que le pharynx est la ré-

Digitized by Google

gion par excellence où germent les microbes introduits par la respiration, et poser en principe que toutes les angines aiguës sont d'origine microbienne. Le moment est venu de rechercher si, cliniquement, la détermination des micro-organismes pathogènes peut être soupçonnée ou affirmée d'après les allures de la maladie, et c'est ce qui m'a engagé à publier ces deux faits, dont le premier, singulièrement net, me semble propre à entraîner la conviction.

ANGINE STREPTOCOCCIENNE; FUSÉE PURULENTE ET RÉTRO-PHARYNGO-ŒSOPHAGIENNE S'OUVRANT DANS LA CAVITÉ PLEURALE DROITE; PLEURÉSIE PURULENTE A STREPTOCOQUES; EMPYÈME; MORT (1).

Par M. **V. Hanot**, agrégé, médecin de l'hôpital Saint-Antoine.

On admet aujourd'hui qu'un certain nombre d'angines sont d'origine microbienne, mais les documents précis sur la matière ne permettent pas encore d'établir une classification nouvelle satisfaisante. Voici pourquoi j'ai cru devoir présenter à la Société l'observation suivante. Il s'agit d'une angine à streptocoques dont l'évolution montre qu'une telle angine peut offrir le cachet de l'infection la plus profonde et entraîner les complications les plus graves.

X..., âgée de 19 ans, entrée le 7 mars 1889, salle Rostan, lit n° 16.

Les antécédents héréditaires n'offrent rien d'intéressant à noter. Variole à sept ans. Pas de manifestations scrofuleuses dans l'enfance. La menstruation s'est établie à quatorze ans et a toujours été régulière.

La malade est à Paris depuis cinq mois, et sert comme domestique chez un marchand de vins.

Elle a été prise, le 23 février d'un violent mal de gorge avec lassitude générale, anorexie, fièvre, abattement. Depuis lors, elle a toujours gardé le lit. Dans la nuit du 3 au 4 mars, elle a ressenti à droite un point de côté d'une grande violence. De plus en plus souffrante, elle entre à l'hôpital le 7 mars.

---

(1) Communication à la Société médicale des hôpitaux.

Digitized by Google

A son entrée dans le service, elle est prostrée, abattue et répond péniblement aux questions qu'on lui pose. Son teint est pâle, ses membres sont un peu amaigris.

Elle se plaint immédiatement de la gorge. La langue est tremblante, recouverte d'un enduit blanchâtre, rouge sur la pointe et les bords. Toute la muqueuse pharyngienne est uniformément rouge. Les amygdales ne semblent pas augmentées de volume ; aucune fausse membrane ne les recouvre ; elles sont douloureuses au toucher. Pas d'adénopathie sous-maxillaire ni cervicale.

Ni épistaxis, ni vomissements. Anoxerie absolue. Constipation légère. Le foie déborde les fausses côtes d'un travers de doigt.

L'urine, légèrement urobilique, contient un nuage d'albumine.

La dyspnée est vive. Le côté gauche de la poitrine ne fait entendre aucun bruit anormal ; les vibrations sont perçues ; la sonorité est normale. A droite, la respiration est faible, la tonalité plus élevée au sommet. Dans les deux tiers inférieurs, absence de murmure vésiculaire, matité, dilatation légère du thorax, souffle en *e* au niveau de la fosse sous-épineuse.

Le pouls bat quatre-vingt-dix fois par minute ; les battements du cœur ne s'accompagnent d'aucun souffle.

La température, qui atteint ce matin 37°,6, s'élevait hier au soir à 38°,2.

Diagnostic : pleurésie infectieuse d'origine pharyngée.

Traitement : lait, bouillon. Sulfate de quinine, 1 gramme. Gargarisme boriqué.

11 mars. La malade est tout aussi prostrée qu'à son entrée dans le service. Elle a cinq à six selles liquides dans les vingt-quatre heures. Elle se plaint toujours de mal de gorge et de dysphagie.

Une ponction de la plèvre droite, faite avec la seringue de Pravaz, donne issue à un peu de *liquide trouble louche floconneux*. Des lamelles préparées avec ce liquide, et colorées avec le violet de gentiane, montre de nombreux streptocoques.

A l'aide de l'appareil Potain, on retire 300 grammes de liquide.

Le 13. La diarrhée persiste. La percussion du côté droit est douloureuse ; on entend des frottements à la hauteur de la fosse sous-épineuse ; plus bas, le silence respiratoire est complet.

T. m. 39°,8 ; s. 39°,2. — P. 124. — R. 38.

Le 21. L'état général ne s'est pas modifié ; mêmes signes thoraciques. Nouvelle ponction qui permet de retirer 500 grammes de *liquide purulent*.

Digitized by Google

T. m. 39°,2 ; s. 39°,4. — P. 138. — R. 50.

Le 25. On pratique l'empyème au lieu d'élection. Un litre de pus s'échappe par l'incision. Lavage de la cavité pleurale avec une solution de chlorure de zinc à 2 p. 100 et une solution boriquée à 4 p. 100. Nettoyage de la paroi thoracique avant et après l'opération avec le savon et l'eau phéniquée. Application d'un gros drain dans la plaie. Pansement avec la gaze salolée et le coton salicylé.

T. m. 39°,4 ; s. 40°,2, — P. 138. — R. 42.

La température, qui le matin était à 39°,4, loin de tomber comme dans les cas heureux, s'élève à 40°,2. Les causes d'infection n'avaient donc pas été supprimées par l'empyème. Le pronostic restait donc des plus fâcheux.

Le 26. Nouveau lavage suivi d'un pansement identique au précédent.

T. m. 39°,8 ; s. 40°,2. — P. 150.

Le 28. Un peu d'albumine dans l'urine. Cavité pharyngienne rouge et un peu douloureuse, mais pas de tuméfaction notable des amygdales ni de la muqueuse. Mal de gorge. Dysphagie. Anorexie complète. La malade prend un peu de bouillon et de lait. État général toujours mauvais. Pas d'adénite cervicale.

3 avril. Stupeur. Insomnie. Langue humide, blanchâtre. Pouls très difficile à compter, très rapide et petit.

On a fait hier le pansement ; de la plèvre est sorti un *liquide teinté de sang*.

On entend dans toute la poitrine, à droite comme à gauche, des râles sous-crépitants.

T. m. 39°,4 ; s. 39°,6.

Le 12. La malade est très amaigrie, la peau est sèche, le visage a une teinte terreuse. Insomnie persistante. Douleurs du côté droit.

T. m. 39° ; s. 39°,2. — P. 148. — R. 46.

On est obligé actuellement de renouveler le pansement chaque jour. *Un liquide séro-purulent* s'écoule par l'incision.

Le 21. Du 12 au 21, aucun changement notable dans la situation de la malade qui est comme momifiée dans son lit et présente au maximum le cachet de l'infection. Les muscles ont littéralement fondu ; la peau est collée sur les os. Son teint est pâle, blafard. Elle geint presque sans discontinuer et refuse de prendre un peu de lait ou de bouillon. Sa faiblesse est extrême. Du pus s'écoule en assez grande quantité par la plaie intercostale. Les bords de l'incision sont décollés, de mauvais aspect. L'état du pharynx ne s'est pas modifié.

La malade meurt le 24 avril dans l'adynamie la plus complète.

Digitized by Google

Autopsie. — Le cœur pèse 170 gr. Aspect normal. Péricarde et endocarde sains. — Le foie pèse 1,150 gr., sa surface est lisse, son tissu est gras. — Rein gauche : 100 gr.; droit : 95 gr. La veine rénale droite contient un caillot. La capsule s'enlève facilement. La substance corticale est pâle.

L'intestin est injecté dans la plus grande partie de sa longueur.

Les amygdales, à peine plus volumineuses que normalement, contiennent de petits abcès de la grosseur d'une tête d'épingle à celle d'un pois. Le tissu cellulaire rétro-pharyngo-œsophagien est le siège d'une fusée purulente bien limitée latéralement, de 1 centim. 1/2 de largeur, qui se dirige vers la droite à partir du sommet de la cage thoracique. Là, décollant la plèvre pariétale de la paroi thoracique, elle descend jusqu'au niveau du tiers inférieur de la poitrine, où elle débouche dans l'intérieur de la séreuse. La cavité pleurale droite ne contient pas de liquide; ses parois sont tapissées de fausses membranes grisâtres, peu épaisses. Le poumon droit est congestionné et non hépatisé dans ses deux tiers supérieurs, atélectasié dans son tiers inférieur. Pas de tubercules.

Le poumon gauche est congestionné dans toute la hauteur.

La fusée purulente rétro-pharyngo-œsophagienne contenait des streptocoques. Les mêmes micro-organismes ont été retrouvés dans les abcès amygdaliens.

Le professeur Cornil a déjà signalé la présence des streptocoques dans des abcès amygdaliens (Cornil et Babès. *Les Bactéries*, 3e édit., tome I, p. 144). « On observe quelquefois, dit-il, au niveau de l'amygdale ou de l'un des piliers antérieurs du voile du palais, de petits abcès superficiels, chroniques situés au-dessous de la muqueuse et faisant une saillie un peu aplatie. Incisés, ils laissent échapper un liquide jaunâtre épais, dans lequel on trouve très peu ou pas du tout de globules de pus et en revanche une quantité colossale de bactéries allongées, mobiles, saprogènes et des chaînettes de streptococci. La culture de ces derniers sur la gélose et la gélatine peptone donne des colonies qui ne dissolvent pas cette dernière et qui poussent lentement.

Ce streptocoque est formé d'articles volumineux, inégaux, de 1 μ de millimètre environ; certaines cellules sont plus petites, ovoïdes, terminées parfois en pointes; d'autres

Digitized by Google

fois, les cellules sont aplaties l'une contre l'autre comme deux disques et disposées deux par deux. Il n'est pas pathogène pour le cobaye et pour le lapin. »

Dans notre observation, les petits abcès amygdaliens contenaient beaucoup de globules de pus et presque exclusivement des streptocoques en grand nombre. Il en était de même pour le liquide de la fusée rétro-pharyngo-œsophagienne et de la pleurésie consécutive. Mais on a vu qu'il est question dans ce fait non pas d'angine chronique, mais d'une angine aiguë où l'agent pathogène s'est montré doué d'un haut pouvoir de virulence.

Nous rappellerons qu'une observation presque identique a été publiée par Frænkel (*Ueber septische Infection in gefolge von Erkrankung der Rachenorgane. — Zeitsch. für Klin. Medic.*, 1887, XIII).

LA TUBERCULINE DANS LA TUBERCULOSE LARYNGÉE

Par le Dr **Moritz Schmidt**, de Francfort-sur-le-Mein.

Communication faite au congrès de médecine interne de Wiesbaden.

Messieurs,

La direction du congrès m'a fait l'honneur de me confier le soin de vous faire un rapport sur les effets de la tuberculine dans la tuberculose laryngée. Étant données les communications déjà parues dans les journaux médicaux et dont vous connaissez sûrement les points essentiels et en raison de ma propre expérience sur le sujet, ma tâche m'est des plus agréables à remplir, la gorge représentant la région où l'on peut le mieux suivre les effets du remède et où, selon beaucoup d'observateurs, les résultats les plus favorables ont pu être enregistrés. Le temps me manque, pour vous donner même un court résumé de tous les résultats bons ou mauvais, déjà

Digitized by Google

obtenus et publiés. Je dois donc me restreindre à vous parler de ce que j'ai constaté de mes propres yeux.

Grâce à l'obligeance de mon ami M. le Dr Dettweiler, il m'a été permis de voir et d'examiner, au mois de novembre, à Falkenstein, un assez grand nombre de phtisiques laryngés; puis j'en ai traité moi-même un certain nombre à Francfort, et je les ai observés avec d'autres collègues.

Pour ce qui est des changements qui se manifestent à la gorge après l'administration de la tuberculine, j'ai naturellement vu tout ce que d'autres ont publié. J'ai seulement remarqué qu'assez souvent, au commencement du traitement, une rougeur plus ou moins intense s'est montrée à la paroi postérieure du larynx, pour disparaître au bout de quelques jours. J'ai également constaté le gonflement des parties antérieurement malades; j'ai assisté à la formation d'une couenne d'un blanc jaune qui disparaissait ultérieurement, en laissant à sa place une surface ulcérée, rouge et granuleuse; j'ai vu apparaître de nouvelles infiltrations, de nouvelles ulcérations, sans pouvoir toujours constater qu'elles se cicatrisaient rapidement. Je n'ai jamais noté de modifications au niveau de l'amygdale qui pourtant est regardée comme un nid à bacilles. J'ai vu maintes fois, dans le larynx et le pharynx, des nodules jaunes de la grosseur d'un grain de millet, donnant l'impression de tubercules miliaires en voie de ramollissement et je croirais volontiers que le développement de cette lésion est sous la dépendance des injections, car, depuis 30 années que je pratique des examens laryngoscopiques, je ne l'ai constatée que très rarement. Il faut les distinguer des dépôts finement ponctués, ou des infiltrations que j'ai vus tantôt disparaître, tantôt aussi se ramollir en laissant des ulcérations des plus pénibles pour les malades. Dans les 54 cas dont je vous parlerai tout de suite, je n'ai jamais observé de gonflement au larynx; d'autre part, quelques cas ont été communiqués, où l'on dut recourir à la trachéotomie. Un cas de périchondrite dut être trachéotomisé avant le commencement du traitement, sous

Digitized by Google

peine d'être obligé de recourir à cette mesure au cours du traitement.

Mon intention, Messieurs, est de restreindre complètement à la gorge la relation de mes résultats. Je vous prie donc de ne pas perdre de vue que, si je parle de guérisons, sans les préciser, ce terme s'applique exclusivement au larynx. Dans tous les cas où il n'y a pas de remarque spéciale, il s'agit de phtisie bacillaire, à l'exception d'un cas de lupus.

Mes observations comprennent 54 cas ; mais, pour bien juger les résultats du traitement, il faut en excepter quelques-uns : d'abord 6 cas où le traitement borné à quelques injections fut trop court pour permettre d'espérer un résultat quelconque. Il faut aussi distraire 7 cas qui étaient déjà guéris antérieurement, pour ce qui concerne le larynx. Ces faits offrirent pourtant cette particularité intéressante, que le traitement n'éveilla que fort peu ou point du tout de réaction locale.

4 cas avaient été guéris, un ou deux ans avant, au moyen du curettage et de l'acide lactique. (Un médecin guéri, il y a deux ans, de la même manière, n'a pas non plus présenté de réaction laryngée, d'après ce que M. le Dr Leichtenstern m'a communiqué.)

A ma grande satisfaction, ces cas attestaient l'efficacité de la méthode de Krause et Heryng, et réfutaient les jugements hostiles, émis aux derniers congrès, par des hommes qui ne s'étaient pas donné la peine de soumettre ce procédé à un contrôle pratique suffisant. Je dois excepter encore un cas un peu douteux de tuberculose très curieuse du voile du palais, développé par auto-inoculation, parce que je n'ai jamais réussi à constater la présence de bacilles dans le produit du raclage ou dans les sécrétions locales, quoiqu'il offrît les caractères macroscopiques de la tuberculose et qu'il réagît très nettement sous l'influence de la tuberculose. Enfin, il faut encore distraire un cas de phtisie pulmonaire initiale complètement guéri depuis 2 mois, à la suite de l'injection de 10 milligr., en 9 séances, puisqu'il ne répond pas à notre objet spécial. J'y reviendrai plus tard.

Digitized by Google

FIG. I.

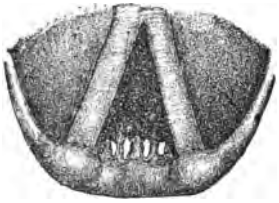

21 novembre 1890.

FIG. II.

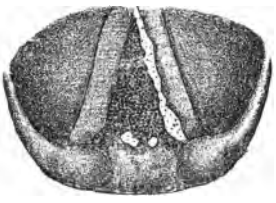

3 avril 1891.

M. G. — Corde vocale guérie depuis fin janvier.

FIG. I.

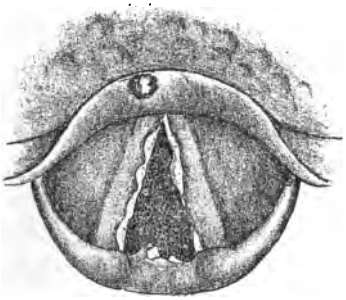

21 novembre 1890.

FIG. II. E

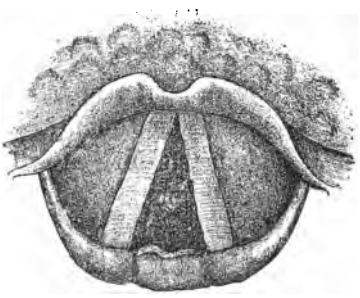

3 avril 1891.

M. M. — Parties ulcérées figurées en blanc. Chez ce malade les cordes vocales, ainsi que la paroi postérieure, étaient guéries à la fin de janvier.

E. — Trace de l'ablation pratiquée avec la double curette le 25 mars 1891.

FIG. I.

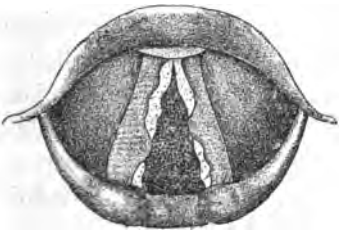

4 novembre 1890.

FIG. II.

3 avril 1891.

M. O.

Digitized by Google

Il reste donc 39 malades, mais je dois compter en double 3 malades, dont les ulcérations profondes aux cordes vocales étaient déjà guéries depuis quelque temps, tandis qu'ils conservaient à l'épiglotte ou à la paroi postérieure, une ulcération qui ne voulait pas guérir. Je me permets, pour justifier cette interprétation, de faire circuler parmi vous quelques dessins qui n'ont aucune valeur artistique, et ne prétendent pas à une exactitude photographique, mais qui rendent en général l'impression que donnaient les lésions au moment où nous les observâmes. Dans 14 cas, les lésions ne se sont manifestées que pendant le traitement (2 sont morts). Parmi ces 39 cas, figure un lupus du larynx, du voile du palais et de la partie extérieure du nez qui guérit avec de très petites doses, après avoir réagi dès la première (qui était de 1 milligr., avec une température de 39°,4 et à la deuxième (de même quantité), avec une température de 40°,4, quoique nous eussions attendu 8 jours, parce que, jusqu'alors, une réaction locale et générale avait toujours existé. Depuis lors, dans l'espace de 3 mois, les injections n'ont été renouvelées chaque fois qu'après cessation complète de la réaction locale, et actuellement, après l'emploi de 38 milligr. du remède en 15 injections, son larynx est complètement guéri. J'en puis dire à peu près autant de son voile du palais, car je n'ai trouvé au dernier examen, il y a 8 jours, que 3 ou 4 points à peine visibles qui n'étaient pas encore tout à fait fermés ; je crois pouvoir supposer, d'après la marche que la guérison a suivie jusqu'à présent, que ces lésions ne sont plus visibles aujourd'hui. L'extérieur du nez va beaucoup mieux, mais quoique la réaction s'y produisît comme ailleurs à la dose simple, on trouve pourtant encore, comme chez d'autres lupeux que j'ai vus, des nodules aux environs des endroits primitivement affectés.

Des cas de tuberculose laryngée proprement dits, 20 doivent être désignés comme légers) s'il peut être question dans cette maladie de cas légers), c'est-à-dire qu'il s'agissait d'infiltration sans ulcérations ou d'ulcérations superfi-

Digitized by Google

cielles. 10 malades en étaient atteints à la paroi postérieure ; 6 sans ulcérations et 4 avec ulcérations superficielles : tous ces malades ont guéri ; 7 avaient des ulcérations superficielles aux cordes vocales, 6 ont guéri et un a succombé, au cours du traitement, à une pleurésie intercurrente. D'abord, il s'était trouvé beaucoup mieux, jusqu'à ce que, après la 21e injection de 0,018 (la dernière dose, trois jours avant, était de 0,015), il fût pris d'une fièvre qui ne le quitta plus. A l'autopsie, on trouva un foyer de la grandeur d'un demi-pois, au lobe inférieur, ouvert dans la cavité pleurale. Une ulcération de la grandeur d'une fève, à la face inférieure de l'épiglotte, qui s'était formée pendant le traitement, guérit très bien. Il en fut de même d'une ulcération formée, après les premières injections, dans le nez d'un malade guéri par moi de son larynx par la méthode Krause-Heryng, au point de ne plus réagir de ce côté. La malade avec périchondrite, qui avait été trachéotomisée avant le traitement, à cause de son degré de sténose, présentait une grande amélioration de ses poumons, mais la périchondrite rendit nécessaire une intervention chirurgicale ; je ne puis pas encore vous dire, quel en a été le résultat final.

Ainsi, sur 20 cas légers, 18 ont été guéris.

Deux cas, que je curettai au cours du traitement, parce que l'amélioration des ulcérations profondes de la paroi postérieure faisait défaut, en retirèrent peu de profit.

Il y a eu 22 cas graves avec des ulcérations profondes et des infiltrations considérables. De ces cas, 5 offraient des lésions de la paroi postérieure : 1 guérit, chez un autre une amélioration eut lieu, 2 restèrent sans amélioration, enfin 1 empira. 10 étaient gravement atteints aux cordes vocales : 6 guérirent, 2 empirèrent, 1 mourut. Un malade offrait à l'épiglotte de grosses lésions qui ne s'améliorèrent pas, c'est un de ceux dont les cordes vocales guérirent fort bien. 6 avaient des ulcérations profondes dans tout le larynx : un en fut guéri, deux restèrent sans amélioration, 1 empira et 2 moururent. Ainsi, sur 22 malades, 7 guérirent et 1 fut amélioré. En somme, sur 42 malades du larynx, 25 furent guéris.

Digitized by Google

Tels furent, Messieurs, les résultats de mes observations jusqu'au 1er mars de cette année. Il n'y a que quatre jours que j'eus l'occasion d'examiner encore une fois les malades de Falkenstein, et je dois, à mon regret, vous dire que quelques malades ont empiré, dès qu'on a interrompu les injections.

Ainsi on trouve, chez trois d'entre eux, porteurs de légères infiltrations de la paroi postérieure et notés comme guéris, une augmentation des gonflements ; un, guéri quant aux cordes vocales et à la paroi postérieure, n'est pas tout à fait guéri, d'après le dernier examen, et une malade notée comme guérie d'une lésion grave de la paroi postérieure a présenté, depuis les quatre dernières semaines, un gonflement considérable de toute la partie postérieure du larynx et d'autre part l'ulcération qui était en voie de guérison a empiré. Il faut donc déduire 4 cas des cas légers et un des cas graves améliorés. Il ne reste, ainsi en tout, que 20 cas sur 42 cas.

Messieurs, je constate cela avec une parfaite sincérité, car je m'attendais à ce qu'on m'objectât que ces cas ne pouvaient pas être regardés tous comme définitivement guéris. On m'avait déjà fait cette même objection, lorsqu'à Milan, en 1880, m'appuyant sur 16 cas de phtisie laryngée guéris de 1877 à 1879, j'avais émis l'opinion, qu'on devait toujours entreprendre le traitement de la maladie avec l'intention de chercher à la guérir. Je répondis alors : guérissons donc d'abord la maladie, nous verrons après ce qui en résultera. Eh bien ! Messieurs, de ces cas désignés alors comme guéris, je sais que deux vivent encore aujourd'hui, après 13 ans écoulés (espérons qu'il y en aura encore d'autres), l'un tout à fait guéri et l'autre guéri au larynx, malgré beaucoup d'autres localisations tuberculeuses qu'il a présentées depuis, et malgré une nouvelle atteinte de ses poumons, qui étaient restés guéris pendant quelque temps, avant ces quatre dernières années. Des 5 cas publiés par moi en 1885 comme guéris au moyen de la trachéotomie, deux jouissent encore, depuis 6 ans, d'un état de santé très satisfaisant ; depuis longtemps, ils ne portent plus la canule. Je veux bien

Digitized by Google

admettre qu'une proportion minime (espérons-le) des malades cités plus haut, éprouvent une récidive; admettons même que tous soient de nouveau atteints, cela n'empêchera jamais *qu'ils aient été guéris par le seul usage de la tuberculine.* A l'époque où l'on commençait à devenir un peu méfiant, on pratiqua en outre aux malades des insufflations de soziodolure de zinc, mais on ne le fit que lorsque la plupart étaient déjà presque guéris. Je puis bien me permettre d'émettre l'opinion, qu'ils sont guéris, après m'être si longtemps occupé de ce sujet. Les cicatrices, après la guérison, ont en effet ceci de commun avec celles produites par l'acide lactique, qu'il est quelquefois bien difficile de les distinguer des ulcérations superficielles. J'ai trouvé ici très pratique la méthode indiquée par Heryng, consistant à les toucher avec une sonde garnie d'ouate; si elles saignent, ce sont encore des ulcérations.

Je tiens seulement à conclure de ce que je viens de dire et des cas favorables publiés par plusieurs de mes collègues, que nous avons trouvé dans la tuberculine un remède qui peut avoir une influence favorable sur le processus tuberculeux, au larynx, telle qu'on n'en avait pas connue jusqu'à présent.

Si beaucoup d'autres comme l'ami qui doit parler après moi, n'ont pas eu des résultats aussi favorables, la raison en est assurément que le larynx est une localisation très favorable pour l'élimination des parties détachées. Nous devons d'autre part nous demander si la façon dont nous avons appliqué la méthode dont nous nous sommes servis a été la bonne.

Si je lis d'une part, que, même en prenant toutes les précautions usitées pour le remède, des cas ont nettement empiré, et si, d'autre part, j'ai fait l'expérience, que le cas de lupus traité par 38 milligr. en 15 injections peut être regardé comme guéri à la gorge, et que la malade atteinte de phtisie pulmonaire initiale et traitée avec 19 milligr. ne montre plus de symptômes locaux ni généraux, depuis 2 mois que

Digitized by Google

l'on a cessé les injections, j'ai acquis la conviction, comme beaucoup de collègues, dans ces derniers temps, que les grandes doses et leur rapide et inutile accroissement, étaient responsables de l'insuccès. Nous pourrions sûrement, par exemple, habituer facilementt les malades à plusieurs décigr. de morphine, mais nous cherchons aussi longtemps que possible à nous contenter de petites doses et ne les augmentons que si l'état du malade nous y force. Nous avons agi d'après les prescriptions de notre grand maître. Au commencement on se laissa guider par l'idée d'une immunité et l'augmentation des doses fut basée sur des considérations scientifiques, mais, ici comme il arrive souvent, la pratique a parlé un autre langage que la science, ainsi que nous l'apprenait hier encore M. Furbringer à propos de l'effet des eaux alcalines sur les calculs biliaires. Les observateurs les plus divers ont plaidé en faveur des petites doses. Je voudrais m'associer à eux en m'appuyant sur mes expériences positives et négatives. Comme Biedert le dit avec raison à mon sens, il nous faut tendre à des *guérisons* et non à des *réactions*. Pourquoi rechercher la dose que le malade est capable de *supporter?* pourquoi imiter les cochers suisses, qui se plaisent à côtoyer l'abîme, tandis qu'il y a tout près un très bon chemin?

Nous n'agissons pas ainsi avec les autres remèdes. Je pense donc que nous devrions plutôt chercher quelle est la plus *petite* dose dont nous puissions nous contenter.

Le temps m'a manqué pour appuyer plus fortement mon opinion à ce sujet. J'ai déjà depuis assez longtemps le principe de proportionner la dose à la marche de la maladie. Je prends pour la première injection un demi-milligramme, puis, pendant un mois, 1 millim., le second mois 2 millim. et ainsi de suite. Je fais les injections tous les 4 ou 8 jours selon la réaction locale et générale. Ils n'est pas difficile de juger l'évolution de la maladie au larynx; il est impossible de le faire au poumon. Mais ici il faut redoubler de précautions, parce que l'élimination des parties malades ne s'effectue pas

Digitized by Google

si facilement. Pourtant nous pouvons supposer, d'après ce qui se passe dans la gorge, que la réaction locale au poumon ne saurait non plus être terminée en 1 ou 2 jours. Mes recherches sur ce sujet sont trop récentes et le nombre des malades traités ainsi est trop limité, pour que je puisse me permettre un jugement définitif. Je peux seulement dire que les malades, même ceux qui sont gravement malades, s'en trouvent bien. Si le traitement dure plus longtemps ainsi, ils le préféreront sûrement à un traitement plus rapide mais moins sûr, d'autant plus, qu'on pourrait au besoin poursuivre ce traitement avec quelque surveillance, même dans la maison des malades.

Je pense que nous devrions faire cet essai honnête encore une fois et traiter les malades avec des doses aussi petites que possible, aussi longtemps que leur état s'améliore et qu'on remarque une réaction locale. Nous devrions essayer, si cette accélération du processus que M. Ziegler vient de nous décrire ne se laisse pas contenir dans des limites modérées. Si cet essai devait échouer contre mon attente, il nous faudrait renoncer pour quelque temps à la lueur d'espoir qui vient de rayonner sur une de nos plus profondes misères. Mais tôt ou tard, la voie que notre compatriote a frayée, ne peut manquer de nous conduire au but rêvé.

SOCIÉTÉS SAVANTES

SOCIETÉ PARISIENNE D'OTOLOGIE, DE LARYNGOLOGIE ET DE RHINOLOGIE

Séance du 6 juin 1891.

PRÉSIDENCE DE M. GELLÉ

M. RUAULT rapporte une observation **d'accidents dyspnéiques liés à un spasme glottique chez un tabétique** et qu'il a tenté de vaincre sans succès par la section d'un des nerfs récurrents. L'opération exécutée par les

Digitized by Google

Drs Monod et Ruault a été très simple dans ses suites : un centimètre du nerf a été réséqué. Cependant l'aspect de la glotte n'a été en rien modifié après cette tentative rationnelle. Le fragment du nerf a été trouvé altéré très profondément ; l'examen histologique a été fait par le Dr Gombault. (Cette observation sera publiée in extenso.)

M. GELLÉ lit une observation de **perforation du cartilage de la cloison nasale dans la fièvre typhoïde.**

Il examine d'abord les conditions générales et les altérations de nutrition et d'innervation qui caractérisent l'état de l'économie aux prises avec l'élément infectieux dont la fièvre continue est la manifestation nosologique.

Il rappelle les troubles de la circulation centrale et périphérique, la fréquence des lésions de décubitus, de gangrène des muqueuses des premières voies, la nécrose du cricoïde, pour ne citer que les principales mortifications signalées par les auteurs.

L'abaissement des forces nerveuses de nutrition explique la prédisposition ; mais il est d'autres causes adjuvantes, occasionnelles qui précisent le siège de la manifestation morbide ; ce sont les pressions comme pour le décubitus ; les éruptions, les déjections et souillures par la malpropreté ; les coups, chocs, égratignures, coups d'ongle comme dans le fait même que M. Gellé a observé.

Il y a aussi en certaines régions d'autres phénomènes qui, par leur ténacité et leur répétition semblent marquer le lieu de moindre résistance : telle l'épistaxis, qui fut un phénomène initial, mais se répéta tout le temps de la maladie fébrile, les grattages et essuyages maniaques des fébricitants provoquent le retour de l'hémorrhagie nasale.

L'auteur a pu suivre la marche du processus ulcératif qui succéda aux épistaxis. La perforation fut précédée d'un amaigrissement général externe, et de l'amincissement de la cloison tel qu'elle devint une lamelle de teinte fuligineuse, aussi fragile que le verre. Le tissu n'a pu résister aux coups d'ongles du malade.

Aujourd'hui, après guérison, les bords de la perforation sont arrondis, ils avaient la minceur d'une pelure d'oignon au moment de la fièvre.

Cette perforation nasale n'a jamais dépassé les limites du cartilage de la cloison ; et elle n'a amené à sa suite aucune déformation du nez.

L'ulcération fut sans doute le point du départ d'une infection septique secondaire, car, après un semblant de convalescence, le jeune malade offrit les symptômes d'une rechute dont la nature spéciale se manifesta par la formation d'une collection purulente énorme dans l'épaisseur du psoas

Digitized by Google

iliaque. Pansée par les méthodes antiseptiques actuelles la poche revint rapidement sur elle-même et le malade entra dans une convalescence définitive après 7 semaines de cette grave maladie.

M. SAINT-HILAIRE lit un travail **sur les propriétés anesthésiques de l'antipyrine** (sera publié in extenso).

M. RUAULT ne pense pas que l'anesthésie obtenue avec l'antipyrine puisse atteindre le degré d'intensité et la profondeur de pénétration de la cocaïne employée avec tant d'avantage, chaque jour, dans des opérations qui englobent les surfaces osseuses sous-jacentes aux muqueuses des premières voies.

M. GELLÉ lit une observation nouvelle de **surdité par les oreillons**. Dans ce cas, comme dans les autres récemment publiés par l'auteur, l'examen des oreilles a permis de reconnaître que le siège de la lésion est labyrinthique, et l'action de l'affection ourlienne, évidente, a été des plus graves, car la surdité unilatérale, a résisté depuis à tous les traitements. On sait que la gravité de ces surdités ourliennes signalée déjà par l'auteur a été notée par beaucoup d'otologistes.

M. CARTAZ donne lecture d'une observation de **paralysie bilatérale des récurrents** dépendant d'un anévrysme aortique et d'un travail sur l'**érythème eczémateux consécutif au pansement au salol.** (Ces deux communications seront publiées in extenso.)

La Société parisienne de laryngologie, de rhinologie et d'otologie se réunit tous les premiers vendredis du mois, août et septembre exceptés.

Le lieu de réunion est salle Prat, 10, cité du Retiro (rue Boissy-d'Anglas).

Un bulletin mensuel donne *in extenso* les communications et les discussions.

ANALYSES ET COMPTES RENDUS

Abscesse in der Nasenscheidewand (Des abcès de la cloison nasale), par le Dr M. SCHAEFFER. *Therap. Monatsh.*, octobre 1890.

Ces abcès se trouvent surtout chez les enfants, spécialement après les traumatismes du nez. Le traitement consiste dans l'incision de l'abcès et dans l'excision d'un fragment elliptique de la membrane muqueuse et du périchondre ; parfois il est nécessaire d'enlever avec la curette les mor-

Digitized by Google

ceaux mortifiés du cartilage et des granulations végétantes. Ensuite, lavages antiseptiqnes, insufflation d'iodoforme, tamponnement des deux fosses nasales. Les tampons d'ouate sont graissés avec de l'onguent au précipité rouge mêlé à parties égales avec de l'axonge. On renouvelle les tampons journellement pendant quelques semaines, pour empêcher le rétrécissement du dos du nez.

DREYFUSS (de Strasbourg).

Ueber den Nachweis der Naseneiterung im Allgemeinen. Bemerkungen über die sogenannte Tornwaldt'sche Krankheit. (De la démonstration de la suppuration nasale en général. Remarques sur l'affection dite maladie de Tornwaldt).

L'auteur recommande le lavage des fosses nasales comme un moyen supérieur à la simple inspection pour mettre en évidence la présence de faibles quantités de pus dans les profondeurs des cavités nasales. Le pus entraîné par le liquide se retrouve facilement dans le bassin où il se distingue par sa couleur et quelquefois aussi, en cas de fétidité, par son odeur.

Quant à ce qui est de l'inflammation de la bourse pharyngée, Z. n'en conteste pas l'existence, mais il la considère comme étant toujours secondaire à des inflammations suppurées de la grande cavité nasale.

LUC.

Zur Diagnose des Empyems der Highmorshöhle. (Du diagnostic de l'empyème de l'antre d'Highmore), par le Dr KLINGEL, in *Monatsschr. für Ohrenheilk.*, 1890, 7 septembre, p. 280.

Klingel rapporte le fait d'une femme âgée de 40 ans, chez laquelle se trouvaient réunis presque tous les signes considérés comme caractéristiques de la suppuration du sinus maxillaire (douleurs dans la joue gauche et la moitié gauche du front, écoulement purulent fétide par la fosse nasale gauche, obstruction de cette cavité par le gonflement de la muqueuse, présence de muco-pus fétide dans le méat moyen, augmentation de l'écoulement par la pression exercée par la sonde sur la paroi externe de la fosse nasale, dans la région du méat moyen). On constatait, en outre, une carie profonde de la seconde petite molaire gauche. Le seul fait en contradiction avec ce faisseau de symptômes était la transparence de la cavité du sinus mis en évidence par l'éclairage pratiqué par la bouche. La dent malade fut néanmoins enlevée, la paroi alvéolaire ouverte et une solution phéniquée tiède injectée dans le sinus. Le liquide ressortit par

Digitized by Google

la fosse nasale en entraînant une certaine quantité de pus provenant d'ailleurs de la fosse nasale et non du sinus, car cette dernière cavité s'était montrée absolument normale après la perforation. Cette manœuvre fut suivie d'un dégonflement de la muqueuse qui permit de constater avec la sonde l'existence d'un point osseux carié siégeant vers la pointe de l'apophyse montante du maxillaire supérieur. Ce point fut jugé trop élevé pour pouvoir être attaqué sans danger avec la curette et la malade fut congédiée avec recommandation de pratiquer dans la fosse nasale des lavages détersifs sur lesquels on comptait pour aider à l'élimination du séquestre.

L'auteur tire de ce fait cette conclusion que la carie d'un point limité du squelette nasal peut simuler la symptomatologie de l'empyème du sinus maxillaire et que seul l'éclairage de la cavité par la bouche peut trancher la question. Nous avons eu nous-même l'occasion d'observer un fait semblable chez un homme d'une quarantaine d'années présentant, outre une carie profonde de la première grosse molaire gauche, une accumulation de pus fétide caséeux dans le méat moyen du même côté. Nous avions songé à une suppuration du sinus maxillaire et proposé l'extraction du chicot, dans l'intention de pratiquer l'ouverture et le lavage de l'antre par l'alvéole, mais, notre diagnostic fut ultérieurement rectifié par notre collègue Ruault qui, ayant constaté la parfaite transparence du sinus à l'éclairage électrique, rechercha ailleurs la cause de la suppuration et découvrit un point carié sur la paroi externe de la fosse nasale qui, attaqué avec la curette, guérit rapidement, entraînant la disparition de la suppuration nasale.

LUC.

Beiträge zur Lehre vom Empyem der Highmorshöle. (Contribution à l'étude de l'empyème de l'antre d'Highmore), par le Dr G. SCHUTZ de Mannheim, in *Monatsschr. für Ohrenheilk.*, 1890, nos 7, 8 et 9.

Dans cet article, l'auteur s'applique à établir un certain nombre de points distincts, les uns théoriques, les autres pratiques, relatifs à la pathologie du sinus maxillaire. Il rapporte plusieurs faits dont l'un très détaillé, d'après lesquels il semble que l'extraction de certaines dents de la mâchoire supérieure (particulièrement les grosses molaires) même bien pratiquée, peut être la cause directe de la suppuration du sinus. Schutz s'applique ensuite à rechercher par quel mécanisme se produit, d'une façon générale, la suppuration de cette cavité. Sans nier qu'elle puisse être parfois d'origine nasale (puisque c'est là le seul mécanisme que l'on puisse invoquer pour la suppuration des autres sinus), il pense

Digitized by Google

que, dans la très grande majorité des cas, l'empyème de l'antre d'Highmore est une complication de la carie de certaines dents.

Le même aspect se présente, dans les affections du sinus ethmoïdal, sur la muqueuse située entre les cornets moyens et inférieur, la croûte y adhérant encore plus fort qu'à la cloison. A cela s'ajoute (et cela facilite le diagnostic) le gonflement osseux kystique du cornet moyen que l'auteur regarde comme une affection indépendante.

Dans les suppurations du sinus sphénoïdal, nous avons le même tableau, et nous voyons au pourtour de la choane (par la rhinoscopie postérieure) le pus s'écouler de la voûte pharyngée.

Il est plus rare qu'il s'écoule par la choane, entre les extrémités postérieures des cornets supérieur et moyen, et qu'il forme là une croûte. Dans les affections frontales de longue durée, la racine du nez se trouve fortement enflée, le dos du nez est très large ; la peau sous-jacente œdémateuse et plus ou moins sensible à la pression. Les mêmes symptômes figurent dans les maladies du sinus ethmoïdal, mais à la région sous-orbitaire.

Chez un seul malade atteint d'une suppuration d'origine sphénoïdale M. Schaeffer a observé un bourrelet mou et épais, au côté droit de la voûte pharyngée, s'étendant jusqu'à la fossette de Rosenmueller. Il y pouvait appliquer la sonde et donner passage au pus retenu.

Tels sont les symptômes que l'auteur considère comme caractéristiques des affections sus-mentionnées.

L'inspection des fosses nasales et de la cavité naso-pharyngée, doit être suivie du sondage des cavités accessoires, auquel l'auteur attache la plus grande importance.

Dans tous les cas, le cathétérisme est précédé par le lavage du nez, le nettoyage à l'aide de tampons d'ouate, et par la cocaïnisation. Pour le cathétérisme du sinus frontal, l'auteur conseille l'emploi d'une sonde de laiton (les sondes d'argent sont trop molles), d'une épaisseur de 2 millim. Il la pousse en haut, le long du dos du nez, dans la direction du front, entre la cloison et le cornet moyen. Bientôt, on entend un fin crépitement, comme si l'on brisait de petits osselets. Parfois, l'instrument est arrêté par des obstacles, mais en continuant, on pénètre dans la cavité, et on a la sensation de pouvoir librement remuer la sonde. Ce procédé est suivi d'une petite hémorrhagie de deux à quatre cuillerées et d'un écoulement de pus. La sonde retirée, on fait pencher la tête du malade en avant, pour favoriser l'hémorrhagie qui s'arrête spontanément. Quand le cathétérisme démontre l'existence d'une carie, on fait le curettage, et, à la suite

Digitized by Google

de cette opération, le lavage avec une solution de bichlorure de mercure, à l'aide d'une seringue munie d'un prolongement approprié, puis on donne une douche d'air avec la poire de Politzer et enfin on pratique une insufflation d'iodol ou d'acide borique. Le traitement post-opératoire exige la plus grande attention de la part du médecin pour empêcher l'occlusion prématurée de la cavité affectée.

Jusqu'ici, ajoute l'auteur, l'anatomie pathologique de cette affection nous est mal connue, surtout pour les suppurations d'origine dentaire, les recherches de Zuckerkandl ayant exclusivement porté sur des sinus malades par propagation, dans le cours de rhinites suppurées et notamment de rhinites atrophiques. Cependant le Dr Grünfeld ayant examiné endoscopiquement, par l'orifice alvéolaire, deux sinus atteints de suppuration, à la suite de carie dentaire, a trouvé dans l'un des cas, la muqueuse pâle, lisse, normale et dans l'autre au contraire rouge et épaissie. Or, les observations de l'auteur et certaines considérations théoriques le portent à admettre, qu'étant donné le faible pouvoir réactionnel de la muqueuse du sinus, la première condition est de beaucoup la plus fréquente. Voici comment les choses se passent d'après lui : lorsque la carie a profondément détruit l'une des deux premières grosses molaires dont les racines arrivent jusqu'au voisinage de la cavité d'Highmore, il se développe, sous la couche profonde de la muqueuse jouant le rôle de périoste un véritable abcès sous-périostique, absolument analogue, comme pathogénie et comme caractère anatomique, aux abcès dentaires qui se développent sous le périoste de la surface extérieure de l'os. La fétidité est la même dans les deux cas. Peu à peu la collection purulente produite et entretenue par la carie dentaire remplit le sinus et s'écoule par regorgement dans la fosse nasale correspondante, à travers l'orifice normal situé dans le méat moyen. La muqueuse du sinus n'aurait aucune part dans cette suppuration, au moins pendant une longue période, et la preuve c'est qu'il suffit généralement de l'extraction de la dent malade, suivie d'un seul lavage détersif bien complet pour amener immédiatement la guérison. Ce n'est qu'à la longue que la muqueuse est susceptible de s'altérer, à la suite d'une inoculation produite moins vraisemblablement à sa surface que dans la profondeur de son tissu, au niveau de la perforation alvéolaire. Dans ces cas exceptionnels la muqueuse se transforme en une véritable membrane pyogénique et c'est alors qu'une intervention locale beaucoup plus énergique (curettage, cautérisation, tamponnement iodoformé) s'impose comme condition *sine quâ non* du tarissement de la suppuration.

Schütz consacre une partie de son travail à la question de la dilatation

Digitized by Google

de la cavité du sinus à la suite de la rétention du pus. Il ne croit cette distension possible qu'en cas de kystes suppurés de cette cavité, la prétendue occlusion de l'orifice du sinus par le gonflement de la muqueuse devant céder aux influences combinées de la pression du pus accumulé et de l'inspiration (qui normalement tend à produire un vide dans le sinus), bien avant que les parois osseuses puissent se laisser distendre.

En revanche, cette distension par accumulation du pus est parfaitement réalisable dans le sinus frontal, cette dernière cavité communiquant avec la fosse nasale, non par un orifice à bords minces, mais par un long conduit dont la muqueuse gonflée peut facilement déterminer l'obstruction.

En terminant, l'auteur revient sur la possibilité du développement de l'empyème d'Highmore par le seul fait de l'extraction intempestive d'une dent et conseille, dans le cas où l'on est amené à pratiquer cette extraction dans la supposition d'une suppuration du sinus, de ne pas la faire suivre immédiatement de la perforation du fond de l'alvéole, mais d'attendre quelques jours, jusqu'à ce que les phénomènes réactionnels se soient dissipés. Nous avouons ne pas comprendre ce raisonnement de l'auteur : en effet, dans les cas cités par lui, la suppuration du sinus a suivi la simple extraction dentaire et non la perforation de l'alvéole. Il nous paraît donc logique, une fois que l'on s'est décidé à enlever la dent malade, de pratiquer immédiatement après la perforation alvéolaire et le lavage du sinus, cette dernière manœuvre étant incapable de produire la suppuration de l'antre et ne pouvant au contraire qu'en déterminer le tarissement, si elle existe déjà .

LUC.

Sagittale spalten der hinteren Endenbei der Siebbeinmuscheln. (Fentes sagittales des extrémités postérieures des deux cornets ethmoïdaux), par le Dr Killian, de Worms. In *Mon. für Ohrenheilk.*, 1890, août, p. 236.

Le schéma ci-joint que nous empruntons à l'article de Killian indiquera mieux qu'une description la disposition des fentes en question qui, appréciables par la rhinoscopie postérieure ne s'étendaient pas assez en avant pour être appréciables par la rhinoscopie postérieure.

L'auteur explique cette anomalie par la persistance anormale de méats supplémentaires qui s'observent sur l'ethmoïde du fœtus et disparaissent généralement avant la naissance.

LUC.

Digitized by Google

Zur Diagnose und Therapie der Erkrankungen der Nebenhöhlen der Nase mit Ausnahme des Sinus maxillaris. (Contribution au diagnostic et à la thérapeutique des affections des cavités accessoires du nez, excepté le sinus maxillaire), par le Dr MAX SCHAEFFER, de Brême. *Deutsch. medic. Wochenschrift*, 1890, n° 41.

Dans ce mémoire très remarquable, le célèbre spécialiste de Brême décrit les affections mentionnées ci-dessus, principalement au point de vue du diagnostic différentiel et de la thérapeutique.

Voici, d'après lui, les symptômes généraux : dans toutes les affections chroniques des sinus il y a un écoulement presque toujours fétide, d'une consistance plus ou moins épaisse, avec ou sans formation de croûtes sur la muqueuse du nez. Quelquefois l'écoulement n'a lieu que dans certaines positions de la tête. A cela, il se joint dans la plupart des cas, un gonflement des os correspondants de la face, avec de la rougeur légère et gonflement du tissu cellulaire sus-jacent. En outre, il y a de la céphalalgie diffuse ou localisée. Les malades se plaignent souvent de douleurs perforantes ou lancinantes dans les os, d'accès de vertige et d'insomnie.

Dans les affections du sinus frontal les sensations douloureuses que nous venons de mentionner se concentrent presque toujours sur l'extrémité frontale du nez et les régions sus-orbitaires. Dans celles du sinus sphénoïdal, elles siègent au milieu de la tête et rayonnent vers l'occiput, vers la nuque et la région sus-orbitaire. Dans les affections sphénoïdales, elles se font presque toujours dans la joue correspondante et à la région sus-orbitaire. Ce n'est qu'au bout d'un assez long temps que les douleurs s'étendent au côté opposé. On sait que, dans ces affections, peuvent survenir des gonflements érysipélateux soudains, spécialement après un refroidissement rapide au moment de la menstruation. Dans ces cas, les malades peuvent souvent désigner avec une grande précision le point de départ de la rougeur inflammatoire, ce qui est d'une grande importance pour le diagnostic différentiel. Plusieurs malades avaient des vomissements pendant l'exacerbation de leur maladie.

Beaucoup d'eux se plaignaient de vertige et de chancellement en marchant. Ils se sentaient en quelque sorte tirés vers l'un ou l'autre côté et ce côté était toujours celui de l'affection que la plupart étaient incapables d'indiquer.

C'est la manière ou mieux c'est l'*endroit* dans lequel se trouve le pus, à l'exploration de la cavité nasale, qui nous donne, d'après l'auteur, des indications précises pour le diagnostic différentiel.

Digitized by Google

Dans les suppurations du sinus frontal, nous trouvons, à la hauteur du cornet moyen, la partie correspondante de la cloison couverte de pus ou d'une croûte d'une couleur et de dimensions variées. La muqueuse de la cloison a, sur ce point, la couleur « mate » de la pharyngite sèche.

M. Schaeffer conseille l'application d'une solution d'acide chromique à 1/2, pour réduire la muqueuse gonflée à son épaisseur normale. L'acide chromique peut être remplacé par l'acide trichloracétique. Le cathétérisme fait avec succès est suivi d'un grand soulagement et de la disparition immédiate des douleurs parfois incessantes. Quant à l'abcès du sinus ethmoïdal, dont le diagnostic est plus facile, Schaeffer l'attaque immédiatement avec la curette. Il la pousse entre les cornets moyen et inférieur dans la direction latérale, en arrière et en haut, en l'enfonçant dans la paroi externe du nez. Le cornet moyen étant atteint de gonflement kystique, il la pousse dans le kyste osseux, en la faisant cheminer dans la même direction. Alors il fait le curettage. Le traitement post-opératoire est le même que dans les affections frontales.

Pour faire l'ouverture du sinus sphénoïdal, Schaeffer recommande de mesurer d'abord la distance du sinus frontal au bout du nez et de le marquer sur la curette, car, le sinus sphénoïdal étant ouvert, la curette doit pénétrer de 2 à 4 cent. plus loin que l'ouverture du sinus frontal.

L'affection du sinus sphénoïdal se complique, d'après lui, toujours d'une affection des os qui forment le sinus.

C'est pourquoi il se sert d'une curette, et non d'une sonde, dès le commencement de l'opération. La sonde doit être forcée contre la cloison comme si l'on voulait pénétrer dans un foyer idéal situé en arrière « de la cloison » (du côté droit ou gauche). Ce procédé n'est pas dangereux, car en continuant on atteindrait le corps des os sphénoïdaux, toute autre lésion étant impossible. Le sang et le pus s'écoulent principalement par la cavité naso-pharyngée. La sonde se meut avec beaucoup plus de liberté dans le sinus sphénoïdal que dans le sinus frontal. Pendant l'opération, le malade éprouve une douleur irradiant de l'angle interne de l'œil en arrière vers l'occiput. En cas de sondage du sinus frontal, il la localise à la racine du nez et à l'angle interne de l'œil. L'opération est suivie d'une détente immédiate des phénomènes douloureux.

Quant à la durée de guérison, les affections sphénoïdales sont intermédiaires entre les frontales et les ethmoïdales. Le traitement post-opératoire est le même que dans les autres. Il peut y avoir aussi une affection simultanée du sinus frontal et ethmoïdal; dans ce cas le sinus

Digitized by Google

frontal semble être atteint le premier. Pour obtenir un succès complet, il est indispensable d'enlever tous les obstacles qui s'opposent à l'écoulement du pus (bourrelets de la muqueuse, polypes, etc.) et dans quelques cas il est recommandable de faire l'ablation partielle d'un cornet.

Le travail de M. Schæffer se termine par une longue série d'observations très intéressantes. DREYFUSS (de Strasbourg).

In Sachen der Durcheuchtung der Oberkieferhöhle. (A propos de l'éclairage du sinus maxillaire), par le Dr ZIEM, de Dantzig. *Berl. klin. Wochenschr.*, 1890, nº 36.

Z... reconnaît la valeur de cette méthode appliquée aux empyèmes proprement dits de l'antre d'Highmore. Il en conteste au contraire l'efficacité pour les faits de catarrhe muco-purulent de la même cavité, alors que la ponction suivie de lavage ne donne issue qu'à quelques flocons purulents. Ces formes atténuées de la maladie ne sont pourtant pas négligeables ; car elles sont susceptibles de déterminer de sérieux accidents métastatiques dans le globe oculaire, ainsi qu'il résulte d'une observation rapportée par l'auteur, où le lavage du sinus droit qui renfermait une faible proportion de pus floconneux suffit pour amener une amélioration considérable d'une irido-choroïdite de l'œil du même côté et faire disparaître toute trace d'un rétrécissement du champ visuel du côté opposé.

Pour l'auteur, le résultat de l'éclairage du sinus ne saurait être probant que quand il est négatif (encore faut-il tenir compte de certaines causes d'erreur pouvant résulter d'un état d'asymétrie des deux sinus). Si, dit-il, on ne se décidait à ouvrir et à laver que les sinus donnant une opacité absolue, on risquerait fort de ne pas opérer bien des cas qui méritent de l'être Aussi est-il d'avis, en cas de doute, de recourir à sa méthode de ponction (sans aspiration) par l'alvéole, suivie d'injection.

LUC.

A case of fibro-mucous polypus of the naso-pharynx. (Un cas de polype fibro-muqueux naso-pharyngien), par CHARLES WARDEN. In *the Journal of laryng.*, juillet 1890.

Observation d'un enfant de 12 ans, de constitution délicate, anémique, souffrant depuis deux ans de polypes muqueux dans les deux narines, et présentant en outre une tumeur fibreuse située immédiatement en arrière de la luette. Ablation des polypes, et quelque temps après excision de la tumeur. Au bout d'un an à peu près réapparition des polypes muqueux

Digitized by Google

dans les deux narines et de la tumeur fibreuse qui avait augmenté de volume.

L'incertitude de l'auteur sur la connexion de ces tumeurs différentes, polypes et fibromes, cesse le jour où il s'aperçoit que la tumeur fibreuse porte à son sommet un appendice muqueux. L'état général du petit malade était mauvais : il n'avait pas de dysphagie, mais respirait difficilement ; la respiration était impossible par les narines. Rétabli sous l'influence d'un traitement tonique, l'enfant est opéré de nouveau le 6 juillet 1888 : les polypes sont enlevés et la tumeur, isolée facilement, est complètement excisée ; l'hémorrhagie est comparativement minime et la guérison rapide A l'examen microscopique, on reconnaît la structure caractéristique du tissu fibreux ; le petit appendice était manifestement muqueux. Le 26 juillet nouvelle apparition d'une tumeur de nature suspecte, et de polypes dans la narine gauche. L'ablation de la tumeur est remise à une date ultérieure pour permettre à l'enfant le bénéfice d'un séjour à la campagne. A son retour, il se trouve dans de bien meilleures conditions quoique la tumeur ait considérablement augmenté de volume ; il est opéré pour la dernière fois en 1889, et la tumeur sur laquelle étaient implantés des polypes muqueux qui s'étendaient dans la narine gauche semble avoir été cette fois radicalement extirpée, car depuis lors il n'y a pas trace de récidive.

Pour expliquer la formation de ces polypes fibro-muqueux l'auteur se rattache à la théorie Panas, d'après laquelle la nature des polypes dépend de l'endroit où ils prennent naissance ; c'est ainsi qu'ils seront muqueux, fibreux ou fibro-muqueux selon que leur point d'origine sera la membrane pituitaire, la surface inférieure de l'apophyse basilaire, ou la membrane qui entoure la face inférieure des fosses nasales où s'entremêlent les éléments fibreux et les éléments muqueux.

GOULY.

Polype fibreux naso-pharyngien chez un garçon de 11 ans, par LANCIAL. *Journ. des sc. méd. de Lille*, 1891, n° 2, p. 25. — Cet enfant, qui présentait les signes fonctionnels classiques, modérément accentués, fut opéré par Duret, après résection du maxillaire supérieur. L'hémorrhagie fut formidable et d'ailleurs avant l'opération on avait noté que la tumeur était molle et très vasculaire.

A l'examen histologique, Augier a trouvé un fibrome télangiectasique.

Myxome naso-pharyngien. (A case of myxoma of the naso-pharynx

Digitized by Google

in a child of six years old), par A. Mac Coy. *New-York medic. Journ.*, 27 sept. 1890, p. 341. — Annie I..., âgée de six ans, toujours bien portante, a été prise à la suite d'un refroidissement au mois de septembre 1888, de coryza aigu qui s'est transformé en rhinite chronique. L'obstruction des fosses nasales ne fut complète qu'au mois de mars 1889, et depuis cette époque l'enfant respire exclusivement par la bouche qu'elle tient toujours ouverte. On trouve les fosses nasales remplies d'un liquide muco-purulent. L'enfant respire la bouche ouverte ; la voix est couverte ; l'expression du visage ressemble à celle qu'on rencontre dans l'hypertrophie des amygdales. A l'examen rhinoscopique, la cavité naso-pharyngienne est remplie par une masse volumineuse d'un rose pâle. Les amygdales ne sont pas rouges, le voile du palais est déprimé et forme une saillie convexe. Avec le doigt on pouvait sentir une large tumeur, élastique, peu mobile, plus ferme qu'un myxome et moins dure qu'un fibrome. La tumeur paraissait avoir une base d'un pouce et demi de diamètre, attaché à la surface libre du vomer et descendant jusqu'à la partie inférieure de l'os. La tumeur a été enlevée à l'anse galvanique (introduite par la narine). Examinée au microscope, c'était un myxome.

II. — LARYNX, TRACHÉE, CORPS THYROIDE

Todesfall nach Exstirpation eines Kehlkopfpolypen. (Un cas de mort consécutive à l'extirpation d'un polype du larynx), par le Dr Grunwald, de Munich. In *Monatsschr. f. Ohrenheilk.*, 1890, p. 307.

Un homme de 73 ans présentant des signes d'artériosclérose et d'hypertrophie du ventricule gauche se présente à la clinique du professeur Schech pour une aphonie totale qui s'expliqua à l'examen laryngoscopique par la présence, sur chaque corde vocale, sur la moitié antérieure du bord libre, d'une tumeur molle, allongée, fusiforme. Ces néoplasmes furent enlevés au moyen de l'anse et de la guillotine et l'examen laryngoscopique révéla un stroma de tissu conjonctif mou, fortement infiltré de petites cellules et recouvert d'une couche épaisse d'épithélium pavimenteux. Aucune apparence de malignité. Cinq mois après, récidive aux points primitivement occupés par le néoplasme, en outre, apparition d'une petite tumeur pédiculée au niveau de la commissure antérieure. Cette dernière est facilement enlevée. Pour les tumeurs latérales, Grünwald se servit d'un couteau en forme de lancette qu'il planta dans chaque tumeur, la lame tournée en arrière, à une petite distance de l'extrémité antérieure ;

Digitized by Google

après quoi l'incision fut faite d'avant en arrière. Le néoplasme restant alors appendu à son extrémité antérieure fut extirpé au moyen de l'anse. Cette opération fut pratiquée sans complications, du côté droit; à gauche, au contraire, elle fut suivie d'une hémorrhagie non copieuse, mais persistante, amenant toutes les 5 ou 10 minutes un crachat de sang pur. La glace intus et extra ne détermina qu'un soulagement léger. L'examen laryngoscopique montre une tumeur flottante située sous la commissure des cordes vocales et qui avait échappé jusque-là aux regards. Pensant que cette nouvelle tumeur pourrait, par les tiraillements qu'elle déterminait, entretenir l'hémorrhagie, Grünwald en pratiqua l'ablation avec l'anse galvano-caustique, puis comme l'hémorrhagie continuait et paraissait provenir de la région antérieure, l'auteur appliqua sur ce point un couteau galvano-caustique plat. L'hémorrhagie continuant toujours et faisant même des progrès, Grünwald se décida à amener rapidement le malade en voiture à la polyclinique chirurgicale où (il est vrai après une heure 1/2 inutilement perdue à faire de nouvelles applications de glace) on se décida à pratiqner la cricotrachéotomie. On put alors enfoncer de la gaze iodoformée de bas en haut par la partie supérieure de la plaie et tamponner directement le point de départ de l'hémorrhagie que l'on réussit à maîtriser complètement. Les suites immédiates de l'opération parurent satisfaisantes, mais le malade succomba le lendemain. Les parents s'opposèrent à l'autopsie.

En l'absence de ce moyen de contrôle, l'auteur suppose que le malade a succombé à l'affaiblissement causé par la perte de sang. Quant à la cause directe de l'hémorrhagie, il est réduit à l'expliquer par l'atério-sclérose du malade. Il ne croit pas à une faute opératoire, le couteau ayant été manœuvré d'avant en arrière et n'ayant pu par conséquent causer de dégât sérieux dans la partie antérieure de l'organe. Il insiste en terminant sur l'extrême rareté de cet accident dont il n'a pu rencontrer aucun exemple dans la littérature médicale depuis 1866. Pourtant le professeur Schech lui aurait dit avoir personnellement observé deux faits semblables.

LUC.

Du curettage du larynx, par la méthode de Heryng, par M. SCHAEFFER (de Brême). *Therap. Monatshefte*, octobre 1890.

Schaeffer restreint le curettage aux cas dans lesquels :

1° Une sténose plus ou moins grave s'est établie à la suite de végétations tuberculeuses.

Digitized by Google

2° L'application exclusive de l'acide lactique ne donne pas de résultats suffisants.

3° Les malades semblent offrir la résistance suffisante au point de vue physique et psychique pour supporter ce que ce procédé a de pénible.

DREYFUSS (de Strasbourg).

Zur Bekaempfung des Glottiskrampfs nach endolaryngealen Eingriffen. (Des moyens de combattre le spasme de la glotte à la suite des applications intralaryngées), par le Dr R. KAYSER (de Breslau). *Therap. Monastshefte*, octobre 1890.

Pour éviter le spasme, Kayser ordonne aux malades de respirer 5 à 10 fois le plus profondément possible, avec de petits intervalles, immédiatement avant l'application médicale, de sorte qu'ils se trouvent, par hyper-oxydation du sang, dans un état qui leur permet de retenir leur respiration pendant 30 à 60 secondes.

Il en résulte que l'action médicamenteuse (insufflation, badigeonnage) n'est pas suivie d'un accès de suffocation, quoique la glotte se ferme spasmodiquement. Au moment où se montre de nouveau le besoin de respirer, le spasme est déjà diminué.

DREYFUSS (de Strasbourg).

Sobre un caso de ictus laringeo. (Sur un cas d'ictus laryngé), par le Dr JOSÉ ROQUER CASADESUS. In *Revista de Laryngologia*, etc., avril 1891.

Relation d'un fait d'ictus laryngé chez un sujet de 31 ans indemne de toute lésion cérébro-spinale. L'attaque précédée d'une sensation de chatouillement dans le larynx s'annonçait par une violente quinte de toux au milieu de laquelle la face devenait violacée et le malade tombait privé de connaissance, sans phénomènes convulsifs.

LUC.

Sur le mode de vibration des membranes et le rôle du muscle thyro-aryténoïdien, par M. A. HUBERT. *Académie des sciences*, séance du 6 avril 1891.

Il résulte des expériences de l'auteur sur le mode de vibration des membranes et les fonctions du larynx que l'on ne saurait attribuer au muscle thyro-aryténoïdien le rôle qu'on lui a supposé jusqu'à présent dans la production de la voix de poitrine et de la voix de fausset.

Digitized by Google

D'après lui, le rôle du faisceau interne du thyro-aryténoïdien est de supprimer, en quelque sorte, la partie de la muqueuse laryngienne de la région immédiatement sous-glottique où elle n'est soumise à aucune tension et d'accroître ainsi l'intensité du son. Même rôle, à un moindre degré serait dévolu au muscle crico-aryténoïdien latéral dans le voisinage de son insertion cricoïdienne ainsi qu'au cartilage cricoïde.

Les variations de hauteur constatées en exerçant une légère traction perpendiculairement au bord vibrant, démontrent l'utilité des mouvements d'élévation et d'abaissement du larynx, que l'on observe chez les chanteurs, aux limites supérieure et inférieure de la voix chantée. Par eux, le chanteur provoque un certain degré de tension ou de relâchement de la muqueuse des cordes vocales dans une direction perpendiculaire au bord vibrant, d'où augmentation ou diminution de la hauteur du son.

DELPORTE.

Sur les corps étrangers du larynx, par le Dr PAUL KOCH, de Luxembourg. *Ann. maladies de l'oreille, du larynx*, etc., mai 1891.

Le Dr Koch rapporte l'observation d'un jeune garçon de 6 ans qui avait avalé un fragment pointu d'os de mouton.

Le laryngoscope permettait seulement de constater l'immobilité des cartilages aryténoïdes correspondant naturellement à celle des cordes vocales, pendant la respiration et la phonation. Le lendemain de l'accident, l'enfant présenta de la toux croupale, du cornage, de l'aphonie, indiquant manifestement la présence de l'obstacle dans le larynx. L'auteur pratiqua la trachéotomie et introduisit la canule n° 2 de Krishaber ; immédiatement la respiration devint facile, et l'exploration digitale permit de constater un os pointu immobilisé entre les fausses cordes vocales et reposant sur les cordes vocales inférieures. L'extraction par les voies naturelles n'ayant pas réussi, la canule fut retirée et l'on introduisit par la plaie trachéale une pince dans le larynx, de bas en haut, pendant que les doigts de l'autre main introduits dans la bouche recevaient les mors de la pince et l'os en question.

L'auteur conclut :

1° Si le corps étranger ne séjourne que depuis peu dans le larynx, et si l'extraction par les voies naturelles est impraticable il faut employer a trachéotomie et l'introduction d'une pince dans le larynx.

Si le corps étranger séjourne depuis longtemps, trachéotomie et laryngotomie, en se servant surtout de la canule à tampon de Trendelenburg,

Digitized by Google

et l'on peut faire aspirer par cette canule quelques gouttes de chloroforme.

DELPORTE.

Un accident laryngé dans le cours du mal de Bright, par H. MENDEL, interne à Lariboisière. *Ann. mal. oreille,* etc., mai 1891.

L'auteur rapporte sous ce titre un cas d'œdème laryngé dans le cours d'un mal de Bright. Il s'agit d'un homme de 50 ans, qui, depuis 1870, présentait tous les deux mois environ de l'œdème des membres inférieurs. Le 1er avril il fut pris d'œdème de la face avec œdème du larynx et l'examen de l'urine révéla la présence d'une certaine quantité d'albumine. Deux jours après l'admission de cet homme à l'hôpital, l'œdème disparut et l'examen laryngoscopique permit de constater alors la présence d'une petite tumeur conique, sur la face postérieure de l'épiglotte, tumeur due, croit l'auteur, à l'inflammation chronique de la muqueuse.

M. Mendel suppose que cette petite tumeur, en raison de la rareté de l'œdème laryngé brightique, aurait servi de point d'appel, déterminant un locus minoris resistentiæ, pouvant expliquer l'apparition brusque des accidents constatés chez le malade.

DELPORTE.

Dix faits de thyrotomie. La thyrotomie comparée aux autres opérations pratiquées sur le larynx, par le Dr FRANZ STREITER. *Wurzburg,* 1888 (d'après l'analyse parue dans *The American Jour. of med. sciences*).

Les dix cas se répartissent de la façon suivante :

Cas n° 1. — Tuberculose laryngée prise pour un carcinome, destruction ulcéreuse de la fausse corde droite et de la portion inférieure de l'épiglotte, tuméfaction œdémateuse de la paroi postérieure du larynx. L'âge du malade (64 ans) a été la principale cause de l'erreur de diagnostic.

Ouverture du larynx et cautérisation énergique des surfaces malades, avec le thermocautère. Mort, 22 jours après l'opération.

Cas n° 2. — Carcinome chez un homme de 70 ans. Occlusion presque complète de la glotte par une tumeur sous-jacente aux fausses cordes et ayant envahi l'une d'elles. Trachéotomie préalable avec canule de Trendelenburg, ouverture du larynx avec le thermocautère, cautérisation ignée du néoplasme.

Cas n° 3. — Tumeur dont on ne nous dit pas la nature, chez un homme de 45 ans, de la grosseur d'une noisette, sessile, insérée sur la face in-

Digitized by Google

terne du cartilage thyroïde. Thyrotomie, excision du néoplasme, au moyen de ciseaux et cautérisation de la surface d'implantation avec le thermocautère. Guérison rapide. Mort, plusieurs années plus tard, d'origine indéterminée.

Cas n° 4. — Petit papillome inséré sur la moitié antérieure de la fausse corde gauche, chez une femme de 43 ans.

Ouverture du larynx avec le thermocautère, extirpation de la tumeur avec la pince et cautérisation ignée de la surface d'implantation. Guérison.

Cas n° 5. — Homme de 41 ans. Carcinome ayant déterminé de profondes lésions destructives dans les 2 cordes vocales et les 2 bandelettes ventriculaires et donné simultanément naissance à de nombreuses végétations. Menaces d'asphyxie. Cricotomie suivie de cautérisation ignée des lésions. Un mois après, le malade part avec une canule et est perdu de vue.

Cas n° 6. — Homme de 65 ans. Carcinome. Destruction profonde des fausses cordes. Thyrotomie et cautérisation ignée énergique. Mort, le lendemain.

Cas n° 7. — Femme de 43 ans. Adhérence des fausses cordes, sur un tiers de leur étendue, à une tumeur granuleuse sous-jacente à elles et qui, d'après les détails de l'observation, semble être de nature tuberculeuse.

Trachéotomie préliminaire. Huit jours plus tard, ouverture du larynx avec le thermocautère et cautérisation ignée des lésions.

La canule fut retirée, au bout de 3 jours, mais dut être remise en place six mois plus tard et gardée pendant 2 mois, jusqu'au moment de la mort qui fut causée par une pneumonie.

Cas n° 8. — Femme de 24 ans. Tuberculose laryngée. Trachéotomie préalable. Thyrotomie et destruction ignée des masses tuberculeuses. La malade est congédiée, le 18e jour, sans canule ; les plaies laryngées offrent un aspect granuleux favorable. Pas de détails ultérieurs.

Cas n° 9. — Homme de 47 ans. Tuberculose laryngo-pulmonaire. Trachéotomie préalable. Cinq jours après, thyrotomie et cautérisation ignée. Mort le 17e jour.

Cas n° 10. — Homme de 35 ans. Tuberculose laryngo-pulmonaire. Trachéotomie préalable ; 27 jours plus tard, thyrotomie et cautérisation ignée énergique. Mort, un mois après.

Nous nous associons à la plupart des remarques dont notre collègue américain fait suivre son analyse sur ce travail.

Nous nous étonnons comme lui que, dans le cas n° 4, on ait eu recours

Digitized by Google

d'emblée à la thyrotomie pour la cure d'une lésion bénigne et peu étendue dont on aurait eu sans doute raison par des manœuvres intra-laryngées.

Comme lui, en revanche, nous ne saurions trop approuver la préférence donnée à la thyrotomie sur les opérations endo-laryngées, pour l'extirpation des néoplasmes malins.

Nous partageons enfin son étonnement à l'égard de l'ouverture du larynx au moyen du thermocautère, alors que l'on a introduit dans la trachée une canule de Trendelenburg et que l'on n'a plus par conséquent de raisons de craindre les effets d'un léger écoulement de sang.

Mais où nous nous séparons complètement de notre collègue américain, c'est à propos du jugement qu'il porte sur la thyrotomie appliquée au traitement de la tuberculose laryngée; méthode qu'il semble considérer comme une témérité préjudiciable au malade.

Sur cette question délicate, notre opinion est loin d'être faite. En présence des résultats curatifs remarquables, obtenus par les chirurgiens dans le traitement des tuberculoses locales osseuses et articulaires, et d'autre part, de la difficulté que l'on éprouve à opérer une destruction radicale des lésions tuberculeuses du larynx par les méthodes de grattage et de cautérisation, nous songions, depuis ces dernières années, à appliquer le procédé de la thyrotomie suivie de cautérisation ignée aux cas qui paraîtraient spécialement se prêter à ce mode d'intervention, grâce à une intégrité *relative* du parenchyme pulmonaire. Nous n'avons malheureusement pu mettre notre projet à exécution, faute de malades qui voulussent bien s'y prêter.

Nous n'avions pas connaissance que de semblables tentatives eussent été faites par d'autres. Aussi avons-nous lu avec la plus grande curiosité le travail allemand qui précède ou du moins l'analyse qui en est donnée par le journal américain.

Cette curiosité de notre part n'a été qu'imparfaitement satisfaite, car les observations de Streiter n'autorisent encore aucune conclusion sur la valeur de la méthode en question.

Il nous semble qu'il a eu grandement tort d'appliquer ce procédé à des sujets porteurs de lésions pulmonaires tels que ceux des observations 9 et 10.

En revanche la malade n° 8 qui, dans l'espèce, répond admirablement aux indications que nous nous étions fixées à nous-même, puisqu'il n'est pas mention de lésions pulmonaires, dans son histoire, est perdue de vue après avoir donné à l'opérateur l'espoir d'une guérison radicale. Cette

Digitized by Google

absence de renseignements sur la marche ultérieure des choses, dans ce cas si intéressant, lui enlève, à nos yeux, toute sa valeur.

Quoi qu'il en soit, nous devons reconnaître que le travail du médecin allemand ouvre une voie nouvelle dans le traitement de la tuberculose laryngée, voie où nous ne manquerons pas de le suivre, si nous en trouvons l'occasion, faute d'avoir été à même de l'y précéder.

LUC.

Contribution à l'étude des corps étrangers des voies aériennes, par le Dr JUFFINGER. *Monats. f. Ohrenheilh.*, 1889, n° 4, p. 80.

Il s'agit d'une jeune fille de 20 ans qui, ayant été prise d'un accès de toux, pendant qu'elle mangeait un caroube, aspira un morceau de ce fruit et éprouva, à partir de là, une sensation douloureuse dans la moitié droite du cou. Examen du larynx et de la trachée négatif. Ultérieurement développement d'un foyer pneumonique au sommet du poumon droit, fièvre, expectoration fétide, puis apparition d'un emphysème sous-cutané dans la région claviculaire.

Quatorze jours après l'accident, expectoration du fragment de caroube dont de petites parcelles avaient été rejetées les jours précédents.

Cependant les symptômes pulmonaires ne disparaissaient pas et la maladie prend peu à peu les caractères de la tuberculose pulmonaire. Cette apparence est confirmée par l'examen des crachats qui y révèle la présence du bacille de Koch.

LUC.

III. — BOUCHE ET PHARYNX

La créoline dans l'angine lacunaire, par le Dr ITZIG. *Therapeut. Monastshefte*, septembre 1890.

Itzig a vu de beaux succès dus aux gargarismes avec la créoline, dans plusieurs cas d'angine lacunaire. Il ordonne une solution de créoline à 1 0/0, la fait diluer dans une égale quantité d'eau tiède et employer comme gargarisme, à plusieurs reprises dans la journée. La sensation désagréable de brûlure à la gorge causée par la créoline disparaît vite sous l'influence de gargarismes à l'eau tiède pure.

DREYFUSS (de Strasbourg).

Digitized by Google

Erysipèle primitif de la langue, par le Dr GAREL, médecin des hôpitaux de Lyon. *Annales des maladies de l'oreille, du larynx,* etc., mai 1891.

M. Garel rapporte une observation d'érysipèle ayant débuté par la langue où se produisit un gonflement énorme, puis de là ayant gagné l'arrière-gorge, le nez, pour s'épanouir enfin sur la face et le cuir chevelu. L'auteur fait remarquer que, contrairement à l'opinion de Spillemann (art. Erysipèle, Dict. Dechambre),le gonflement de la langue était dans ce cas, considérable.

DELPORTE.

Gommes syphilitiques des amygdales, par le Dr MARCEL NATIER.

Les gommes des amygdales constituent une manifestation relativement rare à la période tertiaire de syphilis.

Étiologie. Age. Sexe. — Il n'y a rien de précis relativement au temps que met l'affection à apparaître après l'infection syphilitique. L'intervalle entre le chancre et la gomme est surtout de courte durée aux âges extrêmes. Les gommes paraissent plus fréquentes à l'époque moyenne de l'existence ; les hommes seraient plus souvent atteints que les femmes (2 pour 1). On observe les gommes aussi souvent sur l'amygdale droite que sur la gauche.

Causes occasionnelles.— Le tabac et l'alcool sont deux facteurs importants ; il faut également accorder une influence nocive aux maladies antérieures à localisation particulière sur l'amygdale (diphtérie, angines aiguës, etc.), ainsi qu'à la constitution générale de l'individu, aux prédispositions héréditaires ou acquises, et à l'absence ou à l'insuffisance du traitement dans la première période de la diathèse.

Symptômes subjectifs. — L'affection s'annonce souvent par une sensation de gêne à laquelle peut succéder une douleur vive qui revêt les caractères d'une angine aiguë. Cette douleur peut gagner l'oreille et s'étendre à toute la région de la tempe du même côté. Il peut exister en même temps de la difficulté de la respiration et de la déglutition. L'amaigrissement parfois considérable dont sont atteints les malades doit être pris en grande considération, car il peut avoir une influence marquée sur la marche de l'affection.

Symptômes objectifs. — L'évolution des lésions gommeuses de l'amygdale comprend 3 stades : 1° stade d'infiltration ; 2° stade de ramol-

Digitized by Google

lissement ; 3e stade d'ulcération (aspect bourbillonneux), d'élimination, de cicatrisation.

Diagnostic. — Le diagnostic est parfois facile, mais il n'est pas toujours aisé d'éviter la confusion avec l'hypertrophie simple des amygdales, les amygdalites inflammatoires, le cancer, le lupus, la tuberculose, les calculs et kystes hydatiques ; on pourra également éprouver un certain degré d'embarras dans les cas de chancre de l'amygdale, de plaques muqueuses diphtéroïdes, de syphilides ulcéreuses. La question sera très souvent jugée par les effets obtenus à la suite de l'emploi du traitement spécifique.

Pronostic. — La terminaison est ordinairement heureuse, mais dans certains cas le pronostic est très grave puisque la mort a pu survenir par ulcération de la carotide.

Traitement. — L'iodure de potassium associé ou non au biiodure d'hydrargyre forme la base du traitement général ; il faut en outre relever l'état général du malade par des toniques variés. Le traitement local est surtout indiqué quand la gomme est ulcérée ; on se trouvera bien alors de toucher la surface ulcérée avec un tampon d'ouate trempée dans une solution de nitrate d'argent au 1/10, 1/5, ou de nitrate acide de mercure au 1/50, 1/30, 1/20, ou de teinture d'iode.

Nous regrettons de n'avoir pu donner ici une analyse plus complète et plus détaillée de l'excellent mémoire du Dr Natier et nous engageons nos lecteurs à lire en entier ce travail dans lequel ils trouveront, outre des observations intéressantes, les éléments complets du diagnostic d'une affection qu'il est d'autant plus important de savoir reconnaître, que, soignée à temps, elle a souvent une terminaison heureuse, alors que méconnue elle expose aux plus fâcheuses complications.

GOULY.

Sur une variété de stomatite diphtéroïde à staphylocoques. (Stomatite impétigineuse), par MM. SEVESTRE et GASTOU. Communication à la Soc. méd. des hôpitaux, séance du 26 juin 1891.

L'affection décrite dans cet intéressant travail est caractérisée par l'apparition de plaques blanchâtres, ne pouvant être détachées sans déchirure de la muqueuse en différents points de la cavité buccale, mais avec une prédilection marquée à la face interne des lèvres. Cette stomatite est peu douloureuse, donne à peine lieu à de l'engorgement ganglionnaire et guérit ordinairement en six ou huit jours. Elle ne présente pas de gravité ; aussi est-il de la plus grande importance de savoir la distinguer de

Digitized by Google

la diphtérie et de ne pas envoyer les enfants qui en sont atteints dans les pavillons d'isolement réservés à la diphtérie. Pour cette raison, il est bon de ne pas oublier que Sevestre et Gastou n'ont jamais noté de ces couennes sur les amygdales qui sont au contraire le siège de prédilection de la diphtérie. Dans tous les cas, ces auteurs ont rencontré dans les fausses membranes, le staphylocoque doré.

Dans trois cas il était associé à de rares bacilles dont la nature n'a pu être précisée et qui ne paraissent jouer qu'un rôle accessoire. La plupart des enfants atteints de cette forme spéciale de stomatite avaient en même temps de l'impétigo et, comme cette éruption semble provoquée également par le staphylocoque doré, les auteurs proposent de donner à la stomatite décrite par eux, le nom de stomatite impétigineuse.

LUC.

Eine neue im Munde vorgefundene Bacterie. (Une nouvelle bactérie trouvée dans la bouche), par E. SCHMIEGELOW, de Copenhague. In *Monatschr. f. Ohrenheilk,* 1891, p. 102.

L'auteur est parvenu à isoler la bactérie en question, pour laquelle il propose le nom de *bacillus anthracoïdes buccalis*, dans des masses blanchâtres en forme de champignons recouvrant les amygdales et la paroi pharyngienne postérieure d'une jeune fille de 13 ans. Ces masses s'étaient formées à la suite d'une angine aiguë et ne paraissaient donner lieu à d'autres symptômes qu'à une sensation de sécheresse. Isolée et cultivée dans de l'agar-gélatine et dans du bouillon alcalin à 37°, la bactérie formait des masses cotonneuses dans lesquelles le microscope révélait la présence de chaînettes dont chaque article mesurait 1 à 3 μ de longueur et 1 μ de largeur. Ces caractères rappellent assez ceux de la bactérie charbonneuse.

D'autres analogies existent entre les deux espèces bactériennes. Toutes deux tuent invariablement les souris et les lapins.

Les résultats sur les rats sont plus incertains. En revanche, tandis que les cultures de la bactérie charbonneuse tuent les pigeons sans exception, celles du microbe en question, même fraîchement préparées et injectées à forte dose sous la peau de ces oiseaux restaient sans effet. La première bactérie fond en outre la gélatine, phénomène qui ne se produit pas avec la seconde.

LUC.

Digitized by Google

IV. — OREILLES

Ueber die functionnelle Wichtigkeit der Schnecke. (De l'importance fonctionnelle du limaçon), par le Dr C. CORRADI, de Vérone. In *Arch. f. Ohrenheilk.* vol, XXX, cahier I, p. 1.

C... s'est proposé de déterminer dans ses recherches les effets de la destruction expérimentale, partielle ou totale du limaçon, d'un seul côté ou des deux côtés à la fois.

On sait, en effet, que le rôle fonctionnel du limaçon est un point encore mal déterminé de la physiologie de l'appareil auditif et que le fait de la persistance d'un certain degré d'audition à la suite de l'expulsion de la plus grande partie du limaçon chez l'homme (cas de Grüber) a porté plusieurs auteurs à penser que d'autres parties du labyrinthe pourraient bien avoir leur part dans le phénomène de l'audition.

Les résultats de C. ne sont pas favorables à cette dernière opinion.

Comme animaux d'expérience il a choisi le cobaye qui présente ce double avantage : 1° que son limaçon forme dans la caisse du tympan une saillie facile à reconnaître ; 2° que le moindre bruit donne lieu chez cet animal à des tressaillemeuts réflexes très accusés au niveau des pavillons des oreilles.

L'auteur a procédé de deux façons différentes, tantôt pratiquant une incision au tympan par la voie du conduit auditif, tantôt attaquant cette membrane après avoir détaché le pavillon. Le limaçon était détruit en partie ou en totalité au moyen d'un bistouri boutonné ou d'une aiguille portée à l'incandescence. Voici le résumé des résultats auxquels l'auteur est arrivé dans ses différentes expériences.

La destruction complète des deux limaçons a pour conséquence une surdité complète et définitive. Des troubles de l'équilibre n'ont pas été notés en pareille circonstance. Si le limaçon est détruit d'un seul côté, l'animal, une fois sorti de l'état de torpeur occasionné par le choc traumatique, paraît encore entendre du côté opéré, mais d'une façon très atténuée. En outre, le pavillon est affaissé, mais présente encore des tressaillements (très inférieurs, il est vrai, à ceux du côté sain) à l'occasion de bruits subits.

Dans une troisième série d'expériences, l'auteur a pratiqué une destruction partielle du limaçon des deux côtés.

A la suite de cette mutilation, l'ouïe était simplement diminuée, dans une proportion variable suivant l'étendue des dégâts. Il a noté, en outre, cette particularité intéressante, que chez les animaux dont la portion

Digitized by Google

supérieure des spires seule avait été détruite, les sons aigus paraissaient seuls perçus.

Ceci confirmerait l'hypothèse de Helmholtz d'après laquelle le limaçon servirait à la perception des sons élevés, dans la portion inférieure de ses spires, et à celle des sons graves dans leur portion supérieure.

Comme conclusions, l'auteur admet que, du moins chez les cobayes, le limaçon est la seule portion du labyrinthe qui préside aux perceptions sonores. La persistance d'un certain degré d'audition serait attribuable à l'oreille non opérée dans le cas ou le limaçon a été détruit d'un seul côté. C'est cette même explication que propose l'auteur pour les faits cliniques, dans lequels on a noté un reste atténué de perception auditive, malgré la destruction complète d'un limaçon.

LUC.

Die desinfectorische Gehörgangstamponade. (Le tamponnement désinfectant du conduit auditif), par le Dr LUDWIG LOEWE de Berlin. *Monatsschr. f. Ohrenheilk*, 1890, n° 6.

Dans un travail antérieur publié dans les numéros 10 et 11, 1888, du même journal, sous le titre : *Un nouveau pansement de l'oreille*, L. avait proposé d'utiliser la propriété absorbante de la ouate hydrophile et d'opérer par un tamponnement méthodique du conduit auditif externe, à partir de la perforation, un véritable drainage de la cavité tympanique. Dans ce premier travail, L. ne s'occupait que des écoulements séreux aigus ou subaigus qui, en raison de leur fluidité se prêtent bien à l'absorption capillaire.

Dans le présent article, qui est comme la continuation et le complément du premier, L. étend sa méthode, avec certaines modifications appropriées, aux écoulements muqueux ou muco-purulents. L'auteur pose d'abord comme condition indispensable du succès de son procédé, l'absence de certaines complications (cholestéatomes, polypes, carie mastoïdienne). Les expériences auxquelles il s'est livré lui ont révélé les particularités suivantes : quand, dans un cas donné d'otite moyenne muco-purulente, avec pus épais, on applique le tamponnement antérieurement décrit par lui pour les écoulements séreux, et consistant, comme on s'en souvient, après un lavage boriqué de l'oreille, suivi d'une dessiccation soigneuse et d'une douche d'air, à appliquer une série de petites boulettes de ouate hydrophile bien tassées les unes contre les autres dans le conduit, boulettes dont la plus profonde doit être exactement appliquée contre la perforation tympanique, on constate, lorsque l'on lève le pansement au bout

Digitized by Google

de 24 heures, que le pus a subi au contact de la ouate hydrophile une dissociation de ses éléments, le sérum se laissant entraîner au loin par capillarité tandis que le mucus reste immobilisé au niveau de la surface profonde du tampon et que les leucocytes occupent une position intermédiaire entre les deux. Sous l'influence de la répétition de ce pansement, on voit la suppuration s'épaissir, diminuer d'abondance, mais persister indéfiniment.

D'après Lœwe, cette persistance de la suppuration dénote l'existence de fermentations secondaires dont les produits chimiques entretiennent une irritation indéfinie des parties. Seulement, du fait de l'épaississement du pus, ces altérations secondaires s'opèrent moins facilement, d'où la diminution mais non la suppression complète de la suppuration.

Quel est le siège précis de ces fermentations et de l'irritation locale qui en est la conséquence? Tel est le point que l'auteur s'est minutieusement attaché à éclaircir. De deux choses l'une, ces phénomènes se produisent dans quelque recoin de la cavité tympanique, ou tout simplement au contact de la surface profonde du tampon avec la perforation.

Si c'est la première hypothèse qui est la vraie, lorsqu'on pratique une injection dans la caisse par la méthode des injections forcées, antérieurement décrites par l'auteur, immédiatement après avoir levé le pansement, le liquide de lavage ne manquera pas de contenir quelques flocons muco-purulents.

Il ne faut pas oublier, en effet, que Lœwe n'applique sa méthode qu'aux écoulements accompagnés d'une assez large perforation tympanique, et, dans ces conditions, le liquide lancé avec force ne manque pas d'atteindre directement ou par ricochet toutes les anfractuosités de la caisse. Or, dans ces circonstances, l'auteur n'a retrouvé que tout à fait exceptionnellement du muco-pus dans le bassin qui a servi au lavage.

C'est donc uniquement au niveau de la face profonde du tampon, et au contact de la perforation que se produisent les altérations secondaires du pus, qui sont causes de l'éternisation de l'écoulement.

Ces altérations secondaires, l'auteur a cherché à les prévenir par l'interposition d'un agent antiseptique entre le tampon et la cavité suppurante. C'est à l'acide borique en poudre fine qu'il a donné la préférence, mais au lieu d'employer cet agent à la façon de Bezold, consistant à bourrer de poudre boriquée le fond du conduit auditif externe, il en insuffle une toute petite quantité qu'il fait pénétrer dans l'intérieur de la caisse elle-même, sous le contrôle du miroir, au moyen d'un insufflateur composé d'un long tube destiné à être introduit jusqu'au voisinage de la

Digitized by Google

perforation et d'un ballon double permettant d'obtenir une force de projection correspondant à une demi-atmosphère. Etudiant comparativement à sa méthode celle de Bezold et la méthode des lavages intermittents, Lœwe montre que la première seule empêche d'une façon continue toute rétention du pus dans la caisse et toute fermentation secondaire.

Voici le résumé de la technique adoptée par l'auteur.

On commencera par débarrasser soigneusement le conduit et la caisse de toute substance étrangère (cérumen), au moyen d'injections à forte pression faites avec une solution boriquée qui, au besoin, aura été précédée du séjour, dans le conduit, de tampons imprégnés d'huile, pour faciliter le détachement du cérumen ; puis on donne plusieurs douches d'air, on sèche et l'on insuffle l'acide borique de la façon indiquée plus haut. Il reste alors à introduire les tampons de ouate hydrophile dont le premier doit pénétrer légèrement à travers la perforation. Au bout de 24 heures, le pansement est levé et renouvelé.

En l'absence de complications osseuses, cette méthode permet d'obtenir en quelques jours le tarissement d'écoulements qui s'éternisaient depuis des mois.

La guérison peut être considérée comme complète quand, après cessation de tout signe d'écoulement, la paroi profonde de la caisse entrevue à travers la perforation tympanique se montre sèche et d'un gris nacré.

On peut alors continuer d'appliquer contre la perforation une très mince couche d'ouate hydrophile qui joue le rôle de tympan artificiel et peut être laissée en place pendant des années.

Un autre avantage important de la méthode de Lœwe signalé par son auteur et dont nous avons pu constater nous-même la réalisation, c'est de provoquer fréquemment l'occlusion cicatricielle de la perforation, alors même que cette dernière existait depuis des années.

LUC.

Ueber die Borsäuretherapie der chronischen Ohreitrung nebst mittheilungen über ein neues Borpräparat. (Du traitement des suppurations de l'oreille par l'acide borique et d'une nouvelle préparation à base de bore), par le Dr MAX JANICKE, de Gorlitz. In *Archiv. f. Ohrenheilkunde*, vol. XXXII, cahier 1, p. 15.

L'auteur reconnaît que l'acide borique présente sur les autres agents antiseptiques proposés contre les otites suppurées l'avantage de ne pas être irritant. Il trouve sa principale indication dans les cas de larges perforations de la membrane tympanique. Insufflé sous la forme de poudre

Digitized by Google

fine, dans ces conditions, il pénètre dans la plus grande étendue de la caisse et s'opposant au développement ultérieur des microbes pyogènes il a souvent pour effet de tarir rapidement le processus suppuratif. Mais, pour peu que les dimensions de la perforation soient insuffisantes, la poudre boriquée ne peut pénétrer que dans une portion restreinte de la caisse et force est alors d'employer le remède en solution. Or c'est la faible solubilité de l'acide borique qui s'oppose à son efficacité. L'auteur a réussi à conserver, pendant deux et trois semaines, des coccus de la suppuration dans des solutions à 4/100, proportion qui représente le maximum de solubilité de l'acide borique dans l'eau, à la température ordinaire. Aussi cet agent ne saurait-il prétendre à détruire les diverses espèces microbiennes qui président aux phénomènes suppuratifs, mais simplement à en enrayer le développement. Or, il résulte des recherches de l'auteur que, même cette action plus modeste du médicament exige un certain degré de solution (1/2 pour 100 pour le coccus jaune de la suppuration 3/4 pour 100, pour le streptocoque pyogène, 2 1/2 pour 100 pour un mélange de bactéries putrides) qui ne saurait se maintenir suffisamment longtemps dans la caisse, les liquides lancés par les injections dans l'oreille moyenne en ressortant en grande partie par le couduit auditif ou la trompe et la faible portion qui y séjourne étant rapidement diluée par les sécrétions pathologiques. Il faudrait donc, pour que les injections boriquées fussent efficaces, qu'on les renouvelât avec une fréquence irréalisable dans la pratique.

En raison de ces inconvénients, l'auteur propose de substituer à l'acide borique un autre produit dérivé également du bore et obtenu en chauffant ensemble parties égales d'acide borique, de borax et d'eau. On obtient ainsi, après refroidissement, des cristaux offrant une réaction neutre.

Ce sel pour lequel J. propose le nom de tétraborate neutre de soude est soluble dans l'eau dans la proportion du 16/100, à la température d'appartement; mais, dans l'eau bouillante, sa solubilité est presque illimitée et comme, à degré égal, ses solutions jouissent d'un pouvoir égal à celui des solutions boriquées pour arrêter le développement des microbes, il est facile de juger de la supériorité d'action thérapeutique de ce nouveau produit, d'autant plus qu'il n'est pas plus irritant que l'acide borique.

J. a employé avec succès ce médicament dans diverses variétés d'otite moyenne suppurée, même dans les suppurations d'origine osseuse (après ablation des granulations et fongosités polypeuses). Rejetant la méthode

Digitized by Google

des lavages qui semble nuire à la rapidité de la cure, il conseille d'étancher simplement les sécrétions de la caisse par l'introduction de tampons d'ouate et d'introduire, par instillation, dans le conduit auditif, une petite quantité de solution saturée et chaude de tétraborate de soude que l'on oblige à séjourner dans la caisse en oblitérant hermétiquement le conduit auditif au moyen de gutta-percha.

Ces instillations sont renouvelées avec une fréquence variable, suivant l'abondance de la suppuration.

LUC.

Ueber Hörprüfungs mittel von Bezold. (De l'épreuve de l'ouïe de Bezold). (Autoreferat de l'auteur.)

La méthode habituelle de mensuration de l'acuité auditive au moyen de voix chuchotée est, en général, suivant Bezold, beaucoup trop restreinte.

Elle soutient la comparaison avec celle de Snellen, et Bezold se rallie à la proposition de Knapp, d'introduire pour l'épreuve de l'ouïe un mode analogue d'investigation. Avec l'alphabet de Snellen on reconnaît, à des distances passablement différentes, des signes équivalents et d'égale grandeur.

Les grandes différences de clarté qui dépendent de la simple variation de la lumière du jour ne doivent pas être moins prises en considération que les différentes intensités de la voix chuchotée d'un même individu, spécialement, lorsque celui qui mesure l'acuité auditive se sert d'un petit nombre de mots toujours les mêmes, comme par exemple, des chiffres et lorsqu'il parle, en outre, à la fin de l'expiration, en utilisant l'air résidual.

Le retour régulier, là, de certaines lettres, ici, de certains mots nous donne même des points de repère importants pour reconnaître la maladie, ou dépister une simulation, etc., etc. Bezold se range toujours à l'opinion de Wolff, que la parole est l'acoumètre le plus complet, en tant qu'il s'agit de déterminer d'une façon générale le pouvoir auditif.

Une amélioration à essayer dans ce sens ne s'impose pas pour le moment.

Il semble bien plus urgent de compléter nos moyens d'investigations de l'épreuve de l'ouïe sur la surdité à l'égard des sons.

La perte de sons ou d'une série de sons a pour la fonction auditive une toute autre signification que la perte des couleurs pour la vision.

L'acuité visuelle n'est pas du tout influencée par la cécité des couleurs.

Digitized by Google

Indépendamment de ses effets sur la perception musicale, la perte d'une série de sons influence tout autrement la perception de la parole.

S'il manque, par exemple, la partie moyenne des sons (scala) la parole peut paraître trouble pour l'oreille, malgré qu'un segment seulement de l'échelle de sons est perdue.

Ceci est un point qui, déjà, par lui-même, montre qu'une épreuve de l'ouïe portant sur toute l'échelle des sons est indispensable.

Nous ne sommes pas actuellement en état d'apprécier la série des conclusions qu'autoriserait la méthode en question appliquée à tous les cas douteux et il s'ouvre ici un vaste champ à des recherches ultérieures.

La première lacune à combler pour parvenir à ce but serait d'obtenir une série de sons purs appropriée à l'évaluation de l'ouïe et parcourant toute l'étendue de la gamme.

Bezold a réalisé l'appareil en question au moyen de 8 diapasons à poids mobiles et de 3 tuyaux d'orgue pouvant donner toutes les notes de la gamme.

Cet appareil a été présenté aux congrès de Nuremberg et de Berlin.

S. HIRSCHFELD.

De l'emploi du collodion dans le relâchement de la membrane du tympan, par le Dr LANNOIS, de Lyon. *Ann. des mal. de l'or.*, 1891, nº 1, p. 27.

Lannois propose d'appliquer au cas particulier du relâchement de la membrane tympanique l'emploi du collodion proposé en 1879 par W. Mc Keown de Belfort pour un grand nombre d'affections de l'oreille. Dans deux cas où l'ouïe était notablement, mais tout à fait transitoirement améliorée par l'emploi de la douche d'air, L. obtint un résultat égal, mais beaucoup plus durable, en badigeonnant avec du collodion la surface de la membrane tympanique préalablement redressée par l'insufflation d'air dans la caisse.

L. conseille de se servir de collodion bien liquide que l'on verse dans l'oreille, la tête étant maintenue renversée vers l'épaule du côté opposé; après quoi, on enlève l'excédent du liquide au moyen de petites boulettes d'ouate hydrophile.

LUC.

Expériences d'avulsion de l'étrier chez les animaux, par le Dr RICARDO BOTEY, de Barcelone. *Ann. des mal. de l'or.*, 1891, nº 1, p. 33.

En cherchant à pratiquer la mobilisation de l'étrier chez un malade

Digitized by Google

affecté de surdité et de bourdonnements d'oreille intolérables, consécutivement à une suppuration de la caisse ayant entraîné une énorme perforation de la membrane tympanique, B. extirpa cet osselet, sans le vouloir, à la suite d'un mouvement intempestif du malade. Des mesures antiseptiques énergiques ayant été prises, il ne résulta de cet accident aucune complication fâcheuse : au contraire, l'ouïe fut considérablement améliorée et le malade fut définitivement débarrassé de ses bourdonnements.

Ce résultat inattendu détermina B. à reprendre les expériences de Kessel d'Iena, consistant à extirper l'étrier chez certains animaux. En raison des difficultés opératoires présentées par les mammifères, il choisit comme animaux d'expériences les pigeons et les poulets. Malgré l'absence complète des précautions antiseptiques, aucun des animaux ne succomba à la suite de l'opération. Ultérieurement, pour la mensuration de l'ouïe, on se servit de la voix, les animaux étant dressés à ce qu'on les appelât pour leur donner à manger.

Il va sans dire que des mesures rigoureuses avaient été prises pour supprimer l'influence de la vision.

Voici les conclusions auxquelles l'auteur est arrivé :

1° L'avulsion de l'étrier chez les animaux expérimentés est une opération complètement inoffensive ;

2° Que l'on déchire ou non les membranes ovale et ronde, qu'il sorte ou non de liquide labyrinthique, il se forme toujours après l'extraction de la columelle (étrier des pigeons) une nouvelle membrane plus épaisse ;

3° Tous les animaux opérés entendent bien, mais à une moindre distance et probablement par les membranes des fenêtres ronde et ovale.

4° Les animaux à qui on a supprimé l'étrier et les autres pièces de l'appareil mécanique de l'audition, les membranes ovale et ronde étant saines de même que le labyrinthe, entendent mieux que ceux qui se trouvant dans les mêmes conditions ont la fenêtre ovale ankylosée ;

5° Chez les animaux qui n'ont ni tympan ni columelle, l'audition est un peu meilleure que chez ceux à qui, à circonstances égales, on a laissé l'étrier en place en supprimant le tympan ;

6° Si nous enflammons incomplètement les alentours de la fenêtre ovale, malgré que celle-ci ne fasse que se rétrécir un peu, la platine de la columelle s'ossifie et se soude au pourtour des bords de la vraie fenêtre ovale, située plus profondément ;

7° S'il était possible de bien exécuter, comme sur les oiseaux, cette opération sur l'homme, elle serait probablement tout aussi inoffensive,

Digitized by Google

une fois son manuel opératoire régularisé, mais en prenant naturellement les précautions antiseptiques les plus rigoureuses dans ce dernier cas.

8° Les osselets et le tympan ne sont pas indispensables à l'audition, ils ne font que renforcer l'intensité des incitations sonores, ce qui revient à augmenter du même coup la distance de perception.

LUC.

Ein Fall von Sarcom der Paukenhöhle und des Warzenfortsatzes. (Un cas de sarcome de la caisse du tympan et de l'apophyse mastoïde) par le Dr R. HANG, de Munich. in *Arch. f. Ohrenheilk.* Bd XXX, Heft 1 et 2, 126.

Une jeune fille de 18 ans dont l'oreille gauche avait longtemps suppuré à la suite d'une coqueluche et plus tard d'une scarlatine, se blesse en s'introduisant une épingle à cheveux dans le conduit auditif du même côté. Très peu de temps après, développement au fond de ce conduit d'une petite tumeur blanchâtre qui, extirpée à 3 reprises, repousse bientôt chaque fois. Le néoplasme ne tarde pas à présenter des caractères non équivoques de malignité : elle bourgeonne au dehors, s'accompagne d'engorgement ganglionnaire sous-maxillaire et en même temps la peau de la région mastoïdienne rougit, se gonfle et donne passage en s'ulcérant, à une seconde tumeur semblable ; ultérieurement : paralysie faciale puis mort par méningite.

L'examen histologique du néoplasme y révèle à côté de cellules étoilées à prolongements, caractéristiques du tissu muqueux, une proportion beaucoup plus considérable de cellules rondes et fusiformes nettement sarcomateuses.

L'auteur suppose qu'il s'est produit là, un phénomène de métaplasie, qu'il existait dans la caisse du tympan, consécutivement à la suppuration prolongée antérieure, des bourgeons myxomateux, qui sous l'influence du traumatisme, subirent la transformation sarcomateuse. Il reconnaît d'ailleurs le caractère hypothétique de son interprétation, en raison de l'absence d'examen histologique des premières petites tumeurs extirpées. Nous ferons remarquer que, dans l'observation, il ne nous est pas dit si la suppuration persistait ou non au moment du traumatisme. Seule la persistance de l'écoulement autoriserait l'hypothèse de l'auteur, les suppurations de la caisse ne cessant, en règle générale, qu'après disparition ou ablation des polypes qui les entretiennent. LUC.

Digitized by Google

Operative Entfernung eines durch misslungene Extractions versuche in die Trommelhoehle gerathenen Fremdkœrpers. (Extraction chirurgicale d'un corps étranger enfoncé dans la caisse du tympan, à la suite de tentatives malheureuses d'extirpation), par le prof. J. GRUBER de Vienne. In *Monats. f. Ohrenheilk.*, 1891, p. 129.

Un homme de 25 ans, en se curant l'oreille avec un porte-plume y laissa une petite boule en bois, mesurant 5 millimètres de diamètre, qui était mal fixée à l'extrémité de la tige. A la suite de tentatives d'extraction faites par deux médecins avec des instruments divers, développement de phénomènes locaux inflammatoires.

Lorsque, trois semaines après l'accident, le malade se décida à consulter Gruber les téguments étaient rouges, gonflés et douloureux en arrière du pavillon de l'oreille, jusqu'à une distance de 2 centimètres, du pus s'écoulait par le conduit auditif et tout examen otoscopique était rendu impossible par le gonflement des parois du conduit.

Cependant un stylet boutonné introduit avec prudence permit de sentir le corps étranger à une distance de 4 centimètres. Comme on ne pouvait songer à l'extraire par les voies naturelles, les injections n'ayant pas réussi à le déloger, Gruber pratiqua, le lendemain, à la faveur du sommeil chloroformique, une incision courbe immédiatement en arrière de l'insertion du pavillon et incisa le conduit après l'avoir le plus profondément possible séparé de ses attaches à la paroi osseuse postérieure. On aperçut alors le corps étranger enclavé dans la région postéro-inférieure de la caisse. Comme il ne se laissait pas déloger par les injections, Gruber se décida à pratiquer l'opération complémentaire préconisée par lui pour les cas semblables et consistant à entamer la paroi osseuse postérieure du conduit auditif avec la gouge dirigée d'arrière en avant, de dehors en dedans et de haut en bas, puis à compléter la brèche au moyen d'une curette tranchante. Le corps étranger put alors être facilement saisi et enlevé au moyen d'une pince coudée, appropriée.

Dès lors la douche d'air donna un bruit de perforation qui n'avait pu être obtenu avant l'extraction du corps étranger, celui-ci jouant le rôle de bouchon. La plaie fut suturée et le drainage du foyer réalisé au moyen d'une mèche de gaze iodoformée introduite dans le conduit auditif.

Lorsque le malade quitta Vienne, la suppuration était insignifiante ; la membrane tympanique offrait dans son segment postérieur une perforation ayant les dimensions d'une lentille, mais son aspect était normal et le marteau était visible.

Digitized by Google

La montre qui, avant l'opération, n'était perçue qu'appliquée contre l'oreille, était, au moment du départ du malade (20 jours plus tard) perçue à 37 centimètres.

LUC.

Otitis externa hæmorrhagina. (De l'otite externe, hémorrhagique), par CORHAM BACON de New-York. In *Zeitschr. f. Ohrenheilk.*, 1891, p. 24. — L'auteur rapporte cinq cas de cette affection dont il présente une description différant peu de celle donnée par Politzer dans son traité des oreilles.

Il termine son travail par les conclusions suivantes :

1° L'otite externe hémorrhagique est une affection rare. (Les cinq cas de l'auteur sont extraits d'un total de 2500 malades.)

2° Elle doit figurer comme une maladie à part, comme une variété d'inflammation du conduit auditif externe.

3° Bien que pouvant être observée à un âge avancé, elle est plutôt propre aux jeunes sujets.

4° Les hommes sont plus souvent atteints que les femmes, le côté gauche plus souvent que le droit.

Les douleurs sont généralement modérées.

5° La vascularisation s'observe généralement au niveau de la paroi inférieure du conduit osseux ; mais elle peut se montrer aussi sur les parois antérieure et postérieure et s'étendre même à la membrane tympanique.

LUC.

BIBLIOGRAPHIE

Traité des maladies du larynx, du pharynx et des fosses nasales, par le Dr LENNOX BROWNE, de Londres, traduit en français par le Dr D. AIGRE, de Boulogne-sur-Mer. J.-B. Baillière, édit., 1891.

Notre collègue le Dr D. Aigre, de Boulogne-sur-Mer, vient de publier une traduction française annotée du traité de notre collaborateur et ami le Dr Lennox-Browne. Nous n'avons pas besoin de faire ici l'éloge de ce livre depuis longtemps apprécié à sa valeur en Angleterre et en Amérique, et où l'auteur a donné le résultat de vingt-cinq années d'expérience et de patientes recherches.

Digitized by Google

Par sa connaissance approfondie de la langue anglaise et ses solides études laryngologiques, le Dr D. Aigre était particulièrement indiqué pour présenter cet excellent traité au public français.

En groupant côte à côte, dans un même livre, la laryngologie, la pharyngologie et la rhinologie, il semble que l'auteur ait tenu à mettre en lumière, la grande solidarité et l'*inséparabilité* de ces trois branches de la pathologie. Au cours de son ouvrage il ne manque pas d'ailleurs une seule occasion d'insister sur ce point et de montrer que c'est souvent en traitant le nez ou le pharynx que l'on obtient la guérison d'une affection laryngée dont le caractère secondaire aurait échappé sans un examen systématique des organes précédents.

Il y a beaucoup à apprendre (même pour les lecteurs les plus versés dans ces études spéciales) dans la plupart des chapitres de ce traité. Nous avons, pour notre compte, surtout remarqué ceux consacrés à la pharyngite chronique, au lupus et à la lèpre de la bouche et du pharynx, à la physiologie et aux troubles moteurs de l'appareil musculaire du larynx, aux tumeurs bénignes et malignes du même organe.

Nous tenons aussi à appeler spécialement l'attention des lecteurs sur un certain nombre de chapitres où l'auteur faisant preuve d'une grande largeur de vues et témoignant d'un remarquable esprit d'observation clinique a étudié en bloc la séméiologie, et l'étiologie générale ayant trait à la pathologie du larynx et de la cavité naso-pharyngienne.

Signalons enfin les très nombreux dessins d'après nature qui rendent la lecture du texte plus facile et plus profitable, et qui sont dus pour la plupart au crayon de l'auteur.

LUC.

Traité des affections du nez du pharynx nasal, et des sinus, par le Dr GÉRARD MARCHANT, chirurgien des hôpitaux de Paris (Masson, éditeur).

M. le Dr Gérard Marchant a décrit dans le traité de chirurgie en cours de publication, les affections des fosses nasales et des sinus. Les étudiants comme les praticiens liront avec intérêt et avec fruit cet ouvrage qui présente un tableau fidèle et complet de nos connaissances en rhinologie.

Au courant des dernières découvertes et des plus récents travaux, ce traité est encore recommandable par l'abondance des détails concernant le traitement des affections naso-pharyngiennes. M. Marchant a consacré une partie de son ouvrage à la description des différents procédés opéra-

Digitized by Google

toires, à leur discussion. Enfin les éditeurs ont fait insérer dans cet ouvrage un certain nombre de planches qui en facilitent la lecture.

DELPORTE.

Des sinus frontaux et de leur trépanation, par le Dr LÉON MONTAZ, de Grenoble.

Après un exposé très complet de l'historique de la question, l'auteur donne une description de l'anatomie de cette région dont l'étude anatomique et pathologique a été jusqu'ici, d'après lui, trop négligée. La méthode de préparation à laquelle il donne la préférence est une coupe horizontale antéro-postérieure passant à 3 ou 4 millim. au-dessus de la partie la plus élevée de l'arcade orbitaire. Il insiste sur la minceur de la paroi postérieure à laquelle il donne le nom de *paroi dangereuse*. Contrairement aux sinus maxillaires qui existent déjà pendant la vie intra-utérine, les sinus frontaux ne se développeraient que vers l'époque de la puberté; d'où la nécessité d'opérer avec une grande prudence, dans cette région, chez les jeunes sujets.

Pour la trépanation, il recommande de pratiquer une incision horizontale dans la région inter-sourcilière, suivant une ligne exactement tangente à la limite supérieure des arcades orbitaires. Les parties molles sont incisées jusqu'à l'os, après quoi on décolle le périoste épicrânien et on applique sur la ligne indiquée la couronne d'un petit trépan. Si l'on avait quelque crainte relativement à l'exiguïté du sinus, on se contenterait de n'entamer avec le trépan que la table externe et l'on continuerait la perforation avec la gouge et le maillet.

Une fois le sinus ouvert, si l'on y trouve du pus, on ne se bornerait pas à débarrasser la cavité malade : on s'exposerait ainsi à une fistule frontale persistante; il faut alors rétablir la communication interrompue entre le sinus et la fosse nasale correspondante. Pour cela, on introduira une sonde cannelée dans la direction de l'infundibulum et l'on placera un drain qui devra pénétrer jusque dans la fosse nasale. Après quoi, lavage antiseptique, un ou deux points de suture, pansement. Le tube est enlevé au bout de quelques jours.

L'auteur termine son travail par la relation d'un fait concernant une jeune fille de 15 ans, chez laquelle un empyème du sinus frontal gauche consécutif à un coryza aboutit à la perforation de la lame osseuse antérieure et à la formation d'un phlegmon préfrontal.

Dans ce cas, la trépanation fut guidée et facilitée par l'existence de la

Digitized by Google

fistule osseuse qu'il suffit d'agrandir avec la sonde pour donner un libre passage au pus. La communication avec la fosse nasale fut rétablie par la méthode sus-indiquée et la guérison obtenue en quelques jours.

LUC.

OUVRAGES REÇUS

1° *A case of tumor of the larynx, showing amyloïd degeneration*, par FRANKLIN H. HOOPER, de Boston.

2° *Ueber die Beziehungen der Mikroorganismen zu den Mittelohrerkrankungen, und deren complicationen*, par le professeur MOOS, d'Heidelberg.

3° *Traité des maladies du larynx, du pharynx et des fosses nasales*, par le Dr LENNOX BROWNE, traduit en français et annoté par le Dr D. AIGRE, de Boulogne-sur-Mer.

4° *Erysipel des Pharynx und des Larynx*, par le professeur MASSEI, de Naples.

5° *La intubazione della Laringe nel Crup*, par le Dr EGIDI et le professeur MASSEI, de Naples.

6° *Erster Bericht über die Abtheilung für Ohrenkrankheiten der allgemeinen Poliklinik* in Turin (1889-1890), par le Dr GRADENIGO, de Turin.

7° *Günstige Heilerfolge mit dem Koch'schen Mittel bei beginnender Phthisis*, par le Dr ROSENFELD, de Stuttgart.

8° *A new method of laryngeal and bronchial medication by means of a spray and tube during the act of deep inspiration*, par J. MOUNT BLEYER, de New-York.

9° *A record of the results of five hundred and twelve cases of intubation of the larynx operated on between* 1886, *and the present year*, par J. MOUNT BLEYER, de New-York.

10° *Die Hypertrophie der Zungentonsille und ihre Behandlung*, par le Dr M. SCHŒDE.

11° *Ueber das Vorhandensein von Geschmacksempfindung im Kehlkopf*, par le Dr MICHELSON, de Kœnigsberg.

12° *Ueber Reflexe von der Nasenschleimhaut auf die Bronchiallumina*, par le Dr JULIUS LAZARUS, de Berlin.

Digitized by Google

13° *Ein neuer Meissel und neue scharfe Löffel für die Nase, sowie ein neues Tretgebläse mit Luftreinigungskapsel,* par le Dr MAXIMILIAN BRESGEN, de Francfurt a. M.

14° *Des sinus frontaux et de leur trépanation,* par le Dr LÉON MONTAZ, de Grenoble.

15° *Contribution à l'étude des manifestations de la syphilis sur les tonsilles pharyngée et préépiglottique* (3e *et* 4e *amygdales*), par les Drs MOURE et RAULIN.

16° *Le vertige de Ménière et l'émotivité,* par MM. les Drs PEUGNIEZ et C. FOURNIER, d'Amiens.

17° *Bacteriological examinations of the contents of the tympanic cavity in cadavers of newborn and young infants,* par G. GRADENIGO et R. PENZO.

18° *Ueber Mittelohrentzundung nach Nasenschlund douche,* par le Dr LŒWENBERG, de Paris.

19° *Rouge's operation for the removal of a nasal sequestrum,* par le Dr Ch. H. KNIGHT, de New-York.

20° *Erysipel des Pharynx und des Larynx,* par le professeur MASSEI, de Naples.

ERRATA

Errata se rapportant au mémoire ayant pour titre : *Examen de quatre rhinolithes,* par le Dr A. BERLIOZ, mémoire paru dans le numéro 3, page 132

Page 1, ligne 8, lisez *chimique* au lieu de *clinique.*

Page 3, ligne 1, lisez *et la cloison* au lieu de *de la cloison.*

Page 3, tableau : n° 1, carbonate de chaux 10.50 et non 10.59 ; n° 4, phosphate de magnésie 6.68 et non 9.68.

Page 6, dernière ligne, lisez *Zancarol* et non *Lancarol.*

Page 8, ligne 11, lisez *Axmann* et non *Asmann.*

Le gérant: G. STEINHEIL.

IMPRIMERIE LEMALE ET Cie, HAVRE

Digitized by Google

ARCHIVES INTERNATIONALES

DE

LARYNGOLOGIE, DE RHINOLOGIE

ET

D'OTOLOGIE

TRAVAUX ORIGINAUX

DU REDRESSEMENT DES DÉFORMATIONS ANGULAIRES DU NEZ PAR UNE OPÉRATION SOUS-CUTANÉE

Par le Dr **John O. Roe**, de Rochester, N.-Y.
Fellow of the American Society of Laryngology.

Communication faite à la *Medical Society of the state of New-York*, 6 février 1891.

(Traduction du Dr GOULY.)

J'ai fait, comme vous pouvez vous le rappeler, il y a quatre ans, à l'une des réunions de la Société, une communication ayant pour titre : *De la déformation dite nez épaté, et du moyen de la corriger par une opération simple* (1).

Je me propose aujourd'hui, dans cette brève communication, de vous décrire la méthode que j'emploie pour corriger les déformations angulaires du nez par une opération sous-cutanée. Cette opération s'applique à un état du nez diamétralement opposé à celui qui a fait l'objet de ma communication précédente, et l'on peut la pratiquer non seulement pour corriger les déformations angulaires d'origine congénitale, mais encore celles qui résultent d'un traumatisme.

Dans toutes les opérations que l'on fait à la face, il est aussi nécessaire de conserver à la peau son intégrité que de

(1) *Med. Rec.*, 4 juin 1887.

Digitized by Google

corriger la déformation, autrement, dans bien des cas, l'opération n'aurait d'autre résultat que de défigurer le malade. C'est pour cela qu'on n'opère pas nombre de déformations de la face, et en particulier du nez, qui constituent pour le public un sûr moyen de reconnaître ceux qui en sont porteurs en même temps qu'elles sont une source perpétuelle d'ennuis pour ces derniers.

Je ne saurais mieux faire, pour rendre plus claire la description de mon mode opératoire, que de rapporter brièvement quelques-uns des cas dans lesquels j'ai pratiqué cette opération.

Miss C..., âgé de 25 ans, vient me consulter pour une « toux d'hiver » dont elle souffrait beaucoup. Pendant que je la soignais, elle m'exprimait des plaintes fréquentes au sujet de son nez, dont le sommet présentait une proéminence angulaire osseuse qui non seulement lui donnait une forme disgracieuse, mais encore en faisait saillir la peau au point que le fait de se laver ou de s'essuyer la figure était devenu pour elle un acte des plus pénibles. Elle aurait bien voulu être débarrassée de cette proéminence gênante, mais elle craignait qu'une opération ne lui laissât une cicatrice difforme. Sur mon affirmation, qu'on pouvait l'opérer en lui faisant une incision sur la face interne de la narine sans entamer la peau, elle se décida à subir l'opération.

L'anesthésie locale une fois obtenue au moyen d'injections hypodermiques de cocaïne et de l'introduction de tampons cocaïnisés dans les narines, je fis une incision linéaire sur toute la paroi supérieure de la narine gauche, juste en avant de l'os nasal, entre lui et le cartilage latéral supérieur de la narine, jusqu'à la face inférieure de la peau. Cette incision fut agrandie latéralement depuis l'insertion du bord supérieur du cartilage triangulaire jusqu'à la moitié inférieure de l'aile du nez, de façon à obtenir une ouverture suffisamment large pour permettre la libre introduction des instruments. Puis, du pont formé par le nez, je soulevai la peau au-dessus de la région où je devais opérer, et, après avoir suffisamment

Digitized by Google

FIG. 1.

FIG. 2.

Digitized by Google

libéré la peau à la partie supérieure du nez, j'introduisis une paire de ciseaux angulaires et je coupai la proéminence osseuse jusqu'à ce que le sommet du nez fût parfaitement lisse et droit. Les précautions antiseptiques les plus strictes furent prises, et, l'opération terminée, je fis sur tous les points de la surface saignante des insufflations d'iodoforme. Je laissai alors la peau retomber sur le pont nasal, et la soumis à une compression douce. La plaie se cicatrisa sans la moindre formation de pus, la douleur fut très légère. L'intérieur du nez ne fut pas le moins du monde endommagé, et, immédiatement après l'opération, il était déjà difficile, à la simple inspection, de deviner l'incision qui venait d'y être faite. Le nez fut complètement cicatrisé en quelques jours, et quand la malade retourna chez elle, la douleur avait disparu. Six semaines après, elle m'écrivait qu'elle était on ne peut plus satisfaite du résultat obtenu ; elle n'était plus obligée de veiller sans cesse à ce que rien ne vînt lui toucher la figure, et il lui semblait, disait-elle, qu'elle pourrait impunément frapper son nez contre un mur sans en éprouver de mal.

Les figures 1 et 2 représentent l'aspect du nez d'après des photographies prises avant et après l'opération.

Le second cas est celui d'un jeune homme que j'ai opéré de la même manière pour une déformation semblable, avec le même excellent résultat.

Les figures 3 et 4 sont des reproductions de photographies prises avant et après l'opération.

Dans le troisième cas, un cas des plus intéressants, j'ai eu à intervenir pour corriger une déformation consécutive à un traumatisme ; en voici les détails :

M. M... qui habite une des villes voisines, se promenait à cheval ; sa monture, très ombrageuse, eut peur d'un morceau de papier qui volait dans la rue, et le désarçonna. M. M... tomba sous le cheval qui, d'un de ses pieds de devant, lui appliqua au milieu du sommet du nez un coup violent d'où résulta une fracture très grave. Appelé immé-

Digitized by Google

FIG. 3.

FIG. 4.

Digitized by Google

diatement, son médecin ordinaire, qui est un excellent chirurgien, constata une fracture telle que dans la plaie béante se trouvaient détachés des morceaux des os du nez. Il enleva ces esquilles, et, après avoir nettoyé à fond la plaie, réunit aussi bien que possible les lambeaux de peau, et appliqua un pansement antiseptique. Le lendemain, il me télégraphia de venir voir son malade. Je trouvai le nez aussi bien restauré que les circonstances le permettaient : le vomer était brisé, et faisait fortement saillie. La tuméfaction était si grande qu'il ne fallait pas songer à une intervention active sans danger pour la cicatrisation des lambeaux cutanés.

Cinq jours après, la tuméfaction avait assez diminué pour que l'on pût juger de l'état réel du nez, et le malade vint à Rochester pour la suite du traitement.

La cloison fut remise en place et maintenue par des attelles métalliques entourées de coton, mais il devint bientôt évident que le pont nasal était si complètement miné à sa partie inférieure, la partie inférieure des os du nez étant distincte, que le nez allait sûrement basculer à moins qu'on ne pût l'étayer, pour ainsi dire, en appliquant à sa partie interne, juste à l'endroit nécessaire, un support approprié. L'idée de le transfixer avec des épingles pour le retenir ne pouvant trouver son application, le plan suivant fut adopté. Un fil de cuivre fut replié de façon à former un anneau, comme le montre la figure 7. L'une des branches fut couchée sur le plancher du nez, l'autre fut appliquée sous le pont nasal. Ces deux branches étaient recouvertes d'une mince enveloppe de caoutchouc destinée à les rendre plus douces, et à prévenir les érosions. Avant leur introduction, les branches étaient réunies ; une fois en place et ouvertes elles exerçaient une pression à la partie supérieure, avec le plancher du nez comme support. J'introduisis un de ces appareils dans chacune des narines. Le résultat fut remarquable. Le pont nasal resta élevé aussi haut que le permettait la quantité de tissu qui subsistait, jusqu'à ce que la cloison brisée une fois consolidée et les

Digitized by Google

FIG. 5.

FIG. 6.

Digitized by Google

autres parties cicatrisées permissent au nez de se soutenir par lui-même.

Avant l'accident, le malade avait un nez grec, mais la perte d'une partie des os du nez en avait fait un nez retroussé dont l'aspect était rendu des plus disgracieux par la proéminence angulaire que formaient les fragments osseux au niveau de la fracture.

L'ablation de cette saillie fut différée pendant plusieurs mois pour permettre la cicatrisation des parties lésées et leur consolidation complète.

L'opération fut faite au mois de juin dernier. La cicatrice cutanée était devenue très adhérente à l'os, au niveau de la

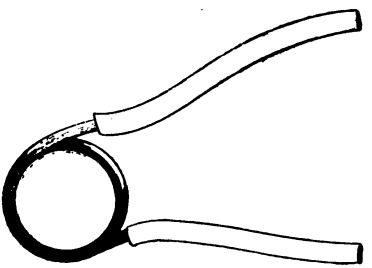

FIG. 7.

fracture et menaçait d'être un obstacle insurmontable au succès de l'opération. Je fis le long de la paroi supérieure du nez, à la face inférieure de la peau, une incision semblable à celle décrite dans le cas précédent. Puis, avec un bistouri à lame fine et arrondie, je disséquai avec soin la peau sans jamais l'entamer, et je la libérai de ses adhérences avec l'os. Cela fait, je la soulevai au-dessus de l'endroit où j'allais opérer, je coupai l'os autant que cela était nécessaire, et j'enlevai les fragments. L'opération fut faite avec toutes les précautions antiseptiques voulues : il n'y eut pas d'inflammation consécutive et le résultat fut des plus satisfaisants. La peau est restée libre et mobile sur l'os et la cicatrice cutanée est à peine visible. Avec la cocaïne l'anesthésie a été complète.

Digitized by Google

Le malade, comme vous pouvez le voir dans la figure 6, qui est la reproduction d'une photographie récemment prise, a un nez très présentable, aussi convenable qu'on pouvait l'espérer après un traumatisme aussi grave. La figure 5 représente l'aspect du nez avant l'opération.

J'ai opéré depuis deux malades pour des déformations angulaires du nez, et, les deux fois, j'ai obtenu d'excellents résultats. Chez l'un de ces malades la déformation était congénitale ; elle était chez l'autre le résultat d'un traumatisme survenu pendant la première enfance.

Pour cette opération, l'anesthésie avec la cocaïne, par application de tampons à l'intérieur des narines, et par injections hypodermiques, sera dans presque tous les cas suffisante pour la rendre indolore ; on pourrait néanmoins, si cela était nécessaire, recourir à l'anesthésie générale.

On le voit, pour corriger les déformations angulaires du nez, quelles qu'elles soient, et quelle qu'en soit la cause, cette opération offre les plus grands avantages, puisqu'elle permet d'éviter d'entamer la peau et qu'elle ne nécessite d'autre traitement consécutif que l'emploi, pendant un temps très court, d'une compression légère.

DÉMONSTRATION DES PROPRIÉTÉS ANESTHÉSIQUES LOCALES DE L'ANTIPYRINE. DE SON EMPLOI DANS CERTAINES AFFECTIONS DE LA GORGE ET DU LARYNX.

Par le Dr **Et. Saint-Hilaire**, préparateur de physiologie à la Faculté de médecine.

(Communication faite à la Société de laryngologie, d'otologie et de rhinologie de Paris, le 5 juin 1891.)

Dans un travail paru récemment (1) M. Coupard et moi avons signalé les effets thérapeutiques obtenus à l'aide de

(1) *Revue de laryngol., d'otol. et de rhinol.*, n° 22, 1890.

Digitized by Google

l'antipyrine employée localement dans certaines affections de la gorge et du larynx. Grâce à son emploi, nous avons vu disparaître rapidement tous les symptômes reconnaissant pour cause une exagération de la sensibilité du pharynx et du larynx (quintes de toux, picotements, sensations d'arête de poisson, douleurs vives accompagnant des ulcérations tuberculeuses du larynx, etc., etc. Ces faits nous avaient conduits à penser que l'antipyrine est un anesthésique local ; mais la démonstration n'en avait pas jusqu'ici été faite.

Permettez-moi de vous montrer une petite expérience qui met bien en évidence ces propriétés anesthésiques de l'antipyrine. Je vais instiller dans l'œil de ce lapin quelques gouttes d'une solution concentrée d'antipyrine (4 gr. d'antipyrine pour 10 gr. d'eau). Cette instillation paraît amener une douleur assez vive qui va disparaître rapidement. Chez l'homme le même fait se produit ; les applications d'antipyrine produisent une douleur très vive mais qui disparaît au bout de quelques secondes. Dans une minute nous allons pouvoir toucher la cornée et la conjonctive avec une pointe fine ; nous pourrons même la brûler avec une aiguille rougie sans provoquer le réflexe de l'occlusion des paupières, ce qui démontre sans aucun doute, l'anesthésie de la cornée et de la conjonctive.

A la suite d'expériences nombreuses que j'ai faites dans le laboratoire de physiologie de la Faculté de médecine, je suis arrivé aux conclusions suivantes :

1° L'anesthésie produite par l'antipyrine est complète ; elle porte sur la sensibilité au toucher, la sensibilité au chaud et la sensibilité au froid ; cette dernière revient la première.

2° La durée de l'anesthésie est le plus souvent de 1 heure à 2 heures.

3° Pour que cet effet anesthésique se produise, il faut que le titre ne soit pas inférieur à 30 p. 100. Avec une solution à 25 p. 100 l'anesthésie est bien moins marquée. Avec une solution à 10 ou 20 p. 100 je n'ai observé aucun effet anesthésique.

Digitized by Google

Cette action de l'antipyrine avait déjà été constatée par MM. G. Sée, Gley et Caravias (1) qui avaient vu une diminution de la sensibilité dans les parties du corps où l'on faisait des injections sous-cutanées d'antipyrine. Mais ils n'ont pas démontré ce fait expérimentalement.

Je suis d'avis que ces propriétés de l'antipyrine peuvent être utilisées dans le traitement de certaines affections douloureuses et réflexes de la gorge et du larynx. L'antipyrine sera surtout indiquée dans les cas où l'on veut obtenir une analgésie prolongée, dans les cas d'ulcérations tuberculeuses par exemple, où l'on peut faire disparaître complètement la douleur en faisant des badigeonnages 2 ou 3 fois par jour ; de même dans toutes les affections où l'élément réflexe ou l'élément douleur prédominent. Comme il s'agit d'un médicament très peu dangereux on peut laisser la solution entre les mains du malade qui badigeonne lui-même son larynx aussitôt que la douleur reparaît.

En outre, l'antipyrine ainsi que l'a montré M. Germain Sée, a un pouvoir antiseptique puissant qui peut être très utile dans certains cas particuliers.

La formule que j'emploie est la suivante :

Antipyrine.....	4 gr.
Eau distillée.....	10 gr.

Si l'on veut empêcher la douleur passagère qui succède immédiatement à l'application, on peut ajouter une petite quantité de chlorhyd. de cocaïne (0,15 à 0,25 cent.).

Dans les cas où l'on veut obtenir une anesthésie rapide et peu durable, pour pratiquer des opérations ou des cautérisations, par exemple, il est préférable d'employer la cocaïne dont l'action est beaucoup plus rapide et plus complète et disparaît aussitôt qu'on n'en a plus besoin. Mais l'antipyrine lui sera toujours supérieure dans les cas où il faudra obtenir une analgésie prolongée.

(1) Thèse Caravias, Paris, 1887.

Digitized by Google

ÉRYTHÈME ECZÉMATEUX A LA SUITE DES PANSEMENTS AU SALOL

Par le Dr **A. Cartaz**, ancien interne des hôpitaux.

On sait avec quelle facilité le salol est toléré par la muqueuse digestive lorsqu'on l'administre comme antiseptique intestinal. Même à doses élevées (4 à 6 gr. par jour) ce médicament détermine rarement des accidents et n'a jamais provoqué d'exanthèmes particuliers. (Obs. d'Hesselbach, Dérignac.)

Il n'en est pas de même quand il est employé en pansements sur une surface muqueuse, soit à l'état pur, soit en suspension dans un liquide huileux ou incorporé à l'état de pommade. Dans ces conditions, on peut observer des éruptions de voisinage, véritables poussées eczémateuses qui pourraient préoccuper à bon droit le malade et même le médecin qui ne serait pas prévenu de l'emploi de cet agent. M. Morel-Lavallée a communiqué récemment à la Société de dermatologie un cas d'angine œdémateuse consécutive à l'emploi du salol en pansements pour une otite suppurée.

Les faits que j'ai observés sont d'un autre ordre; il s'agit de pansements dans les cavités nasales à la suite d'opérations portant sur la muqueuse.

M. X., arthritique et ayant eu de fréquentes poussées d'eczéma, vient me consulter pour une pharyngite chronique dont les symptômes sont devenus, depuis deux ou trois ans, beaucoup plus accusés. Grand fumeur autrefois, il s'est mis à priser et use facilement une demi-tabatière par jour.

A l'examen, je constate en effet une pharyngite chronique entretenue par une obstruction nasale dont le malade ne souffrait pas jadis. L'obstruction peu prononcée dans la fosse nasale gauche est presque complète du côté droit; elle est causée par l'hypertrophie de la muqueuse du cornet inférieur, hypertrophie dure, fibroïde. La rétraction est presque

Digitized by Google

nulle sous l'influence du badigeonnage à la cocaïne. Je passe sur les détails.

J'enlevai la partie saillante à l'anse galvano-caustique, après avoir fait une pulvérisation à la solution de sublimé au 2/1000, et je pansai la plaie avec le salol en insufflation et des tampons d'ouate salolée. Je recommandai au malade de faire deux fois par jour une insufflation de salol.

Le troisième jour, je suis mandé auprès de lui, il craint d'avoir un érysipèle. Il avait sur une petite excoriation du haut de la lèvre appliqué de la vaseline, mais depuis vingt-quatre heures, il éprouvait de la démangeaison, le nez avait gonflé, était devenu un peu sensible. Je ne constatai aucun signe d'érysipèle, mais il existait un érythème léger avec saillies vésiculeuses, et je pensai que l'opération avait donné lieu à une poussée d'eczéma. L'éruption en avait en effet tous les caractères, le malade n'avait pas de fièvre et ne se plaignait que du prurit intense. L'application de cataplasmes de fécule, des lotions amidonnées calmèrent un peu la démangeaison ; mais, le surlendemain, les lésions étaient encore plus étendues.

Le malade avait continué régulièrement ses insufflations de salol. Pensant alors à cette cause, je supprimai tout pansement nasal, et en moins de quarante-huit heures, la poussée d'eczéma se calmait, et cédait au traitement habituel.

Dans un second cas, chez un sujet arthritique d'une quarantaine d'années, je vis survenir, au second jour de pansements au salol, (en insufflation), à la suite de cautérisations de la muqueuse du cornet inférieur, une éruption pseudo-eczémateuse sur l'aile du nez, la lèvre supérieure.

Le malade n'avait jamais eu d'eczéma, mais, dans son enfance et jusqu'à l'âge de 30 ans, il avait été traité pour une éruption acnéique fort rebelle du front et du thorax.

La suppression du salol, une pommade à l'oxyde de zinc amenèrent très rapidement la disparition de cette éruption, je remplacai le salol par l'acide borique uni au sous-nitrate de bismuth.

Digitized by Google

Huit jours plus tard, le malade, se trouvant à la campagne et n'ayant pas à sa disposition ce dernier mélange, recourut de nouveau au salol. Deux jours plus tard, réapparition de l'eczéma du nez et des lèvres qui disparut à nouveau en changeant le pansement. Je dois dire que dans ce cas le malade n'avait fait usage d'aucun corps gras, ni pommade, ni vaseline.

Il n'en est pas de même chez la troisième malade, une dame de 45 ans, ayant de la rhinite avec exulcérations de l'entrée des fosses nasales. Je fis faire un pansement avec la vaseline salolée au dixième. L'éruption fut ici des plus intenses et s'étendit comme chez mon premier malade à une partie de la face. L'entourage, fort effrayé, craignait un érysipèle. L'éruption n'en avait aucun caractère. La substitution au salol de la poudre d'aristol, quelques cataplasmes de fécule et de la poudre d'amidon sur la joue et la face arrêtèrent bien vite cette efflorescence. Cette malade a eu de l'eczéma du cou et des membres supérieurs et a fait il y a six ans une cure à la Bourboule.

Ces trois faits, les seuls que j'aie observés sur un assez bon nombre de malades pansés avec le salol, montrent que dans certains cas, cet agent peut déterminer une irritation violente. Si l'on se rappelle que le salol est un composé de phénol et d'acide salicylique et qu'au contact des corps gras il se dédouble assez facilement, ou aura vite l'explication de ces exanthèmes. La sécrétion sébacée de la peau, à fortiori l'emploi simultané d'un corps gras (huile, pommade), peuvent entraîner le dédoublement du sel en ses deux composants. Il semble cependant étrange que cette altération ne se produise pas d'une façon plus fréquente; aussi je croirais volontiers devoir faire intervenir un certain degré d'intolérance médicamenteuse chez ces malades et surtout leur état diathésique particulier. Tous les trois étaient des arthritiques, deux avaient eu de l'eczéma, l'autre un acné rebelle. Cet état particulier a dû certainement favoriser chez eux l'apparition de l'exanthème. Aussi, sans condam-

Digitized by Google

ner d'une façon formelle, l'emploi du salol comme pansement antiseptique de la cavité nasale, j'appelle l'attention sur la sensibilité spéciale que présentent à cet agent les sujets atteints de dermatoses et je crois sage de remplacer chez eux le salol par un des nombreux agents similaires que nous fournit la thérapeutique.

SUR LE MANUEL OPÉRATOIRE DE L'ABLATION DES TUMEURS ADÉNOIDES DU PHARYNX

Par le Dr **Albert Ruault** (1).

L'ablation des tumeurs adénoïdes du pharynx nasal est une opération encore mal réglée. Il n'en est pas fait mention dans les traités classiques de médecine opératoire et chaque chirurgien la pratique à sa guise. Aussi bien, peut-on dire que cette opération n'est point encore entrée dans le cadre de la chirurgie générale : elle est encore à peu de chose près l'apanage des spécialistes qui font le diagnostic et se chargent du traitement dans la majorité des cas. Je n'ai point l'intention de faire ici la critique des procédés opératoires multiples qui ont été préconisés par les auteurs; tous ou presque tous d'ailleurs sont applicables dans certains cas. Mais, lorsqu'il s'agit d'extirper une tumeur volumineuse, oblitérant plus ou moins complètement le naso-pharynx, il n'est pas douteux pour moi que le procédé proposé par Hoppmann (de Cologne), à savoir l'extraction en une seule séance à l'aide de pinces coupantes, pendant l'anesthésie chloroformique, soit préférable à tous les autres. Vulgarisé en France par Calmettes, il a été adopté depuis lors par Chatellier, Luc, Cartaz et d'autres encore, et j'y ai moi-même recours depuis plusieurs années avec grand avantage. Toutefois, l'expérience m'ayant amené peu à peu à modifier la technique indiquée par Hoppmann et utilisée, à quelques

(1) Communication au Congrès français de chirurgie.

Digitized by Google

modifications de détail près, par ceux qui l'ont suivi, je vais exposer brièvement, mais le plus clairement et le plus complètement possible, le manuel opératoire que j'ai définitivement adopté.

Comme toute autre intervention chirurgicale, cette opération doit évidemment être pratiquée antiseptiquement : il faut réaliser, dans la mesure du possible, l'asepsie du champ opératoire, celle des instruments, celle des mains de l'opérateur, et enfin celle de la plaie opératoire. Il est facile à l'opérateur d'obtenir l'asepsie de ses mains et celle des instruments ; mais il lui est difficile au contraire de nettoyer (et il s'agit ici de la propreté chirurgicale) le champ opératoire, et de le garantir, après l'opération, de tout germe nuisible.

Pour réaliser l'asepsie du champ opératoire, il est, je pense, indispensable de laisser plusieurs jours les fosses nasales et le pharynx nasal en contact *permanent* avec une substance antiseptique. J'obtiens ce résultat en faisant faire, trois fois par jour, dans les fosses nasales et le pharynx nasal, des insufflations d'une poudre antiseptique (salol ou mieux aristol), pendant les trois ou quatre jours qui précèdent l'opération. Pour maintenir la plaie opératoire aseptique, je fais continuer ces insufflations pendant six ou huit jours après l'opération. Je n'insisterai pas sur les avantages que présentent les insufflations de poudres sur les lavages : outre que le lavage naso-pharyngien est difficile à réaliser avant l'opération, quand le pharynx supérieur est imperméable, et, après l'opération, peut dans certains cas n'être pas exempt de dangers pour l'appareil auditif, il a l'inconvénient de ne pas laisser la substance antiseptique en contact permanent avec la région, ce qui s'obtient lorsqu'on fait usage de poudres sèches insolubles et restant adhérentes assez longtemps avec les parties.

Je passe maintenant à la technique opératoire proprement dite : le malade étant endormi, couché sur une table dans le décubitus dorsal et les épaules à l'extrémité de la table de façon à ce que la tête soit pendante et bien éclairée, l'opé-

Digitized by Google

rateur situé un peu à gauche de la tête du sujet, ouvre la bouche du malade en glissant entre les dents un instrument approprié, et l'aide, placé de l'autre côté, applique un écarteur des mâchoires, s'il est nécessaire, ou se contente d'introduire un abaisse-langue et d'appliquer fortement la langue sur le plancher de la bouche, de façon à rendre visibles le palais et la paroi du pharynx. L'opérateur introduit alors le doigt dans le pharynx nasal, et se rend, par le toucher, un compte exact du volume et de la consistance de la tumeur. Saisissant alors la pince pharyngienne, il l'introduit dans la bouche, en arrière du voile palatin, l'ouvre largement dès qu'elle est en contact avec la paroi pharyngée, et la glisse dans le pharynx nasal, de façon à ce que la partie inférieure de la tumeur se trouve engagée entre les deux cuillers. Il rapproche alors celles-ci l'une de l'autre, lentement, et en appuyant un peu l'instrument, de façon à détacher la tumeur à sa base d'implantation. Les cuillers une fois en contact, il retire la pince et la partie de la tumeur qu'elle a saisie. Il reconnaît ensuite, à l'aide du toucher digital, ce qui reste à enlever, introduit de nouveau la pince, et enlève successivement, de la même façon, et de bas en haut (le malade étant supposé debout), la tumeur tout entière, ce qui nécessite d'ordinaire cinq ou six coups de pince. Le pharynx une fois débarrassé, il introduit une dernière fois la pince; et, s'en servant comme d'une curette, il enlève les derniers débris de tissu adénoïde qui ont pu échapper aux interventions antérieures. L'opération n'est terminée que lorsque l'amygdale pharyngée hypertrophiée est enlevée tout entière. Chez les jeunes enfants, ce résultat est aisé à obtenir, car le bord postérieur du vomer est encore très oblique et la tumeur s'insère seulement en arrière, sans envahir la voûte; mais, à partir de onze à treize ans, lorsque l'obliquité du vomer a diminué, l'insertion de la tumeur se rapproche de l'entrée des narines postérieures, et il faut souvent avoir soin de faire agir la pince en avant, de façon à dégager, s'il y a lieu (ce dont on s'assure avec le doigt), le bord supérieur des

Digitized by Google

choanes, sous peine de n'obtenir que des résultats opératoires incomplets. Il est très important de ne pas se presser, de contrôler avec soin les effets de la pince après chaque introduction de l'instrument à l'aide du toucher digital, et enfin d'avoir soin de ne se servir du doigt que comme instrument d'exploration, et non pour écraser le tissu adénoïde. C'est là un point sur lequel Luc a très judicieusement appelé l'attention : le tissu morbide doit être enlevé avec la pince ; si on se contente de l'écraser avec le doigt, on a presque fatalement des récidives.

Pratiquée avec l'instrument que j'emploie, l'opération n'offre pas de difficultés qu'on ne puisse surmonter avec un peu d'habitude et d'attention. Cet instrument, que M. Collin a construit sur mes indications il y a quatre ans déjà, est une pince à courbure appropriée, dont chaque mors constitue une curette tranchante fenêtrée assez profonde. L'instrument, évidé à sa partie antérieure, est disposé de façon à permettre de ne blesser, ni le vomer ni le voile palatin. Grâce à cette disposition, il est facile d'opérer sans relever le voile du palais à l'aide d'un tube de caoutchouc passant par la fosse nasale, ainsi que l'avait recommandé Hoppmann. La profondeur des cuillers permet aux bords tranchants d'arriver au contact sans obliquité, disposition grâce à laquelle l'instrument n'enlève que les parties saillantes, et ne risque pas de pincer les parties sous-jacentes de la muqueuse pharyngienne. Quant aux bourrelets et aux orifices des trompes d'Eustache, il suffit d'un peu d'attention pour les épargner à coup sûr, pour peu que l'opérateur possède les notions anatomiques indispensables.

L'hémorrhagie opératoire est d'intensité variable, mais généralement assez abondante. Cependant, le malade ayant la tête pendante, le sang perdu qui s'écoule facilement par les narines, ne risque pas de s'introduire dans les voies respiratoires inférieures, et n'est pas en quantité suffisante pour gêner l'opérateur pendant son intervention, ou affaiblir le malade consécutivement. L'hémorrhagie, produite par

Digitized by Google

chaque coup de pince, s'arrête d'ailleurs d'elle-même au bout de quelques instants, et ne nécessite pas d'hémostase spéciale.

La seule difficulté qu'on ait à surmonter, c'est de maintenir l'anesthésie pendant toute la durée de l'opération bien que celle-ci n'exige guère que quelques minutes. Comme on est obligé de suspendre l'administration du chloroforme à chaque introduction dans le pharynx de la pince ou du doigt, il arrive souvent que le malade se réveille incomplètement à la fin de chacune de ces manœuvres, et qu'on est obligé alors de l'endormir de nouveau.

L'opération une fois terminée, et avant de faire reporter le malade dans son lit, j'ai la précaution de frotter la plaie opératoire avec un petit tampon de coton hydrophile légèrement imbibé d'une solution iodo-iodurée forte (iode, 2 ; iodure de potassium, 2 ; eau distillée, 8). Le tampon est fixé à l'extrémité d'une pince à forcipressure courbe ; je l'introduis dans le pharynx en ayant soin de ne pas toucher la langue ni le voile palatin, et je pratique une friction énergique sur les surfaces saignantes. Ce topique est assez caustique pour produire sur les surfaces cruentées une eschare qui sert de revêtement protecteur à la plaie.

Pendant la journée de l'opération, le malade reste au lit ; il vomit le plus souvent, dans la journée, un peu de sang qu'il a avalé pendant l'opération, lorsqu'il se débattait plus ou moins dans les moments où l'anesthésie était incomplète. Le lendemain, il peut se lever, et manger, presque toujours sans ressentir une gêne notable de la déglutition. Au bout d'une semaine, pendant laquelle on a eu soin de pratiquer régulièrement les insufflations d'aristol, il peut quitter la chambre et reprendre sa vie habituelle.

Depuis que j'ai adopté ce procédé opératoire, que j'ai appliqué à plus de cent malades, âgés de quatre à vingt-deux ans, je n'ai observé aucun accident post-opératoire. Deux fois seulement j'ai noté une légère élévation de température, durant à peine quelques heures, le lendemain dans un cas,

Digitized by Google

et dans le second cas, le surlendemain de l'opération. Or, le nombre des malades atteints de tumeurs adénoïdes que j'ai eu à soigner depuis sept ans dépasse aujourd'hui cinq cent cinquante. Les accidents post-opératoires que j'ai observés sont les suivants : hémorrhagies secondaires graves, deux fois ; otite moyenne suppurée, une fois ; amygdalites infectieuses secondaires, cinq fois ; céphalalgie et malaise, abattement, fièvre d'intensité variable, durant de quelques heures à deux et même, une fois, trois jours, chez le cinquième environ des malades opérés. La plupart de ces accidents ont atteint des malades opérés en plusieurs séances, sans anesthésie générale, mais j'ai eu de la fièvre chez un nombre important de malades opérés pendant l'anesthésie chloroformique, alors que je ne pratiquais pas l'antisepsie préalable des fosses nasales et du pharynx, que je n'employais pas l'iode à la fin de l'opération, et ne faisais pas non plus suivre celle-ci d'insufflations de poudres antiseptiques.

Je suis donc obligé, par mon expérience personnelle, d'attribuer à ces précautions antiseptiques une importance considérable, et de dénier aux plaies opératoires du pharynx nasal, aussi bien qu'à celle des fosses nasales, la réputation de bénignité qu'on leur a faite. Dans un précédent travail, j'ai appelé l'attention sur certains accidents consécutifs aux opérations intra-nasales (fièvre ; amygdalite et angines infectieuses ; abattement, céphalées, malaises prolongés), et, depuis lors, Treitel (en Allemagne), et Lermoyez tout récemment, ont confirmé les faits que j'avais signalés. Cartaz, dans un excellent mémoire sur les complications opératoires de l'ablation des tumeurs adénoïdes, a nettement émis l'opinion que les opérations pratiquées dans le pharynx nasal pouvaient donner lieu aux mêmes accidents. Les faits que je viens d'exposer montrent la justesse de ces assertions. Aussi terminerai-je en disant que si, dans les cas où l'hypertrophie de la tonsille pharyngienne est modérée, on peut souvent à bon droit rejeter le procédé opératoire que je viens de recommander, et en employer d'autres, on n'est *jamais*

Digitized by Google

autorisé, *dans aucun cas*, à opérer sans prendre des précautions antiseptiques rigoureuses, avant, pendant et après l'intervention.

DEUX CAS DE GUÉRISON DE SUPPURATION CHRONIQUE DE LA CAISSE A LA SUITE DE L'EXCISION DU MARTEAU.

Par le Dr **Luc.**

COMMUNICATION A LA SOCIÉTÉ PARISIENNE DE LARYNGOLOGIE ET D'OTOLOGIE

Depuis ces dernières années, la chirurgie de l'oreille suivant le mouvement de la chirurgie générale, s'est faite plus hardie, notamment dans le traitement des suppurations rebelles de la caisse entretenues par une ostéite chronique de ses parois, le plus souvent de nature tuberculeuse et réclamant la même intervention locale que la carie des autres parties du squelette.

L'emploi de la curette dans les ostéites suppurées de la caisse, compliquées de granulations et de végétations polypiformes donne ici les mêmes résultats qu'ailleurs. Ce mode de traitement bien appliqué peut suffire pour tarir presque immédiatement des écoulements d'oreille persistant depuis des années. Il est des cas pourtant où il est insuffisant et où il demande à être précédé de l'ablation du premier ou des deux premiers osselets, soit que l'on ait réussi à reconnaître une altération de ces osselets suffisante pour entretenir la suppuration, soit que cette ablation puisse seule donner un jour suffisant pour permettre un curettage complet de la caisse.

Ces deux occurrences différentes, mais entraînant la même indication, se sont présentées chez les deux malades dont nous rapportons ici l'histoire. Étant donnés les travaux antérieurement publiés en Allemagne par Kessel, Schwartze, Lucœ, Baracz, Ludwig et Stacke, ces faits ne sauraient

Digitized by Google

avoir aucune prétention à la nouveauté, et nous ne les présentons ici que comme contribution à une méthode récente qui nous paraît mériter d'être généralisée le plus possible.

Obs. I. — *Suppuration de l'oreille droite datant de 7 ans. — Perforation de la membrane de Schrapnell. — Carie de la tête du marteau. — Extraction de cet osselet et curettage de la région supérieure de la caisse. — Vertiges violents consécutifs. — Régénération cicatricielle de la membrane tympanique et cessation complète de l'écoulement au bout de 2 mois.*

M. R..., 24 ans, homme vigoureux, offrant toutes les apparences d'une excellente constitution. Se plaint d'un écoulement peu abondant de l'oreille droite dont le début remonte à 7 ans et qui présente, depuis 3 ans, une fétidité marquée. Le malade parle d'une chute sur l'occiput, lorsqu'il avait 9 ans ; mais cet accident n'entraîna pas d'écoulement d'oreille, aussi paraît-il plus rationnel d'attribuer la présente affection à la brusque introduction d'un cure-dent dans l'oreille, introduction qui fut suivie d'un écoulement de sang puis de l'écoulement purulent.

Le lavage que nous commençons par pratiquer dans l'oreille occasionnne un vertige violent, et même une syncope passagère.

L'oreille lavée, nous constatons une perforation tympanique, sus-jacente à la petite apophyse du marteau et en partie obstruée par une petite végétation polypiforme. La sonde permet de constater la dénudation de la tête de cet osselet qui offre, en outre, une mobilité anormale et semble d'une extraction facile. L'ouïe étant très abaissée de ce côté (montre entendue à 2 centimètres), et le malade qui habite la province ne pouvant faire de fréquents voyages à Paris, il nous paraît opportun d'accorder ici la préférence à la mesure la plus radicale, et de pratiquer séance tenante l'incision de l'osselet malade.

M. R... ayant accepté l'opération, nous commençons par insensibiliser la région par l'application, sur la partie supérieure du tympan, pendant 10 minutes, d'un petit tampon d'ouate hydrophile imprégné d'une solution de cocaïne à 1/3. Cela fait, la membrane est excisée tout autour du marteau, le tendon du muscle interne est sectionné au moyen d'un petit bistouri fabriqué par Mathieu sur nos indications pour ce cas particulier et l'osselet saisi par son manche au moyen d'une pince est facilement détaché et extrait. Nous constatons, au niveau de sa tête, des irrégularités qui ne laissent pas de doutes sur l'altération osseuse présumée. L'écoule-

Digitized by Google

ment de sang, au cours de l'opération, n'avait pas été trop abondant et la cocaïne avait rendu nos manœuvres très supportables au malade. Aussitôt après l'extraction du marteau, curettage de la cavité tympanique supérieure dans toute sa portion accessible, puis tamponnement de cette cavité et de tout le conduit auditif externe avec de la gaze iodoformée.

Immédiatement après l'opération, bourdonnements intenses et vertiges violents accompagnés de vomissements bilieux, rendant la station debout très difficile. Ces phénomènes pénibles vont s'atténuant, les jours suivants, mais ne disparaissent complètement qu'au bout de 2 semaines. Nous notons, en outre, une aggravation notable de la surdité du côté opéré. La montre primitivement entendue à 2 centimètres n'est perçue que fortement appliquée contre le pavillon. Ce dernier symptôme devait heureusement n'être que passager.

Le lendemain de l'opération, nous trouvons l'oreille étanche. A la place du marteau s'observe une large perte de substance reproduisant, avec de plus grandes dimensions, la forme de cet osselet. A travers cette perforation on distingue, flottante, la corde du tympan qui n'a pas été sectionnée. Les jours suivants la perte de substance se rétrécit visiblement par un phénomène de régénération de la membrane.

M. R... nous quitte au bout d'une douzaine de jours pour s'en retourner chez lui.

Il revient nous voir, le 27 mai, près de deux mois par conséquent après l'opération. Il est complètement débarrassé de ses vertiges. Nous nous assurons, en outre, que l'ouïe s'est considérablement améliorée tout en restant un peu inférieure à ce qu'elle était avant l'opération.

La montre est entendue à 1 centimètre, l'oreille gauche étant soigneusement bouchée (1). Bien que le conduit n'ait pas été lavé depuis 24 heures, il se montre absolument sec. A la place du marteau absent, nous observons une membrane cicatricielle déprimée (2).

---

(1) Nous avons eu l'occasion d'observer, chez d'autres malades dont la caisse avait été soumise à un curettage énergique, de semblables exemples d'abaissement immédiat de l'ouïe suivi d'amélioration ultérieure de cette fonction.

(2) Au moment où ce numéro va paraître (20 Août) M. R... nous écrit pour nous demander conseil au sujet d'une reprise de son écoulement, survenue depuis quelques jours. Nous prescrivons des lavages boriqués. Quatre jours plus tard, le malade nous envoie un fragment osseux dont l'expulsion a été provoquée par un des premiers lavages et que nous reconnaissons n'être autre que l'enclume.

Digitized by Google

Obs. II. — *Ostéite vraisemblablement tuberculeuse des parois de la caisse tympanique gauche, occasionnant un écoulement d'oreille fétide, depuis plus de 25 ans. — Guérison dans l'espace de 2 mois à la suite d'un curettage du foyer précédé de l'excision du marteau.*

Mlle B..., 29 ans, porte au cou des cicatrices profondes d'abcès froids datant de l'enfance. Elle se décide à nous consulter, au mois de novembre dernier, pour un écoulement purulent de l'oreille gauche remontant aux premières années de sa vie et qui ne s'est jamais complètement tari. Cet écoulement présente une fétidité marquée. Après lavage de l'oreille, nous trouvons le fond du conduit auditif rempli par une grosse masse polypeuse dont nous pratiquons l'extraction, à la visite suivante de la malade, au moyen du serre-nœud; après quoi, le point d'implantation est cautérisé avec de l'acide chromique en cristaux.

Nous prescrivons, pour les jours suivants, des instillations fréquentes avec de l'alcool absolu tenant en suspension de l'acide borique en poudre.

Cette médication donne lieu à des douleurs d'oreille très pénibles; la malade présente, en outre, au bout de trois jours, les signes d'une paralysie complète de la moitié gauche de la face. Nous suspendons les instillations d'alcool et la paralysie se dissipe spontanément au bout de 3 semaines ; ce qui nous porte à l'attribuer à un gonflement passager de la gaine du nerf déterminé par l'action irritante de l'alcool à travers une déhiscence du canal facial.

Cependant le polype extirpé s'était reformé en dépit de la cautérisation. A plusieurs reprises nous cherchons à en opérer l'extraction d'une façon radicale, en nous servant d'une petite curette tranchante et, chaque fois, nous assistons à un nouveau et rapide bourgeonnement de la fongosité. Malgré les modifications profondes produites dans la caisse du tympan par une suppuration aussi prolongée, modifications rendant toute orientation extrêmement difficile, nous pouvons nous rendre compte que l'insertion du polype se fait en arrière du marteau dans la région postéro-supérieure de la caisse.

Le 17 février, le galvano-cautère ne nous ayant pas donné de meilleurs résultats, nous nous décidons, pour en finir, à extraire le marteau, dans l'intention de nous donner du jour, et cela fait, de procéder, après chloroformisation, à un curettage à fond de toutes les parties accessibles de la caisse. L'ouïe est d'ailleurs considérablement abaissée dans l'oreille malade, ce qui contribue à lever la plus grande partie de nos scrupules

Digitized by Google

au sujet des suites fâcheuses possibles de notre intervention, relativement à l'audition.

La malade ayant accepté notre proposition, nous la soumettons à une chloroformisation complète et pratiquons l'extraction du marteau, non sans difficultés, étant donnée la *défiguration* profonde des parties ; après quoi nous extrayons tout ce que nous pouvons atteindre de masses polypeuses, nous guidant plus par nos sensations tactiles que par la vue dont le secours nous est enlevé en raison de l'écoulement incessant de sang, au fond du conduit. Nous nous arrêtons, lorsque la curette manœuvrée dans tous les sens ne nous transmet d'autre sensation que celle des surfaces osseuses. Le foyer est alors cautérisé au moyen d'un tampon d'ouate hydrophile imbibé d'une solution de chlorure de zinc à 1/10, puis tamponné avec de la gaze iodoformée.

Les jours suivants, pas de vertiges, douleurs modérées, insensibilité transitoire du bord gauche de la langue évidemment causée par une lésion de la corde du tympan. L'oreille suppure abondamment, mais, pendant 4 semaines, nous ne constatons pas de nouveau bourgeonnement polypeux, tandis qu'avant notre intervention, les récidives avaient lieu invariablement vers le 5e jour.

Le 29 mars, cependant, nous avons le regret d'apercevoir un nouveau polype, paraissant s'insérer, comme les précédents, en haut et en arrière dans la direction de l'*aditus ad antrum*. Il devient donc évident que cette région et peut être l'antre lui-même est le siège d'un foyer probablement tuberculeux donnant lieu à une incessante reproduction de fongosités et que, jusqu'ici le foyer a échappé à nos instruments. Nous nous décidons à une dernière tentative de curettage par les voies naturelles en utilisant la large brèche laissée par l'extraction du marteau, mais nous prévenons la malade que, si cette nouvelle intervention ne donne pas le résultat désiré, nous nous trouverons dans la nécessité de pratiquer l'ouverture de l'apophyse mastoïde que nous soupçonnons d'être le point de départ de cette repullulation continuelle de polypes. Heureusement cette nécessité devait nous être épargnée. Nous contentant cette fois d'une insensibilisation locale obtenue au moyen d'un tampon cocaïné, nous introduisons notre curette le plus haut et le plus en arrière possible, dans la direction de l'insertion de la fongosité, après avoir légèrement coudé la tige de l'instrument pour en rendre l'introduction plus facile et, grâce à la patience de la malade, nous pouvons pratiquer un curettage à fond de la région suspecte.

Au bout de 15 jours, la suppuration étant à peu près tarie, et la fongo-

Digitized by Google

sité ne s'étant pas reproduite, nous laissons la malade partir pour la campagne.

Elle revient nous voir à la fin de mai, c'est-à-dire 2 mois après notre dernière intervention. L'écoulement purulent est cette fois complètement tari; toute trace de fongosité a disparu et toutes les parties de la caisse accessibles à la vue présentent un aspect nettement cicatriciel.

Nous ferons remarquer que, dans ce fait, bien que le marteau ne présentât lui-même aucune altération, l'opportunité de son extraction fut justifiée par le résultat, puisque seule cette opération nous donna un jour suffisant pour que nous pussions nous rendre compte de l'étendue des lésions et les poursuivre jusqu'à leurs extrêmes limites.

SOCIÉTÉS SAVANTES

SOCIETÉ PARISIENNE DE LARYNGOLOGIE, DE RHINOLOGIE ET D'OTOLOGIE

Séance du 3 *juillet* 1891.

PRÉSIDENCE DU Dr GELLÉ

M. LUC (de Paris) donne lecture d'une communication ayant pour titre **Deux cas de suppuration chronique rebelle de l'oreille moyenne guéris à la suite d'un curettage précédé de l'excision du marteau.** — (Travail publié in extenso, page 277.)

M. LICHTWITZ (de Bordeaux) lit une observation ayant pour titre : **Carcinome de la vocale gauche. Laryngo-fissure. Mort cinq jours après.**

Il s'agit d'un homme âgé de 53 ans, qui se plaignait d'une extinction de voix remontant à trois mois. Depuis 2 à 3 ans il souffrait déjà d'enrouements fréquents mais passagers.

A part l'aphonie il n'existait aucun symptôme subjectif. Au laryngoscope on constatait un gonflement fusiforme à surface lisse et d'un aspect gris jaunâtre qui occupait les deux tiers inférieurs de la corde vocale gauche, tandis que sur le tiers postérieur on voyait une dépression et une

Digitized by Google

coloration rouge foncé. La corde gauche se mouvait moins bien que sa congénère. Rien d'anormal sur les autres parties du larynx.

Lichtwitz pensa tout de suite à une tumeur maligne, mais pour confirmer le diagnostic il enleva un fragment qui fut examiné d'abord par le Dr Ferré, professeur agrégé de la Faculté de Bordeaux, puis par le professeur Waldeyer, de Berlin.

Tandis que le premier concluait avec certitude à une tumeur maligne M. Waldeyer déclarait seulement que les préparations étaient suspectes, et n'osait porter un diagnostic absolument affirmatif. D'après lui, les préparations offraient le même aspect que celles qui provenaient de la tumeur de l'empereur Frédéric et que Virchow lui avait montrées à l'époque où elles contenaient quelques corps cornés et des papilles couvertes d'un épithélioma épaissi.

Néanmoins M. Waldeyer conseillait comme M. Ferré l'extirpation de la corde affectée.

On fit la laryngo-fissure après trachéotomie préalable et on excisa toutes les couches molles de la moitié gauche du larynx.

L'opération dura plus de trois heures, car on fut obligé de l'interrompre à plusieurs reprises à cause des accès de suffocation dus à la pénétration du sang dans les bronches, pénétration qui se produisit malgré la canule à tampon.

Le malade succomba cinq jours après d'une pneumonie hypostatique. Depuis la fin de l'opération jusqu'à la mort, le malade n'avait presque rien expectoré, bien que les bronches se montrassent à l'auscultation remplies de mucosités.

L'examen microscopique des parties extirpées démontra d'une manière évidente la nature cancéreuse de la tumeur qui avait déjà envahi les couches les plus profondes du larynx.

Lichtwitz insiste sur les difficultés d'un diagnostic précoce du cancer du larynx et dit qu'il ne faut pas trop compter sur les données fournies par le microscope.

Il déconseille la laryngo-fissure pour les cas de ce genre, car elle a le désavantage d'offrir un champ opératoire difficilement accessible et difficile à éclairer. L'ablation des parties suspectes et l'hémostase se font dans une demi-obscurité. Ces inconvénients peuvent être évités en choisissant comme méthode opératoire la laryngectomie partielle.

Digitized by Google

ANALYSES ET COMPTES RENDUS

I. — NEZ

Polypoid disease of the nasal chambers. (Affection polypeuse des fosses nasales), par E. B. GLEASON. In *The American Lancet*, juin 1891.

La plupart des polypes nasaux seraient, d'après l'auteur, la conséquence d'un état inflammatoire des cellules ethmoïdales qu'il désigne, à l'exemple du Dr Woakes de Londres, sous le terme : ethmoïdite nécrosique. On reconnaîtrait cette lésion à ce que, après l'ablation des polypes, la région du cornet moyen se montrerait couverte de petites granulations qui ne sont que d'autres polypes en voie de formation, baignant dans un pus crémeux et au milieu desquelles on peut sentir avec le stylet de fines aiguilles osseuses. Si l'on veut obtenir un résultat radical, on devra détruire ce tissu au moyen du galvano-cautère ou en pratiquer le raclage à l'aide des curettes très fines, utilisées par les dentistes pour le nettoyage des cavités des dents cariées.

LUC.

Tuberculosis of the nose. (Tuberculose du nez), par le Dr T. V. FITZPATRICK de Cincinnaki. In *The Cincinnati Lancet-Clinic*, 18 avril 1891, p. 468.

La tuberculose nasale est une forme rare de la maladie tuberculeuse : sur 476 autopsies de tuberculeux, Willigk n'en a rencontré qu'un cas. Weichselbaum en a trouvé deux sur 164 autopsies. Plus rare encore est la tuberculose nasale comme maladie primitive. Bosworth, en 1889, n'a pu en réunir que 20 cas.

Le bacille tuberculeux peut pénétrer dans l'économie par les voies respiratoires, la voie intestinale, les plaies, la circulation placentaire. Les fosses nasales étant le premier conduit que traverse l'air, leur surface étant très souvent le siège d'érosions, d'ulcérations, etc., on se demande comment l'infection tuberculeuse ne s'y localise pas plus souvent et il faut admettre qu'il existe dans le nez des conditions anatomiques et physiques qui annihilent l'activité vitale du bacille tuberculeux.

La tuberculose nasale se présente sous deux formes : l'une caractérisée

Digitized by Google

par des ulcérations superficielles, l'autre par la formation de petites tumeurs qui atteignent quelquefois la grosseur d'un pois. Les ulcérations se rencontrent le plus souvent sur la cloison et sur le plancher des fosses nasales, plus rarement sur les cornets. Quand on examine les tumeurs au microscope, on voit qu'elles se composent de tissu connectif, de cellules épithéliales et endothéliales à noyau plus grand ; quelquefois on rencontre de vraies cellules géantes. L'ulcération tuberculeuse s'étend en largeur plutôt qu'en profondeur, ses bords sont irréguliers, mal définis ; elle sécrète un mucus grisâtre, visqueux.

Le diagnostic n'est sûr que lorsque le microscope a démontré la présence du bacille.

On traite ces ulcérations en les curettant, et en les cautérisant au galvano-cautère ; on fait ensuite des applications locales d'iodoforme, d'acide lactique, ou de solutions fortes de sublimé ou de menthol.

GOULY.

Bactéries du rhino-sclérome, par L. JACQUET. *Communic. à la Soc. de dermat. et de syphil.*, 9 juillet 1891.

J. a pu isoler, par culture, du suc provenant du centre d'un fragment rhino-scléreux, deux microbes bien distincts :

1° Un organisme en chaînettes dont les caractères morphologiques sont identiques à ceux du streptocoque pyogène.

2° La bactérie découverte par Frisch et offrant tous les caractères du microbe de Friedländer. Malgré la présence constante de cette bactérie dans les tissus envahis par le rhino-sclérome, J. hésite à lui accorder un rôle pathogène à l'égard de cette maladie, en raison de l'impossibilité éprouvée jusqu'ici à réaliser expérimentalement une néoplasie analogue à celle qui constitue l'affection.

Netter, intervenant dans la discussion soulevée par cette communication, croit à l'identité entre le microbe de Frisch et celui de Friedländer. Ce microbe après être resté longtemps inoffensif dans les cavités nasales, pourrait devenir pathogène sous l'influence de circonstances qui nous échappent ; mais on ne s'explique guère la limitation de la maladie à certaines contrées.

LUC.

Polypes muqueux des fosses nasales chez les enfants jusqu'à l'âge de quinze ans, par le Dr M. NATIER. In *Annal. de la policlin.* de Paris, juillet 1891.

L'auteur conclut à la rareté de l'affection chez les enfants. Son travail

Digitized by Google

contient l'observation détaillée d'un cas de polype muqueux congénital récemment communiqué par le Dr Le Roy à la Soc. méd. du VIIe arrondissement. Ce fait et celui de Cardone seraient les seuls de ce genre publiés jusqu'ici.

LUC.

Pathologisch-Anatomisches über Rhinitis acuta, speciell Influenza. Rhinitis. (Recherches anatomo-pathologiques sur la rhinite aiguë et particulièrement sur celle liée à l'influenza), par le Dr HERMANN SUCHANNEK de Zurich. In *Monatschr. f. Ohrenheilk.*, 1891, p. 106.

On sait combien sont imparfaites nos connaissances sur les lésions histologiques des rhinites en général.

S. a cherché à combler cette lacune en soumettant à l'examen microscopique des fragments de muqueuse extraits des points les plus variés des fosses nasales et provenant de sujets ayant succombé à des affections diverses (rougeole, diphtérie, influenza) compliquées de coryza. Ces recherches purent être notamment menées avec succès sur le cadavre d'un homme mort de grippe et admirablement bien conservé à la faveur d'une température très froide. Nous renvoyons le lecteur au travail original pour les nombreux détails concernant les lésions histologiques. constatées dans ces conditions. Ces lésions ne diffèrent guère d'ailleurs de celles déjà décrites dans les autres tissus enflammés.

L'auteur fait remarquer que le gonflement inflammatoire était toujours moins marqué à la région olfactive, ce qu'il attribue au tissu plus serré de la muqueuse de cette région.

Là où l'œil ne révélait qu'une simple hyperhémie on ne constatait guère au microscope qu'une réplétion exagérée des vaisseaux sanguins par les globules rouges ; mais là où macroscopiquement l'hyperhémie s'accompagnait de gonflement, on observait la distension des mailles de tissu conjonctif par de la sérosité.

Ces mêmes lésions œdémateuses ont été notées par l'auteur autour de la gaine de plusieurs des rameaux du nerf olfactif. Par places, des globules rouges extravasés se montraient au voisinage des vaisseaux distendus. L'auteur insiste enfin sur la dégénérescence graisseuse et sur la desquamation de l'épithélium glandulaire et sur sa rapide régénération.

Il a rencontré d'autres lésions : tractus fibreux, transformation métaplasique de l'épithélium vibratile en épithélium cubique ou plat qu'il attribue à des processus chroniques, antérieurs.

LUC.

Digitized by Google

Un cas de rhinosclérome, par MM. E. BESNIER et LEBEC, communication à la *Soc. de dermatologie et de syphiligraphie*, séance du 11 juin 1891, d'après la *Semaine méd.*, 13 juin 1891.

Il s'agit d'une jeune fille de 22 ans, bien portante, bien réglée, venant de Costa Rica. Son affection a débuté en 1887 par l'intérieur du nez et n'a pas cessé de se développer depuis. La maladie n'est pas douloureuse, elle ne l'est que par poussées durant environ une semaine. La lèvre supérieure et le pharynx sont envahis depuis un an seulement.

Plusieurs tentatives opératoires faites à Costa Rica par le Dr Calnek (cautérisations et ruginations) n'ont abouti qu'à des récidives.

La lésion existe dans le pharynx postérieur, surtout à droite, avec ses caractères de couleur et de consistance typiques. En outre, l'amygdale droite commence à être envahie par le néoplasme.

LUC.

Rhinologische Mittheilungen. (Communications d'ordre rhinologique), par le Dr KAYSER de Breslau. In *Deutsch. med. Wochenschr.*, 1891, no 26, p. 824.

Dans cet article, l'auteur a réuni quatre courtes observations cliniques : 1° un cas de polype fibreux inséré dans le méat moyen d'une jeune fille de 23 ans et remplissant toute la cavité naso-pharyngienne. Cette tumeur fut enlevée au moyen de l'anse galvano-caustique introduite par le nez et guidée au moyen d'un doigt passé derrière le voile du palais ; 2° l'histoire d'une dent extraite d'une fosse nasale d'une jeune fille de quinze ans où elle avait été introduite, bien des années auparavant et où elle avait provoqué par sa présence une nécrose limitée de la cloison ; 3° un fait d'ulcérations de la fosse nasale droite, suite d'influenza, ayant abouti à l'occlusion cicatricielle de l'entrée de cette cavité ; 4° un fait d'arrêt de développement du voile du palais.

LUC.

Ein Fall von Anosmie nach operativer Entfernung beider Eierstoecke. (Un cas d'anosmie à la suite de l'ablation chirurgicale des deux ovaires), par le Dr SIGMUND GOTTSCHALK de Berlin. In *Deutsch. med. Wochenschr.*, 1891, 25 juin, p. 823.

La malade, femme de 36 ans, subit l'ablation des deux ovaires, le 8 mars 1888, pour un myôme interligamentaire. Au mois d'août 1890, elle accusa, outre de l'hémicrânie, de l'insomnie, des douleurs vasculaires

Digitized by Google

et des bouffées de chaleur à la tête, une perte progressive de l'odorat.

G. put se convaincre que le sens gustatif (sensations sucrées, sûres, salées, amères...) était intact. Il y avait également intégrité de la sensibilité tactile et douloureuse des muqueuses nasale et buccale. Seule l'olfaction était perdue.

L'examen rhinoscopique ayant révélé un état absolument normal des cavités nasales et en l'absence des symptômes de lésions de la région cérébro-crânienne antérieure, l'auteur conclut à un trouble nerveux fonctionnel lié à la suppression des fonctions ovariennes.

Il croit que ce trouble mérite d'être rapproché des faits de perversion notée du goût et de l'odorat observés chez certaines femmes, soit pendant la grossesse, soit au moment de la ménopause.

LUC.

II. — LARYNX, TRACHÉE, CORPS THYROIDE

Fragment de verre extrait du larynx après un séjour de 21 mois, par RANSOM. Communic. à la *New-York Acad. of med.*, 1891, d'après le *Bull. méd.*, 1891, 21 juin.

La femme dont il est question avait été prise subitement, au milieu d'un repas, d'un accès de suffocation tellement violent que la mort avait semblé imminente ; cet accès avait duré environ une demi-heure. Le médecin qui l'avait examinée aussitôt après l'accès et qui renouvela l'examen plusieurs fois pendant les semaines suivantes, n'aperçut aucun corps étranger.

Cependant, si les accès de suffocation étaient rares et peu intenses, il n'en restait pas moins des symptômes qui indiquaient une altération certaine du larynx : la voix était enrouée, parfois il y avait aphonie complète. Il y avait constamment une sensation très pénible au niveau du larynx et des accès de toux fréquents. Cet état se prolongea, sans amélioration, pendant 21 mois.

C'est à ce moment que M. Ransom vit la malade et fit l'examen laryngoscopique : après avoir introduit le miroir, ce chirurgien crut tout d'abord que ce miroir était fendu, car, en regardant, il y voyait une fêlure. Il le retira alors et constata qu'il était parfaitement intact. Il s'agissait donc d'un corps étranger situé dans le larynx et dont la réflexion sur le miroir produisait la ligne noire qui avait été aperçue ; c'est ce qu'un nouvel examen démontra. La ligne réfléchie dans le miroir était produite par le bord d'un fragment de verre qui se trouvait placé

Digitized by Google

de champ dans le larynx, fixé à la paroi laryngée en avant et en arrière, entre les cordes vocales, de telle sorte qu'il était libre par ses bords, suspendu juste au milieu de la glotte et descendait au-dessous des cordes vocales, par son extrémité inférieure.

Ce corps étranger fut extrait assez facilement, deux jours après le premier examen. Les suites de l'opération furent simples et la voix revint assez vite.

Le fragment de verre, de forme irrégulièrement triangulaire, provenait d'un verre à boire ; il avait été probablement avalé avec les aliments. Il mesurait, pour deux de ces côtés, 28 millim. chacun et, pour e troisième, 38 millim.

Il est remarquable que ce corps ait été supporté pendant 21 mois sans produire de lésion sérieuse du larynx ; il y avait tout au plus un léger état granuleux de la muqueuse à la partie postérieure.

Caso raro de curacion de lesionnes tuberculosas de la larynge. (Cas rare de guérison de lésions tuberculeuses du larynx), par le Dr J. R. CASADESUS. In *Revista de Laring.*, juin 1891.

Le malade, un homme de 30 ans, présentait, outre des lésions prononcées du sommet du poumon droit, une ulcération fongueuse du tiers postérieur de la corde vocale droite et une tumeur pré-aryténoïdienne, d'aspect framboisé, de la grosseur d'un pois. Les lésions laryngées rétrocédèrent complètement dans l'espace de six semaines, bien que le seul traitement local institué ait consisté en simples pulvérisations créosotées. La dysphonie causée par le défaut de rapprochement des cordes vocales disparut entièrement.

Bien qu'il ne soit pas fait mention d'un examen bactériologique des crachats du malade, nous ne faisons pas de difficulté pour admettre, étant donnés les signes physiques fournis par l'auscultation, qu'il fût tuberculeux.

Le fait de la disparition spontanée d'une ulcération tuberculeuse du larynx ou de tout autre organe est évidemment un fait remarquable tout à fait en dehors des habitudes de la maladie.

En revanche, nous attacherions moins d'importance à la disparition de la tumeur pré-aryténoïdienne. Nous croyons avoir démontré dans un travail antérieur (*Arch. de laryng.*, 1889, p. 13), que les tumeurs mamelonnées pré-aryténoïdiennes, si souvent observées, non seulement chez les tuberculeux, mais encore chez tous les tousseurs, ne renferment généralement pas, même chez les premiers, d'éléments tuberculeux.

Digitized by Google

Nous considérons ces néoplasies comme des lésions d'origine mécanique susceptibles de rétrocéder sous la simple influence du repos.

LUC.

Contributo allo studio di alcune forme di stenosi laringea cronica. (**Contribution à l'étude de quelques formes de sténose laryngée chronique**), par le Dr IGNAZIO DIONISIO. In *Arch. ital. di laz.*, 1891 fasc., 3, p. 103.

L'auteur étudie comparativement, dans ce travail, les diverses formes chroniques de sténose laryngée indépendantes de la tuberculose, de la syphilis et de la périchondrite et décrites sous les noms de chordite inférieure hypertrophique (Gerhardt), laryngite sous-glottique hypertrophique (Ziemssen), blennorrhée laryngée chronique (Stoerk), rhino-sclérome laryngé et il tend à admettre que ces dénominations diverses se rapportent à un seul et même processus, le *sclérome*, dépendant pathogéniquement d'une même espèce microbienne.

Il rappelle que, l'an dernier, Bandler et Hermann communiquèrent au congrès de Prague un cas de chordite inférieure hypertrophique accompagnée des modifications de sécrétion caractéristiques de la blennorrhée de Stoerk dans lequel l'examen bactério-microscopique des granulations morbides révéla la présence de la bactérie encapsulée reconnue aujourd'hui comme constante dans les tissus envahis par le rhino-sclérome.

L'auteur rapporte lui-même l'observation d'une jeune paysanne de 20 ans, non syphilitique, présentant les particularités suivantes : modification des sécrétions nasales et laryngées qui encombrent ces cavités en s'y accumulant sous forme de croûtes épaisses, hypertrophie des cornets nasaux moyens et inférieurs, hypertrophie des fausses cordes laryngées qui soudées dans leur portion antérieure ne laissent, en arrière, qu'un espace insuffisant pour la respiration.

L'examen d'un fragment de tissu hypertrophié extrait de la muqueuse laryngée permit de constater la présence du microbe encapsulé de Frisch.

LUC.

Ein neuer Spiegel für Nasenrachenraum und Kehlkopf. (**Un nouveau miroir par l'arrière-cavité des fosses nasales et le larynx**) (1), par le Dr HARKE, de Hambourg. In *Deutsch. med. Wochenschr.*, 1891, n° 28, p. 878.

Grâce à un léger mouvement de pression tendant à rapprocher les deux

(1) Chez C. Bolte, de Hambourg.

Digitized by Google

branches en arc qui forment le manche, le miroir peut, pendant l'examen être incliné à un angle variable. Cette disposition permet l'introduction sous le voile du palais d'un assez grand miroir, qui, disposé, au moment de l'introduction, sur le prolongement du manche, ne reçoit qu'après coup l'inclinaison voulue. L'instrument peut être facilement démonté et nettoyé.

LUC.

Tracheal syphilis, with a report of two cases. (Syphilis trachéale avec la relation de deux cas), par JONATHAN WRIGHT, de Brooklyn, in *New York med. Journ.*, 1891, p. 672.

Le premier cas concerne une femme de 33 ans qui succomba après avoir présenté les symptômes d'une phtisie laryngo-pulmonaire, ayant nécessité la trachéotomie. On avait constaté au sommet du poumon gauche de la matité et de la rudesse respiratoire. Le laryngoscope n'avait point permis d'observer rien d'anormal dans la cavité laryngée, mais on avait noté une oblitération à peu près complète de la trachée, au-dessous de la glotte, par une infiltration ulcérée de ses parois. L'examen des crachats ne fut pas pratiqué. On constata, à l'autopsie, des lésions scléreuses étendues du poumon gauche dont les feuillets pleuraux étaient partout adhérents sauf au sommet ; dans cette dernière région on trouva une petite cavité pleine de pus. Le poumon droit était simplement congestionné et œdémateux. Au niveau du larynx et, de l'épiglotte, pas de lésions, mais les cartilages trachéaux étaient nécrosés et sur toute leur longueur, les parois du conduit aérien étaient infiltrées et ulcérées.

La seconde malade, une femme de 45 ans, succomba aussi, en dépit de la trachéotomie, à des accidents de sténose trachéale compliquée de manifestations pulmonaires (toux, expectoration, matité au-sommet gauche avec expiration prolongée). A l'autopsie on trouva d'anciennes adhérences tout autour du poumon gauche dont le sommet contenait deux ou trois nodules caséeux en voie de calcification. Le lobe moyen du poumon droit était anormalement consistant et offrait une coloration gris rougeâtre. Sur la totalité de sa longueur, la trachée était ulcérée et, à une distance de deux pouces du larynx, sa lumière était oblitérée. En outre, détail qui explique parfaitement l'inefficacité de la trachéotomie, la trachée était rétrécie vers son extrémité inférieure par un ganglion hypertrophié adhérant à ses parois.

Nous notons dans la relation de ces deux faits trois graves lacunes :

Digitized by Google

absence de commémoratifs syphilitiques, absence d'un traitement spécifique, absence d'un examen des crachats. En outre, l'auteur ne nous donne pas de renseignements précis sur les résultats de l'examen histologique des poumons. Dans ces conditions, tout en reconnaissant que toutes les apparences sont favorables ici à l'hypothèse d'une syphilis trachéo-pulmonaire, nous pouvons bien supposer aussi qu'il se soit agi, dans ces deux cas, d'une syphilis trachéale avec infiltration tuberculeuse secondaire. Les deux observations sont suivies d'une bonne revue bibliographique de la question et de considérations cliniques sur les symptômes et le diagnostic de la syphilis trachéale.

LUC.

Ein Fall von Pachydermia laryngis diffusa. (Un cas de pachydermie diffuse du larynx), par le Dr WOLFF, de Metz, in *Deutsch. med. Wochenschr.*, 18 juin 1891.

Ce cas confirme la description de Virchow. Le malade âgé de 43 ans, non syphilitique mais grand fumeur, éprouvait une sensation de grattage dans la gorge et présentait de la raucité de la voix. Il existait chez lui du catarrhe chronique pharyngo-laryngé.

La laryngoscope montrait, sous l'extrémité postérieure de la corde vocale droite, une saillie oblongue, d'un blanc grisâtre, ayant les dimensions d'un pépin de pomme. En face de cette tumeur, on observait, sur la région correspondante de la corde opposée, une saillies emblable et offrant, à sa partie la plus saillante, une dépression dans laquelle on voyait s'engager et s'emboîter le sommet de la première, pendant la phonation. L'auteur se contenta de prescrire l'iodure de potassium, mais crut devoir s'abstenir de toute intervention locale, craignant que le néoplasme ne prît consécutivement le caractère malin.

LUC.

Ueber Intubation des Larynx. (De l'intubation du larynx), par le Dr A. ROSENBERG de Berlin. In *Berl. klin. Wochenschr.*, 1891, p. 615.

Dans ce travail, R. combat les principales conclusions d'un travail antérieur de Schwalbe tendant à représenter l'intubation comme une méthode de traitement peu pratique et, dans tous les cas, très inférieure à la trachéotomie, au moins pour ce qui concerne le croup.

L'article de R. est un plaidoyer très substantiel en faveur de l'intubation. Passant en revue toutes les affections laryngées dans lesquelles

Digitized by Google

cette méthode peut trouver son application, R. reprend avec des conclusions inverses le parallèle de Schwalbe entre les deux opérations, chez les enfants atteints de croup.

Il reproche à la trachéotomie d'exposer les opérés à l'érysipèle et à la diphtérie de la plaie et aussi à la formation de granulations pouvant oblitérer la lumière de la trachée. Il relève ensuite la critique adressée à l'intubation, de rendre l'alimentation de l'enfant impraticable. Il rappelle les services rendus en pareil cas par la pratique consistant à faire avaler les opérés, la tête étant fortement inclinée en avant, et aussi par l'ingestion de glace, enfin par les lavements alimentaires. Il ajoute qu'il n'existe pas d'exemple connu de pneumonie par pénétration d'aliments dans les voies aériennes, chez les intubés.

Un autre reproche adressé à l'intubation, la facilité d'expulsion du tube pourrait être évitée en disposant bien sur le côté, le fil qui l'assujettit, de manière à diminuer la sensation de titillement produite par lui. Par sa seule présence, en outre, le tube facilite l'expulsion des mucosités trachéales et la force expiratoire s'exerce alors avec énergie, en raison de l'étroitesse même du tube.

R. aborde ensuite la question des ulcérations parfois produites par l'extrémité inférieure du tube au niveau de la paroi antérieure de la trachée. Cet accident serait le plus souvent causé par un défaut d'habitude opératoire, au moment de l'introduction et aussi par l'emploi de tubes défectueux, à extrémité coupante ; aussi l'auteur insiste-t-il pour que les médecins ne fassent pas leurs premiers essais sur le vivant mais bien sur le cadavre ; il conseille, en outre, l'usage des tubes à extrémité mousse et recommande même, chez les sujets à muqueuse particulièrement vulnérable, de recourir, d'un jour à l'autre, à des tubes de longueur différente, de façon que les frottements ne s'exercent pas toujours sur le même point de la trachée.

R. ajoute que son intention n'est pas du tout de présenter l'intubation comme un procédé destiné à remplacer la trachéotomie ; il s'élève au contraire contre la prétention de certains auteurs de démontrer par la statistique la plus grande mortalité dans un cas que dans l'autre, et par suite la supériorité de l'une des méthodes sur l'autre. Les statistiques ne sauraient, dit-il, être probantes, qu'à la condition d'embrasser un certain nombre de cas. Les résultats en varient en effet considérablement suivant le genie épidermique et suivant l'habileté de l'opérateur. Chaque opérateur voit souvent ses statistiques annuelles s'améliorer au fur et à mesure que sa main est mieux exercée et son expérience plus complète.

Digitized by Google

D'après l'auteur, l'intubation paraît trouver ses principales indications dans les cas de croup secondaire, là où la trachéotomie donne ses moins bons résultats, et surtout lorsque cette dernière opération est refusée par la famille. Elle constitue aussi une précieuse ressource lors de dyspnée subite exigeant un prompt rétablissement de la perméabilité laryngo-trachéale. R. cite à ce sujet des cas différents les uns des autres thyroïdite suppurée, tumeur comprimant le larynx et la trachée, dyspnées subites dans le cours de syphilis laryngées par suite de l'effondrement du cricoïde nécrosé) où l'intubation permit de parer immédiatement au danger de l'asphyxie, alors que la trachéotomie aurait présenté des difficultés d'exécution incompatibles avec une prompte intervention.

Mais c'est surtout, comme l'a si bien montré Lefferts, dans les cas de sténose chronique du larynx, le plus souvent d'origine syphilitique, que l'intubation rend les services les plus signalés. Elle nécessitera parfois certaines opérations préalables (excision de brides) ; cela fait elle répond merveilleusement aux indications de chaque cas, tendant à substituer la forme régulière des tubes aux irrégularités pathologiques du conduit laryngé, par suite d'une pression continue qui s'exerce sur les parties avec d'autant plus d'intensité que celles-ci s'écartent davantage de la conformation normale. En outre, dans ces conditions, on a généralement affaire à une muqueuse beaucoup moins sensible et vulnérable que dans les cas précédemment étudiés et l'on n'a à craindre ni les inconvénients résultant de réflexes exagérés, ni le danger des ulcérations par pression. On se trouve enfin en présence d'adultes n'opposant pas la résistance particulière aux enfants, mais s'efforçant au contraire de seconder le médecin dans ses efforts curatifs. Il est vrai que le développement des organes rend les manœuvres plus difficiles et que, notamment, l'épiglotte peut être très difficile à atteindre avec le doigt. Contre ces obstacles, R. conseille de faire tirer fortement la langue du malade et de l'engager à émettre un son aigu. En outre, le doigt gauche de l'opérateur devra fortement refouler en arrière la commissure buccale droite.

R. complète l'énumération des services rendus par l'intubation en citant des cas où la compression du tube détermina la disparition de granulations développées à la suite de la trachéotomie, et l'histoire d'une hystérique qui fut guérie par la même méthode, d'une paralysie des dilatateurs de la glotte.

LUC.

Digitized by Google

Physiologie de la trachée, par M. le Dr NICAISE. Acad. de méd., séance du 28 juillet 1891. (D'après le *Bull. méd.*)

D'après N., la trachée n'est pas un tube rigide; son diamètre et sa longueur varient continuellement sous l'influence de la respiration ou de la phonation.

Pendant l'expiration elle se dilate et s'allonge, tandis qu'elle se rétrécit st se raccourcit pendant l'inspiration.

Pendant la phonation elle se distend, surtout au moment des chants et des cris intenses, quand on produit des sons élevés, elle se dilate également.

Ces propriétés élastiques ont une certaine importance et les altérations, la perte de contractilité, ne sont pas sans inconvénients. L'accident que l'on observe le plus communément chez les gens qui doivent beaucoup crier, c'est une dilatation anévrysmatique qui porte surtout sur la région cervicale de la trachée, dont la conséquence est une aphonie presque complète. Il suffit, dans ces cas, pour permettre une phonation régulière, de comprimer la trachée de façon à empêcher la dilatation; cette compression peut être exercée avec les doigts ou avec une sorte de collier.

Modificazione agli apparecchi di intubazione laringea. (Modifications aux appareils d'intubation du larynx), par le Dr FRANCISCO EGIDI de Rome. In *Archiv. Ital. di Pediatria.* Anno IX, fasc. 3, 1891.

L'auteur propose dans son travail un nouvel appareil à intubation dans lequel il a cherché à réunir les avantages des instruments de Bouchut et de ceux d'O'Dwyer.

D'abord ses tubes sont plus larges et moins longs que ceux d'O'Dwyer. On éprouve ainsi moins de difficulté à les faire pénétrer dans le larynx, le sommet de la courbure de l'introducteur ayant moins tendance à venir buter contre le palais. D'autre part, en raison de leur largeur, ils sont moins sujets à se laisser obstruer par des fausses membranes.

Le mandrin est creux, ainsi que l'introducteur. On est donc averti par le sifflement de l'air de la bonne pénétration du tube et l'on épargne au malade déjà asphyxiant la minute d'angoisse résultant de l'obstruction de son larynx par un tube plein.

LUC.

Digitized by Google

Laryngitis hæmorrhagica. (Laryngite hémorrhagique), par le Dr LEOPOLD TREITEL de Berlin. In *Monatsschr f. Ohrenheilk.*, 1891, nº 6, p. 168.

La malade qui fait le sujet de cet article, femme de 30 ans, présentait depuis quatorze mois des troubles menstruels. A deux reprises ses règles s'étaient supprimées et elles avaient réapparu avec une abondance inusitée au moment où elle contracta un catarrhe des voies respiratoires supérieures. Bientôt se produisirent des symptômes laryngés alarmants, caractérisés par une aphonie complète et une dyspnée continue entrecoupée de paroxysmes ; ces paroxysmes se calmaient à la suite de l'expulsion de caillots sanguins. Le laryngoscope permit de constater un gonflement avec congestion intense des cordes vocales et surtout des bandelettes ventriculaires. En outre les cordes vocales, probablement par suite du gonflement dont elles étaient le siège, s'écartaient difficilement et très imparfaitement, ce qui expliquait la gêne continue de la respiration. L'auteur put, à plusieurs reprises, noter la présence de caillots sanguins (jamais de sang liquide) dans la cavité laryngée, sans trace d'érosions de la muqueuse, et s'assurer qu'il suffisait de la présence d'un tout petit caillot entre les cordes vocales pour occasionner un accès de suffocation intense. Il pense que l'époque menstruelle est susceptible de jouer le rôle de cause prédisposante à l'égard de ces phénomènes hémorrhagiques. LUC.

III. — BOUCHE ET PHARYNX

Note sur quelques points spéciaux relatifs au diagnostic et au traitement des végétations adénoïdes du pharynx nasal, par le Dr DESCHAMPS. In *Dauphiné médical*, juin 1891.

D. insiste sur cette particularité que l'on rencontre assez fréquemment des végétations adénoïdes qui amènent des troubles auditifs chez des personnes dont le facies ne permettait pas au premier abord de présumer la maladie.

Il appelle ensuite l'attention sur l'existence fréquente des végétations chez des sujets ayant de beaucoup dépassé l'adolescence.

Comme méthode de traitement, il préfère l'opération avec chloroforme, en une seule séance, son expérience lui ayant montré que les séances successives sans chloroforme exposent bien plus à l'hémorrhagie.

Si ce dernier accident se produit avec une abondance inquiétante, le

Digitized by Google

tamponnement nasal postérieur s'impose, et il faut alors faire usage d'un tampon volumineux remplissant l'arrière cavité des fosses nasales.

LUC.

Durchleuchtung oder Probedurchspülung der Kiefer-und Stirnhoehle? (Que faut-il préférer de l'éclairage ou du lavage explorateur des sinus maxillaires et frontaux?) par C. ZIEM, de Dantzig. In *Berl. klin. Wochenschr.*, 1891, n° 24.

Pour ce qui est du sinus maxillaire, Z. donne la préférence à la méthode de diagnostic depuis longtemps déjà recommandée par lui : la ponction par l'apophyse alvéolaire suivie de lavage. A ses yeux la translucidité du sinus ne saurait exclure catégoriquement l'existence d'un empyème de l'antre d'Highmore. Il existe en effet des formes de début où la faible quantité de pus et le léger degré de gonflement de la muqueuse sont impuissants à arrêter les rayons lumineux. D'autre part les différences considérables de développement des deux sinus et d'épaisseur de leurs parois, chez un même sujet, bien établies par les recherches anatomiques de Zuckerkandl, B. Fränkel, etc... rendront toute conclusion bien difficile, en présence d'une faible différence d'éclairage des deux cavités.

L'auteur est heureux de trouver la confirmation de ces objections théoriques déjà formulées antérieurement par lui dans les faits précis récemment et séparément publiés par Srebrony de Varsovie et Lichtwitz de Bordeaux. Le dernier de ces auteurs a notamment rencontré une égale transparence des deux moitiés de la face chez trois sujets affectés d'empyème d'un seul sinus et, chez un quatrième sujet atteint d'empyème double, une parfaite translucidité des régions sous-orbitaires.

Pour ce qui est des sinus frontaux, Z. considère aussi la méthode *isolée* de l'éclairage comme infidèle pour des raisons analogues et il pense qu'elle doit être corroborée par d'autres moyens : par exemple on acquerrait la quasi-certitude de l'existence d'un empyème de ces sinus, si l'éclairage se montrait plus brillant, à la suite d'une douche d'air nasale ayant eu pour effet d'expulser le pus contenu dans la cavité osseuse. Il croit de même que la méthode d'éclairage doit marcher de paire avec la ponction exploratrice par voie extérieure, permettant à l'opérateur de pratiquer sa ponction en un point bien démontré translucide et de l'exécuter ainsi en toute sécurité.

Dans ces conditions la ponction par voie extérieure présenterait moins de dangers que la ponction intra-nasale.

LUC.

Digitized by Google

Naso-pharyngeal catarrh a causative factor in gastric catarrh. (Du rôle du catarrhe pharyngien dans la pathogénie du catarrhe gastrique), par le Dr LOUIS FISCHER de New-York. In *Med. Record*, 13 juin 1891, p. 674.

L'auteur a vu les deux affections coexister chez plusieurs de ses malades et a observé sur lui-même la même coïncidence; il a, en outre, constaté la disparition du catarrhe gastrique à la suite d'un traitement efficacement dirigé contre le pharynx. Les enfants paraissent plus spécialement sujets à cet enchaînement pathologique, ce qui s'explique facilement par leur inaptitude à cracher. Le muco-pus pharyngien troublerait la digestion stomacale par suite de son alcalinité qui neutralise l'acidité physiologique du suc gastrique.

LUC.

The care of the throat and ear before and during the infections diseases. (Des soins à donner à la gorge et aux oreilles avant et pendant les maladies infectieuses), par le Dr ERIC E. SATTLER. In *The Cincinati Lancet clinic*, 11 avril 1891, p. 427.

Attirer l'attention des parents sur les précautions à prendre en cas d'épidémie de scarlatine ou de diphtérie, rappeler au médecin que toujours il doit s'assurer de l'état de la gorge et des oreilles d'un enfant, tel est le but du travail du Dr Sattler, que l'on peut résumer ainsi qu'il suit :

Nombre d'enfants souffrent de catarrhe naso-pharyngien, d'hypertrophie des amygdales, d'angine simple, de surdité consécutive au développement de végétations adénoïdes; chez les sujets ainsi atteints, le germe infectieux de la scarlatine et de la diphtérie se développe d'autant plus facilement que les surfaces ulcérées des muqueuses lui donnent une porte d'entrée plus large ; aussi, doit-on avoir grand soin de ne pas laisser sans traitement ces accidents peu graves par eux-mêmes et pour cela employer les moyens que la médecine et la chirurgie mettent à notre disposition. L'antisepsie joue ici un grand rôle et, quel que soit l'antiseptique employé, il faut en user souvent et longtemps ; il est à remarquer que dans les épidémies de scarlatine et de diphtérie ce sont les enfants qui ont été soumis à ces mesures préventives qui ont été épargnés ou qui ont été atteints d'une façon plus bénigne. Les soins donnés à la gorge auront un résultat heureux sur l'état des trompes d'Eustache et l'an-

Digitized by Google

tisepsie du naso-pharynx pourra éviter au malade une otite moyenne consécutive à la scarlatine. Aujourd'hui que tout médecin doit connaître les redoutables complications auxquelles la scarlatine et la diphtérie exposent les oreilles et la gorge, il est de son devoir, à la moindre manifestation nocive, d'examiner attentivement l'organe atteint comme celui que pourrait atteindre l'infection, et par une médication antiseptique énergique d'arrêter, ou du moins de pallier les effets parfois funestes que produit l'introduction dans l'économie du germe infectieux.

GOULY.

Severe secondary hemorrhage after tonsillotomy. (**Hémorrhagie secondaire grave consécutive à l'amygdalotomie**), par le Dr M. THORNER. In *the Cincinnati Lancet Clin.*, mai 1891, p. 533.

Un jeune homme de 25 ans avait, depuis de nombreuses années, à intervalles plus ou moins rapprochés, des attaques d'amygdalite parenchymateuse dont son état général se ressentait beaucoup. L'amygdalotomie est pratiquée avec succès, et sans écoulement de sang.

Deux jours après l'opération, hémorrhagie assez forte, mais vite arrêtée. La nuit suivante, hémorrhagie considérable : le malade est pâle, les extrémités sont froides, le pouls petit et fréquent. Le sang ne s'arrêta qu'après la ligature du vaisseau que l'on voyait saigner à la partie supérieure de la plaie.

L'hémorrhagie secondaire est une complication rare que l'on n'a en général à combattre que chez l'adulte. Le Dr Thorner préfère opérer au bistouri ; pourtant, lorsque les amygdales paraissent fibreuses, ou que le malade est hémophile (dans le cas présent, deux frères du malade ayant eu à subir la même opération, avaient eu des hémorrhagies consécutives, mais ce précédent avait été malheureusement connu trop tard) il donne la préférence au galvano-cautère.

GOULY.

De l'asthme ganglionnaire, par le Dr JOAL (du Mont-Dore). *Archives générales de médecine*, avril 1891.

Dans ce travail, l'auteur étudie très complètement l'asthme ganglionnaire, maladie qui n'a encore été l'objet d'aucune étude spéciale.

L'asthme ganglionnaire est essentiellement constitué par un spasme des muscles inspirateurs d'ordre réflexe ayant son point de départ dans une irritation des extrémités du pneumogastrique qui avoisinent les ganglions trachéo-bronchiques.

Digitized by Google

L'asthme ganglionnaire ne se rattache pas à ces adénopathies tuberculeuses ou cancéreuses, telles que les conçoivent la plupart des auteurs, les dyspnées liées à ces formes sont des pseudo-asthmes; il est dépendant au contraire de ces adénites conjectives ou inflammatoires pour ainsi dire constantes dans les affections des voies respiratoires, et c'est à elles exclusivement que doivent se rapporter les phénomènes essentiellement variables et mobiles de l'asthme ganglionnaire vrai.

Les troubles respiratoires dus à ces adénites sont parfois très légers, mais dans d'autres cas, ils peuvent se présenter sous forme d'accès d'une violence alarmante, séparés par des intervalles d'accalmie. Ce sont ces symptômes graves qui constituent l'asthme ganglionnaire. Ils se voient chez des enfants à excitabilité bulbaire exagérée, prédisposés en outre à la névrose asthmatique par hérédité, chez qui la moindre hyperhémie impressionnant les fibres centripètes du pneumogastrique suffit à déterminer l'explosion des accès.

Dans les observations que rapporte le Dr Joal, la production des crises d'asthme paraît devoir être inévitablement rattachée à l'adénopathie bronchique. Les crises dyspnéiques se déclarent au moment où les ganglions s'engorgent et disparaissent avec la tuméfaction des ganglions, elles existent ou alternent avec les symptômes les plus nets de l'adénopathie. L'adénopathie apparaît à la suite d'une bronchite rubéolique ou coqueluchеuse, après une broncho-pneumonie, et c'est alors que l'asthme se développe, disparaissant avec l'adénopathie. Dans tous les cas, il ne s'est agi ni d'une dyspnée due à une bronchite ou à une broncho-pneumonie puisque l'asthme ne se montrait qu'après la période aiguë, alors que l'adénopathie se traduisait par des signes évidents, ni d'une autre variété d'asthme, nasal, gastrique, etc.

Les causes prédisposantes de l'asthme sont celles qui produisent l'adénopathie trachéo-bronchique, bronchite aiguë, bronchite capillaire, bronchite chronique, etc., mais surtout la rougeole et la coqueluche. Il faut en outre une surexcitabilité particulière du bulbe indispensable à la production du réflexe qui aboutit à l'asthme, elle est le plus souvent héréditaire et se voit surtout chez les enfants issus de neuro-arthritiques.

L'asthme ganglionnaire serait plus fréquent chez les garçons. D'une manière générale, d'ailleurs, il serait rare, d'après les auteurs, mais M. Joal croit que quand il sera mieux connu, les observations se multiplieront.

Les causes déterminantes des accès sont la marche, les cris, le

Digitized by Google

efforts, etc., toutes les causes qui provoquent des mouvements fluxionnaires du côté des glandes intra-thoraciques.

Les accès d'asthme ganglionnaire sont nocturnes ou diurnes; ceux-ci sont peut-être plus fréquents, et l'on devra soupçonner l'asthme ganglionnaire si les accidents paroxystiques reviennent de préférence dans la journée, après des efforts.

Lorsque les crises d'oppression sont consécutives à la rougeole et à la coqueluche, il faut rechercher l'origine ganglionnaire. Si l'asthme débute dans la période aiguë de l'affection, le diagnostic est difficile et l'asthme est alors souvent considéré comme d'origine bronchique ; si les accès ne se produisent que longtemps après, le diagnostic sera facilité par la constatation des signes de l'adénopathie et de ses symptômes, toux coquelucheïde, accidents laryngés, etc.

Bien entendu, il faut examiner le nez, les amygdales et les autres organes avant de conclure ; enfin de bons renseignements seront fournis par les résultats du traitement qui doit diminuer la susceptibilité bulbaire par les médications connues et combattre l'adénopathie, en même temps qu'on insistera sur la révulsion dans les régions ganglionnaires en avant et en arrière. DELPORTE.

IV. — OREILLES

Fragment de bois ayant pénétré dans l'oreille par la bouche, par M. JACK. Communic. à la *Boston Society of med. observ.*, 1891, d'après le *Bull. méd.*, 21 juin 1891.

Il s'agit d'un enfant de 5 ans 1/2. Trois mois auparavant, cet enfant tomba, alors qu'il tenait dans la bouche l'extrémité d'un bâton. A partir de ce moment, il commença à éprouver de violentes douleurs dans l'oreille droite qui furent bientôt suivies d'un écoulement purulent par le conduit auditif et, au bout de quelques jours, de l'apparition d'une paralysie faciale du même côté.

Quand J. vit le petit malade, il constata que toute la région péri-auriculaire, surtout en avant et en arrière, était gonflée; l'audition était à peu près perdue de ce côté, et par le conduit auditif externe se produisait un écoulement purulent abondant.

J. fit une incision en arrière du pavillon pour aller à la recherche d'un séquestre probable du temporal. Effectivement il trouva et put extraire une portion d'os nécrosé, mais de plus il rencontra dans le foyer un morceau de bois paraissant provenir d'un bâton rompu.

L'auteur croit qu'il s'agit d'un fragment ayant pénétré dans l'oreille

Digitized by Google

par la bouche, au moment de la chute que fit l'enfant. Les douleurs disparurent rapidement après l'opération ; l'audition s'améliora assez vite, mais, au bout d'un mois, la paralysie faciale était encore complète.

Zwei Fälle von Hirnabscess in Folge lang dauernder Otorrhoe. Operation. Heilung. — Deux cas d'abcès cérébral consécutif à une otorrhée prolongée. Intervention chirurgicale. Guérison, par URBAN PRITCHARD, de Londres. In *Zeitschr. f. Ohrenheilk.*, p. 36, 1891.

Le premier malade, homme de 23 ans, souffrait depuis dix ans d'un écoulement purulent de l'oreille gauche et, depuis plus longtemps encore, de douleurs péri-auriculaires et de céphalée.

En avril 1889, à la suite d'un refroidissement, augmentation de l'écoulement et des douleurs, pertes de connaissance répétées, puis, le 17 juin, apparition de convulsions cloniques dans la moitié gauche de la face. Le 23 juin, le malade tombe dans la somnolence. L'examen ophtalmoscopique révèle une vascularisation anormale de la papille. Ces différents symptômes déterminent le Dr Rose à intervenir. Le crâne est trépané à 2" au-dessus et 1/2" en avant du conduit auditif. La dure-mère, qui est d'aspect normal, est incisée, et des ponctions réitérées sont faites dans la substance cérébrale, mais sans résultat. Une nouvelle couronne de trépan est alors appliquée à 1" plus en arrière et l'on découvre du pus fétide à la face interne de la dure-mère qui est intacte. On élargit alors l'ouverture, et l'on applique une troisième couronne de trépan au niveau de la suture occipito-pariétale, afin d'assurer un drainage suffisant. Lavage de toute la cavité avec une solution phéniquée faible, et tamponnement avec de la gaze au sublimé. Retour progressif des facultés intellectuelles. Le 27 juin, 4 jours après l'intervention, le malade pouvait parler, mais il lui était impossible de comprendre et de répéter les paroles prononcées devant lui, bien qu'il comprît les gestes et les signes qu'on lui faisait. Le 29, il put écrire. Le 20 août, le malade retourne chez lui et revient se faire panser chaque jour.

Le 27 mai 1890, l'écoulement d'oreille est tari, toutes les plaies sont cicatrisées, les douleurs de tête ont disparu. A part une certaine lenteur de langage, les fonctions intellectuelles ont recouvré leur intégrité, mais le malade est sujet, tous les 14 jours environ, à des crises d'aphasie qui se prolongent pendant une vingtaine de minutes.

Le second malade, homme de 26 ans, était affecté depuis sept ou huit ans d'un écoulement purulent de l'oreille gauche compliqué de dou-

Digitized by Google

leurs de tête. Au commencement de septembre 1889, apparition de phénomènes inquiétants : augmentation de la céphalée, frissons, vomissement. Douleur spécialement localisée à la fosse temporale gauche, au-dessus de la partie moyenne de l'apophyse zygomatique. Le 14 septembre, fièvre, délire, vomissement ; puis soubresauts des paupières gauches et de la commissure des lèvres du même côté. Le 16, augmentation de ces soubresauts, rétention d'urine, perte de connaissance. L'intervention est résolue. Le crâne est ouvert à 1" 1/4 en arrière du conduit auditif et à la même distance au-dessus de la base crânienne. La dure-mère et l'os paraissent sains, mais une ponction pratiquée en dedans et en avant donna issue à une demi-once de pus fétide. Élimination de substance cérébrale putréfiée, lavage, drain, soulagement transitoire. Le 24 septembre, de nouvelles ponctions dans la substance cérébrale ne donnent pas de pus. L'antre mastoïdien est ouvert le même jour. Il contenait du pus. Le 30 septembre, signes de névrite optique. Le 2 octobre, élargissement de la brèche osseuse avec une pince coupante. Écoulement de pus. A partir de ce moment, amélioration. Il y eut aussi, dans ce cas, de la surdité verbale, mais d'une façon moins nette et moins accusée que dans le premier. Finalement guérison. LUC.

Operative Massnahmen bei Schwerhörigkeit. (Manœuvres opératoires contre la surdité), par E.-B. DENCH, de New-York. In *Zeistchr. f. Ohrenkeilk.*, 1891, v. XXII, p. 110.

L'auteur rapporte quatre faits dans lesquels il obtint une notable amélioration de l'ouïe, par la section de brides qui immobilisaient et fixaient dans une position vicieuse certaines parties de la chaîne des osselets. Dans tous ces cas, les adhérences étaient consécutives à une suppuration de la caisse qui avait entraîné une destruction étendue de la membrane tympanique.

Dans le premier fait, la tête de l'étrier était emprisonnée au milieu de tissu fibreux qui fut incisé en différents sens.

Dans le deuxième, on sectionna par une incision verticale le bord de la perforation tympanique qui était comme tendu sur l'articulation de l'enclume avec l'étrier.

Dans le troisième, le manche du marteau était fixé au promontoire et toute la chaîne se trouvait immobilisée.

Dans le quatrième, le manche du marteau fut libéré d'adhérences qui le fixaient à la tête de l'étrier. LUC.

Digitized by Google

Primäre Periostitis des Warzenfortsatzes. (Périostite primitive de l'apophyse mastoïde), par S.-C. AYRES, de Cincinnati. In *Zeistchr. f. Ohrenheilk.*, 1891, p. 39.

L'auteur rapporte deux cas d'abcès mastoïdiens ouverts à l'extérieur et développés sans écoulement d'oreille concomitant. LUC.

Verlust von Trommelfell, Hammer, Ambos und Steigbügel, mit gutem gehör. (Perte du tympan, du marteau, de l'enclume et de l'étrier avec conservation d'une bonne audition), par C.-F. CLARK, de Columbus. In *Zeistchr. f. Ohrenheilk.*, juin 1891, p. 41.

Cette communication nous paraît suffisamment résumée par son titre. Dans ce cas, la perte du tympan et des osselets fut consécutive à un processus suppuratif et nécrosant de la caisse. La conservation de l'ouïe fut évidemment due à la persistance de l'occlusion de la fenêtre ovale par un feuillet membraneux qui mit obstacle à l'écoulement de la péri-lymphe. LUC.

Ein Fall von cholesteatom und ausgedehnter Caries des Warzenfortsatzes ohne örtliche Entzundungszeichen. Tod durch Sinusthrombose und meningitis. (Un cas de cholesteatome et de carie étendue de l'apophyse mastoïde sans signes locaux d'inflammation. Mort par thrombose d'un sinus et méningite), par HARRY FRIEDENWALD, de Baltimore. In *Zeitschr. f. Ohrenheilk.*, 1891, p. 121.

Le malade, homme de 25 ans, présentait depuis son enfance un écoulement de l'oreille gauche, suite de rougeole et était sujet de temps en temps à des crises de douleurs d'oreille et de vertiges. Au moment où il se soumit à l'examen de F. les douleurs étaient plus violentes que jamais et elles acquirent, les jours suivants, une intensité extrême. L'écoulement d'oreille était fétide. Il existait des masses polypeuses dans la caisse. On ne put constater de signes de suppuration mastoïdienne : il n'y avait ni fièvre, ni rougeur, ni gonflement des téguments prémastoïdiens. On notait seulement, en arrière du pavillon et à 1 centimètre au-dessus du niveau du conduit auditif, un point légèrement douloureux quand on y exerçait une forte pression.

Au bout de deux mois survinrent des frissons et de la fièvre qui furent à tort attribués à une malaria antérieure et combattus sans résultats par la quinine.

Digitized by Google

Quinze jours plus tard, l'état du malade ayant considérablement empiré, on songea à un abcès du lobe sphénoïdal et on pratiqua, dans cette direction, en suivant les points de repère de Bergmann, une trépanation qui n'aboutit pas à la découverte de pus à la surface ni dans la profondeur de la région cérébrale mise à nu.

On eut alors l'idée d'ouvrir l'antre mastoïdien et, après avoir incisé les téguments et le périoste correspondants, on tomba sur une perforation de l'écorce mastoïdienne mesurant environ 1 centimètre de diamètre et correspondant au point douloureux précédemment mentionné. On peut constater par cette brèche que l'antre mastoïdien était rempli par une masse cholestéatomateuse et par du pus fétide qui furent soigneusement extraits après agrandissement de l'ouverture pathologique.

Soulagement momentané à la suite de cette intervention, puis réapparition de symptômes graves et mort le 3e jour.

L'autopsie ne permit pas de découvrir aucune trace d'abcès cérébral. On nota, outre l'ouverture déjà constatée pendant la vie à la surface de l'apophyse mastoïde, une seconde perforation située à la face postérieure du rocher, immédiatement au-dessous du sinus latéral, dans lequel on découvrit, outre du pus et des débris mortifiés, des fragments cholestéatomateux.

Dans les réflexions dont il fait suivre cette intéressante observation, l'auteur insiste sur l'absence de signes locaux tant du côté de l'apophyse mastoïde que du côté de la veine jugulaire.

Il nous paraît, pour notre compte, assez étonnant que, dans la recherche du point douloureux mastoïdien, l'auteur n'ait pas constaté, à la surface osseuse, un défaut de résistance correspondant à la perforation sous-jacente. Nous nous étonnons aussi que, lorsqu'il se décida à intervenir, en présence de la fièvre et des douleurs, l'auteur n'ait pas été conduit par la constatation du point douloureux mastoïdien (si peu marqué qu'il fût), à commencer par l'opération la moins grave, l'ouverture de l'antre, d'autant plus que c'était peut-être aussi la plus rationnelle.

Au milieu des nombreux enseignements qui découlent de ce fait, notons surtout l'indication d'ouvrir l'apophyse mastoïdienne en présence d'un écoulement d'oreille compliqué de douleurs extrêmement intenses et rebelles, même en l'absence de fièvre et surtout si l'on constate une sensibilité (si légère qu'elle soit), de la surface mastoïdienne à la pression.

LUC.

Digitized by Google

Ein Fall von Fremdkörper in der Paukenhöle. (Un cas de corps étranger dans la caisse du tympan), par B. MANDELSTAMM, de Kiew. In *Zeitschr. f. Ohrenheilk.*, XXI Band, page 39.

Enfant de 11 ans. Un camarade lui enfonça un noyau de cerise dans l'oreille gauche. A la suite de tentatives d'extraction faites à l'aveugle, au moyen d'une pince, par un médecin non spécialiste, le corps étranger s'enclave dans la caisse du tympan. Après de nouvelles et infructueuses tentatives faites sous le contrôle du miroir, M... se décide à pratiquer le détachement du pavillon et le décollement de la portion postérieure du conduit cartilagineux, après chloroformisation. Le noyau est saisi mais brisé par la pince et un fragment qui en représentait la moitié reste dissimulé dans la portion inférieure de la caisse d'où il n'est extrait qu'après 1 an et 3 mois. Il est remarquable que ce long séjour d'un corps étranger ne détermina qu'une suppuration limitée à la caisse. Après son extraction, la membrane tympanique se régénéra en grande partie et la distance de la perception de la voix chuchotée s'éleva de 40 centimètres à 6 mètres. LUC.

Einiges über die Klinische Bedeutung bestimmter Trommelfellperforationen. (Quelques considérations sur la signification clinique de certaines perforations tympaniques), par le Dr MULLER, assistant à la clinique otologique d'Iéna, in *Archiv. fur Ohrenheilkunde*, t. 32, p. 35.

Comme son titre l'indique, ce travail est une étude séméiologique des perforations tympaniques.

Les diverses variétés de perforation tympanique consécutives aux inflammations de la caisse ont une signification clinique différente suivant leur siège, leurs dimensions, leur forme, les qualités de la sécrétion qui les accompagne, suivant enfin l'état de leurs bords.

Entre tous ces éléments différentiels, c'est à la situation de la perforation que l'auteur attache la plus grande importance. Par exemple, les perforations occupant la région du cône lumineux impliqueraient un pronostic spécialement défavorable; elles se prêteraient mal à la régénération. C'est que les faisceaux fibreux qui occupent cette région, plus courts et plus tendus que les autres forment comme une base de fixation pour l'extrémité inférieure du manche du marteau. Privé de cet appui celui-ci est attiré en dedans par le muscle tenseur, d'où un état de tension continue des bords de la perte de substance qui en gêne la réparation.

Digitized by Google

Les perforations tout à fait périphériques seraient également d'un mauvais pronostic, mais à un autre point de vue : elles seraient fréquemment symptomatiques d'une carie de l'anneau tympanique.

M. s'arrête peu aux perforations supérieures : il rappelle brièvement leurs relations avec des suppurations rebelles de l'attique et avec la carie de la tête des deux premiers osselets.

Les perforations centrales représentent un groupe clinique à part. Suivant l'étendue de la perte de substance, elles représentent les diverses variétés connues sous les noms de : réniforme, cordiforme, totale. A ce dernier degré, le manche du marteau pend, non soutenu, au milieu de la perforation et, comme il est généralement attiré en dedans, il paraît raccourci par la perspective. Ces perforations presque toujours liées à des suppurations prolongées s'accompagnent souvent de troubles subjectifs sérieux.

M. consacre quelques lignes à un type spécial de perforation fréquemment observé à la suite des otites grippales : c'est la perforation siégeant au sommet d'une éminence granuleuse et tendant elle-même à l'occlusion cicatricielle sans qu'il soit besoin d'avoir recours aux caustiques.

Etudiant enfin la signification pronostique de l'état des bords, il regarde l'épidermisation de ces derniers comme un obstacle absolu à leur réunion cicatricielle.

Certaines des variétés précédemment décrites impliquent des indications thérapeutiques spéciales. Ainsi, toutes les fois que la perforation, soit par son étendue, soit par sa situation (région du cône lumineux), entraînera le déplacement du marteau et du reste de la chaîne des osselets vers le labyrinthe, une intervention opératoire s'imposera. La ténotomie du tenseur du tympan donne souvent alors de bons résultats, non seulement au point de vue de l'amélioration de l'ouïe et de la diminution des bruits subjectifs, mais encore en accélérant la fin de la suppuration et en favorisant la régénération des bords de la perte de substance. M. cite plusieurs faits cliniques à l'appui de son dire. Si, outre le déplacement de la chaîne des osselets, existent des signes de carie du premier ou des deux premiers osselets, il est indiqué d'en pratiquer l'extraction. Ces opérations ne sauraient avoir de bons effets sur l'ouïe qu'autant qu'il n'existerait pas simultanément d'ankylose de l'étrier. LUC.

Digitized by Google

Acute Mittelohrentzüdung mit ungewöhnlichen cerebralen Erscheinungen. (Otite moyenne aiguë avec manifestations cérébrales insolites), par le Dr BARTH de Berlin. In *Zeitschr. f. Ohrenheilk.*, 1890, t. XXI, p. 87.

Jeune homme de 16 ans, tombe soudainement dans le coma. Les jours suivants le coma continue, accompagné de fièvre. Le 5e jour, apparition d'un écoulement fétide à l'oreille gauche. Au bout de 25 jours le coma commence à se dissiper. Guérison complète, un mois plus tard.

LUC.

Beitrag zur histologie der Ohrpolypen. (Contribution à l'histologie des polypes de l'oreille), par C. KLINGEL de Heidelberg. In *Zeitschr. f. Ohrenheilk.*, 1890, t. XXI, p. 53.

Les recherches de l'auteur ont porté sur 15 cas. Dans tous, la formation polypeuse était consécutive à une otite moyenne suppurée. Dans 4 cas, il s'agissait de *granulations inflammatoires*, caractérisées, ici comme ailleurs, par la présence de nombreuses cellules rondes, au milieu d'un stroma finement réticulé, avec vaisseaux abondants. Neuf des polypes étaient des *fibromes myxomateux* (réseau fin de tissu conjontif renfermant dans ses mailles des cellules de formes variées, rondes, ou allongées, fusiformes, étoilées, parfois anastomosées).

Les autres polypes désignés par l'auteur sous le terme *angio-fibromes*, offraient, comme les granulations, de nombreuses cellules rondes, mais se montraient en outre caractérisés par une grande proportion de vaisseaux sanguins. Les parois de ces vaisseaux seraient le siège d'une active prolifération conjonctive pouvant aboutir à la longue à leur occlusion.

L'auteur ajoute qu'il n'a guère rencontré de polypes de l'oreille formés exclusivement d'éléments fibro-myxomateux ou fibro-angiomateux, que d'une façon générale il s'agit de néoplasmes mixtes dont la texture varie suivant les points observés et que c'est d'après la prédominance de tels ou tels éléments qu'il a cru devoir leur appliquer l'une ou l'autre des dénominations précédentes.

Le revêtement épithélial des polypes est de forme variable : K. a rencontré l'épithélium cylindrique simple ou vibratile, l'épithélium stratifié, enfin de véritables couches épidermiques.

Cette dernière forme serait le résultat de la transformation des éléments épithéliaux, au contact de l'air.

Digitized by Google

L'auteur croit d'ailleurs que les polypes de l'oreille sont susceptibles de transformations dans l'ensemble de leurs éléments et que les formes anatomiques précédemment distinguées ne seraient que les diverses étapes des transformations en question. Primitivement il s'agirait de simples granulations qui tendraient à s'organiser à la longue en fibro-myxomes dans lesquels la proportion des éléments fibreux augmenterait progressivement avec le temps. Les recherches de Moos et de Steinbrügge établissent la possibilité d'autres transformations ultérieures, telles que : extravasations sanguines avec métamorphose pigmentaire consécutive, ossification, mortification centrale, transformation kystique ou cholestéatomateuse.

LUC.

Aural hallucinations cured by removal of foreign bodies from the ear. (Hallucinations de l'ouïe guéries par l'extraction de corps étrangers de l'oreille), par W. P. SPRATLING. In *Med. Record*, 13 juin 1891, p. 680.

Le titre de l'observation est suffisamment explicite. LUC.

The treatment of chronic purulent otitis media by excision of the carious ossicles and removal of obstructions in the Tympanic attic. (Traitement de l'otite moyenne purulente chronique par l'excision des osselets cariés et la suppression des causes d'obstruction dans la cavité de l'attique), par le Dr C. J. COLLES, de New-York. In *The Amer. Journ. of the med. sciences*, mai 1891, p. 477.

Le mémoire du Dr Colles est divisé en deux parties ; dans la première il fait l'historique de la question, et, résumant les opinions des auteurs allemands et américains, s'appuyant ensuite sur ses propres observations il en arrive à cette conclusion, que le vrai traitement des otites moyennes purulentes chroniques est le traitement chirurgical, car, dans la grande majorité des cas, c'est la nécrose des osselets qui est la cause de ces otites rebelles dont la guérison n'est possible qu'au moyen d'une intervention radicale. La seconde partie comprend 3 observations qui justifient pleinement cette manière de faire.

1re *Obs.* — Homme de 40 ans. Ecoulement dans les deux oreilles traité sans succès pendant 7 ans. Dans l'oreille droite, le marteau l'enclume, le tympan n'existent plus. Dans l'oreille gauche, le marteau est rétracté, et adhère au bord inférieur du tympan. Le marteau est enlevé

Digitized by Google

en juin 1888: il présentait des signes évidents de carie au niveau de la tête et du col.

L'ouïe s'améliora lentement mais sûrement. L'écoulement cessa au bout d'un mois. Deux ans plus tard, l'amélioration persiste : l'oreille est sèche et entièrement cicatrisée.

2e *Obs.* — Femme de 25 ans atteinte d'un écoulement de l'oreille gauche depuis l'enfance. La membrane tympanique gauche manque dans son segment inférieur, et le manche du marteau pend librement dans la cavité tympanique. On enlève le marteau en décembre 1889. Cinq jours après, l'ouïe devient meilleure; l'écoulement cesse en deux semaines et en novembre 1890 l'état général était aussi bon que possible, l'oreille cicatrisée et sèche, l'audition très améliorée.

3e *Obs.* — Fille de 10 ans 1/2 atteinte d'un écoulement d'oreilles à la suite de la scarlatine. Dans l'oreille droite, le manche du marteau pend librement dans la cavité tympanique; on enlève le marteau en mars 1889, il est carié. Le 8 avril l'écoulement a complètement cessé. En décembre 1889, l'oreille était cicatrisée et sèche et l'amélioration dans l'audition persistait.

On voit par ces observations que l'ablation des osselets cariés fait non seulement cesser l'écoulement, mais encore amène une amélioration considérable dans l'audition.

GOULY.

The great value of opening the Eustachian tube in diseases of the head and ears. — Du grand avantage que l'on retire du cathétérisme de la trompe d'Eustache dans les maladies de la tête et des oreilles, par le Dr L. TURNBULL. In *Med. News.* 2 mai 1891, p. 492.

G..., A. âgé de 30 ans, tombe de voiture, et toute la violence de la chute se porte sur le côté gauche de la tête ; il éprouve aussitôt des symptômes de commotion cérébrale en même temps que se développe dans l'oreille gauche une surdité complète accompagnée de bourdonnements insupportables. Il existe une forte inflammation derrière l'oreille, le conduit auditif est enflammé, la membrane du tympan est opaque, sombre, et très bombée. Le cathétérisme de la trompe d'Eustache suivi d'insufflations donne issue à du sang, à du pus qui tombe dans le pharynx et qui est ensuite expectoré. Le résultat fut un soulagement immédiat ; après quelques semaines du même traitement, l'ouïe était bien meilleure ; les bourdonnements disparurent graduellement, et aujourd'hui la guérison est complète.

Digitized by Google

L'observation suivante est due au Dr Bayer, de Bruxelles.

Un homme de 33 ans, est violemment projeté à bas de son cheval; n'éprouvant aucune douleur il remonte, mais quand il veut descendre, il tombe sans connaissance et présente les symptômes d'une commotion cérébrale. Le cathétérisme de la trompe d'Eustache lui rend subitement la conscience.

Son rétablissement fut lent et ses fonctions intellectuelles amoindries pendant quelque temps. Ces accidents qu'il est rationnel d'attribuer à des troubles cérébraux, pourraient cependant avoir eu l'oreille pour origine, si l'on remarque que le cathétérisme de la trompe d'Eustache leur a apporté un soulagement immédiat et réel.

GOULY.

Ueber einige durch Bakterien-Einwanderung bedingte Veränderungen im menschlichen Gehörorgan, insbesondere im Labyrinth. (De certaines modifications produites par la pénétration de bactéries dans l'appareil auditif humain et notamment dans le labyrinthe), par le professseur MOOS de Heidelberg. In *Virchow's Archiv. für pathologische Anat.*, etc., vol. 124, 1891.

I. — *De la genèse de la dégénérescence nerveuse d'origine diphtérique.*

Les recherches de l'auteur ont porté sur 6 enfants, entre 2 et 7 ans. Trois d'entre eux avaient succombé à une diphtérie pharyngée primitive (septique chez l'un d'eux); les trois autres à une diphtérie scarlatineuse.

M. a pu constater que, dans l'appareil auditif comme ailleurs, les altérations nerveuses étaient soit des lésions dégénératives parenchymateuses primitives, soit des modifications secondaires à des lésions vasculaires (thrombo-artérites ou phlébites microbiennes, hyperhémie, hémorrhagie, nécrose vasculaire).

L'examen du nerf acoustique, du facial et du plexus acoustique y a révélé une pénétration de microcoques et de streptocoques dans la gaine de Schwann et la myéline d'un certain nombre de faisceaux. Sur les coupes transversales, ces organismes se montraient sous l'aspect de petits points réunis en couronne, sur les coupes longitudinales, sous l'aspect de chaînettes allongées.

L'auteur n'hésite pas à attribuer à la présence de ces microbes la névrite parenchymateuse observée par lui dans les tissus et les ramifications des nerfs en question. Cette névrite est caractérisée par la formation de nouveaux noyaux dans la gaine de Schwann avec épaississement du

Digitized by Google

tissu conjonctif intra-fasciculaire, la segmentation et la disparition de la myéline qui fait place, en certains points, à des amas de cristaux de margarine. Le cylindre-axe fournit une plus longue résistance, mais disparaît lui-même, après s'être transformé en une série de petits noyaux juxtaposés.

Les portions dégénérées des nerfs ne sont bientôt plus représentées que par un détritus d'où les microbes ne tardent pas à disparaître et qui finalement fait place lui-même à une petite lacune. Le processus terminé, toutes les parties détruites du nerf sont ainsi représentées par autant de lacunes.

Les microbes observés dans l'épaisseur des nerfs proviennent soit des vaisseaux parenchymateux de ces nerfs soit des vaisseaux du périoste des conduits osseux. L'incomplète occlusion du canal facial et des canalicules osseux tympaniques chez les enfants rendraient, d'après M., l'invasion microbienne des nerfs particulièrement facile à cet âge.

La suppression de la conductibilté nerveuse correspondant à la destruction partielle des nerfs entraîne à distance la formation de foyers atrophiques dans la région du ganglion spiral du limaçon. C'est là du moins la seule explication possible, car M. n'a pu découvrir de micro-organismes dans ce ganglion.

L'auteur cherche ensuite à appliquer les faits précédents à la pathogénie des paralysies diphtéritiques.

Il admet avec Ziemssen, Charcot et d'autres que ces paralysies résultent d'une polynévrite. Les lésions médullaires décrites par Déjerine seraient des altérations secondaires à la pénétration du poison diphtérique dans l'économie et elles ne commanderaient pas celles des nerfs.

Le point de départ de ces dernières serait le processus diphtéritique pharyngé. De là, sans qu'il soit besoin d'une solution de continuité de la muqueuse, les microbes gagneraient à travers l'épithélium (qu'ils pénètrent peut-être à la faveur de la toxine sécrétée par eux) les terminaisons du glosso-pharyngien et du laryngé supérieur, d'où l'infection gagnerait le vague et finalement, par voie centrifuge, le récurrent et les rameaux cardiaques.

En dehors de ce territoire nerveux spécial (le plus souvent affecté) M. admet, conformément aux expériences de Roux et Yersin la production d'autres paralysies, sous l'influence de l'agent chimique de l'empoisonnement diphtéritique (paralysies produites chez des animaux par l'injection de ce poison).

Dans les nerfs, les microbes progresseraient le long de la myéline où

Digitized by Google

ils trouvent un excellent terrain nutritif, ils produiraient de nouvelles générations et, au fur et à mesure que de nouveaux territoires nerveux seraient envahis, les premiers atteints seraient le siège d'une régénérescence, explication conforme au tableau clinique qui nous montre de nouvelles paralysies survenant en même temps que les premières se dissipent.

L'invasion microbienne peut-elle se produire directement dans la musculature du pharynx ? M. considère cette hypothèse comme admissible en se rapportant à des exemples d'une semblable invasion constatée par lui dans l'appareil musculaire de l'oreille.

II. — *D'une formation de nouveaux vaisseaux dans l'espace périlymphatique du conduit semi-circulaire membraneux.*

L'auteur avait, dans un précédent travail, cité un cas de formation de néo-vaisseaux sanguins, dans le cours d'une infection diphtéritique du labyrinthe, dans l'espace endo-lymphatique d'un canal semi-circulaire, région dépourvue, comme on le sait, de vaisseaux sanguins à l'état normal. Des cellules géantes avaient paru être le point de départ de cette néoformation.

Dans le nouveau travail de l'auteur, il est question de bourgeonnements vasculaires partant des vaisseaux déjà existants de l'espace périlymphatique, sous l'influence de l'excitation produite par les microbes qui remplissent ces vaisseaux et en traversent les parois.

D'après M. ce bourgeonnement aurait son point de départ dans les cellules de la tunique adventice des vaisseaux.

Le travail de Moos est enrichi de très belles planches mettant en évidence, de la façon la plus claire, les divers phénomènes micro-biologiques dont nous avons cherché à donner ici un rapide résumé.

LUC.

Ein Fall von permanenter Taubheit wahrscheinlich in Folge von Chinin. (Un cas de surdité permanente, vraisemblablement à la suite de l'usage de la quinine), par SAMUEL G. DABNEY de Louisville. In *Zeitschrift. f. Ohrenheilk.*, 1891., vol. XXII, page 33.

A la suite de l'ingestion de 12 pilules de quinine en 24 heures (la dose n'est pas indiquée), la malade, femme de 33 ans habituellement bien portante éprouva, au bout de quelques jours, une forte surdité et des bourdonnements d'oreille.

Après quelques semaines, ces bourdonnements disparurent mais la surdité, après une certaine amélioration, resta stationnaire. L'état objectif

Digitized by Google

des tympans était absolument normal ; les trompes étaient parfaitement perméables. L'expérience de Rinne donnait des deux côtés un résultat positif. L'auteur en conclut à une lésion labyrinthique déterminée par l'usage de la quinine.

LUC.

Ueber **Mittelohrentzündung nach Nasenschlunddouche. (De l'otite moyenne suppurée à la suite de la douche nasale)**, par le Dr LOEWENBERG de Paris. In *Berl. klin. Wochenschr.*, 1891, n° 18.

Faisant allusion au récent travail de Guys sur le même sujet, L. est d'avis que le danger de l'otite moyenne suppurée, comme conséquence de la douche nasale, a été fort exagérée ; l'occurrence en serait tout à fait exceptionnelle. Si le liquide pénètre parfois dans les trompes d'Eustache, c'est bien moins souvent pendant la douche, qu'après qu'elle a été exécutée, au moment où le malade se mouche, pour se débarrasser de l'eau résiduale qui gêne sa respiration nasale. Aussi L. conseille-t-il aux malades de rester au moins dix minutes sans se moucher et, pendant cet intervalle, de se contenter de faire quelques brusques mouvements d'expiration, la tête étant inclinée en avant. Si toutefois le malade a la sensation que du liquide a pénétré dans l'oreille, on lui fera exécuter quelques mouvements de déglutition, les narines étant bouchées ; il résulte de cette manœuvre une raréfaction de l'air dans la cavité naso-pharyngienne, qui favorise l'issue du liquide engagé dans les trompes.

LUC.

On **Some points in the pathogenesis of aural vertigo. (De quelques points touchant à la pathogénie du vertige auriculaire)**, par OREN D. POMEROY. In *New-York med. Journ.*, 20 juin 1891.

Revue des différents états pathologiques de l'appareil auditif, pouvant s'accompagner de vertige. Rien de nouveau.

LUC.

Ausmeisselung einer Revolverkugel aus dem Felsenbeim mit Erhaltung des gehors. — (Extraction, au moyen de la gouge, d'une balle de revolver ayant pénétré dans le rocher sans altérer l'ouïe), par, OSKAR WOLF de Francfort-sur-Mein. *Zeitschr. f. Ohrenheilk.* 1891, vol. XXII, p. 1.

La blessée était une jeune fille de 17 ans. La balle passant tout près

Digitized by Google

de la membrane tympanique, sans l'entamer, perfora d'avant en arrière la paroi postérieure du conduit auditif externe pour se loger profondément dans le rocher. Il fut impossible de l'atteindre au moyen de la sonde en porcelaine de Nélaton, mais la conservation partielle de l'ouïe permettait de supposer qu'elle n'occupait pas la caisse du tympan ; d'autre part la direction indiquée par la perforation de la paroi postérieure du conduit et l'apparition d'une paralysie faciale firent supposer que le projectile était logé au voisinage du canal de Fallope, du sinus transversal et de la carotide. Malgré le caractère dangereux de cette région, l'extraction opératoire fut résolue.

Une incision en arrière du pavillon permit de rabattre ce dernier en avant, puis, le périoste du conduit auditif ayant été disséqué le plus profondément possible, la paroi postérieure du conduit auditif osseux fut attaquée avec la gouge et le maillet. L'os était très dur et le suintement sanguin continuel masquant le fond de la plaie osseuse, on laissa un intervalle de 48 heures pour achever l'opération, comptant que l'hémostase permettrait d'inspecter plus efficacement la profondeur de la brèche osseuse. On put, en effet, cette fois, découvrir au moyen de la sonde de porcelaine, la balle très profondément enclavée et convertie en une masse de plomb irrégulière dont l'extraction ne s'opéra qu'au prix de grandes difficultés. Quand elle eut été enlevée on put distinguer, au fond de la plaie, la paroi bleuâtre du sinus latéral. La jeune fille guérit sans surdité. La paralysie faciale se dissipa également, ce qui permet d'admettre que le nerf facial avait été simplement comprimé mais non dilacéré par le projectile.

LUC.

BIBLIOGRAPHIE

Le vertige de Ménière et l'émotivité, par les Drs PEUGNIEZ et C. FOURNIER d'Amiens.

MM. P. et F. ont publié l'an dernier, dans la *Revue de médecine* (p. 936), un intéressant travail dans lequel ils s'attachent à établir que le vertige de Ménière n'est pas dû, comme on l'aurait avancé jusqu'ici

Digitized by Google

sans preuves suffisantes, à des lésions labyrinthiques, mais qu'il est le plus souvent d'origine cérébrale et qu'on l'observe généralement chez les névropathes, associé à d'autres désordres mentaux. Ils cherchent à expliquer le groupe de symptômes présentés par les malades en question, par un ensemble de phénomènes hallucinatoires; ainsi, les bourdonnements d'oreilles ne seraient que des hallucinations de l'ouïe, les vertiges une hallucination de la vue, la titubation une hallucination du sens de l'espace et peu s'en faut qu'ils ne fassent du vomissement une hallucination de l'estomac.

Pour édifier cette théorie, les deux auteurs nous montrent la grande diversité de siège et de nature des lésions constatées à l'autopsie d'individus morts, après avoir présenté du vertige auriculaire.

Ils nous citent d'autre part des faits de lésions labyrinthiques non accompagnées de vertige; enfin, ils nous rapportent un grand nombre d'observations, dont 7 personnelles, concernant des sujets chez lesquels l'ensemble des symptômes de Ménière coïncidait avec des troubles mentaux variés, sans que l'inspection de la membrane tympanique permît d'y constater aucune modification objective.

Les auteurs terminent leur travail par les conclusions suivantes :

La lésion du vertige de Ménière ne peut être localisée dans l'appareil auditif.

Ce vertige est cliniquement un syndrome hallucinatoire, étiologiquement un trouble fonctionnel des organes centraux (cerveau ou cervelet).

Ceux qu'il frappe appartiennent à la grande classe des émotifs ou déséquilibrés mentaux.

C'est un stigmate psychique à ajouter à la liste de ceux qui caractérisent la dégénérescence mentale.

Tout en reconnaissant le soin avec lequel nos confrères d'Amiens ont relevé leurs observations cliniques et la forme séduisante de la thèse soutenue par eux, nous ne pouvons nous défendre de leur adresser quelques objections.

Tout d'abord nous pensons n'être pas seul à entendre, d'une façon différente d'eux, le terme *vertige de Ménière*. Nous venons de relire attentivement le mémoire original de Ménière et nous avons pu nous convaincre que la description nosologique de cet auteur visait exclusivement une entité morbide à début brusque, apoplectiforme, à tel point, qu'au dire de Ménière lui-même, les faits étudiés par lui étaient considérés jusque-là comme des cas d'apoplexie cérébrale. Telle est aussi l'interprétation de la

Digitized by Google

plupart des auteurs qui se sont occupés de la question (1). Pour eux, l'apparition brusque d'une surdité accompagnée de phénomènes vertigineux, au milieu d'une santé jusque-là parfaite, est caractéristique de la maladie de Ménière. Aussi, quand MM. Peugniez et Fournier combattant la localisation labyrinthique de la maladie en question viennent nous citer des faits tels que ceux de Hillairet par exemple où nous voyons un vertige auriculaire guéri à la suite de l'extraction d'un polype du conduit auditif externe, ou bien tels que ceux de Féré et de Gellé où les vertiges étaient déterminés par un bouchon cérumineux, nous avouons ne nous sentir aucunement convaincus, car il s'agissait là évidemment non pas de vertige de Ménière, maladie à part, ayant une façon spéciale de débuter et d'évoluer, mais tout simplement de *phénomènes vertigineux* tels que peut en produire n'importe quelle pression exercée sur la membrane tympanique et susceptible de se transmettre au labyrinthe par l'intermédiaire des osselets et de la fenêtre ovale.

Nous ne considérons pas non plus comme *maladie de Ménière* les accidents vertigineux accompagnés de bruits subjectifs qui compliquent si souvent, par le même mécanisme, la symptomatologie de l'otite moyenne sèche. Dans ces conditions d'ailleurs la différenciation clinique peut être faite non seulement par l'inspection de la membrane du tympan, mais encore et surtout par *les caractères de la surdité*. C'est là une lacune grave, à notre avis, dans le travail de MM. P. et F. A propos de la plupart de leurs malades, ils nous disent bien que la membrane du tympan paraissait normale et ils s'appuient sur cette seule apparence souvent trompeuse pour rejeter la possibilité de toute lésion dans la caisse ! Des expériences de Weber et de Rinne il n'est fait nulle mention dans leurs observations. Le diapason ne paraît pas exister pour eux. Et pourtant n'est-ce pas là le seul moyen sûr dont nous disposions pour localiser l'origine d'une surdité dans l'appareil de transmission ou dans l'appareil de réception? La membrane tympanique ne représente qu'une bien minime partie de l'oreille moyenne et il arrive souvent que les lésions scléreuses de l'otite sèche se localisent au voisinage de la fenêtre ovale, occasionnant des vertiges et des bourdonnements et respectant longtemps la forme et la coloration du tympan.

Où nous nous sentons encore en désaccord avec les deux auteurs, c'est

(1) Voyez POLITZER. *Traité des mal. de l'or.*, et aussi GUSTAV BRUNNER. *Zum morbus Ménière.* In *Zeitschr. f. Ohrenheilk.* v, XVII, p. 47.

Digitized by Google

à propos de leur interprétation du terme *hallucination*. Cela n'est, dira-t-on, qu'une affaire de mots, mais encore y a-t-il de l'importance à ne pas détourner les termes médicaux de leur sens primitif. Nous avouons, pour notre part, que nous n'aurions jamais été porté à considérer un bruissement d'oreille comme une hallucination de l'ouïe pas plus qu'un scotome comme une hallucination de la vue. A ce compte le monde serait peuplé d'hallucinés !

Les auteurs nous paraissent avoir confondu deux termes d'une signification radicalement différente en pathologie mentale : l'illusion et l'hallucination. L'illusion sensorielle c'est le sifflement d'oreille, le vertige, le scotome ; c'est l'ensemble de sensations trompeuses éveillée par l'irritation de n'importe quel nerf. Et les malades ne s'y trompent pas : ils rapportent fort bien ces sensations à un désordre de leurs organes et non à une influence extérieure.

L'hallucination commence là où intervient l'interprétation vicieuse d'un cerveau en délire, lorsque le malade entend des *voix*, des *menaces*, des *injures*, voit des *ennemis*, des *revenants*. D'ailleurs cette distinction n'est pas de nous : nous l'avons entendu très nettement formuler par le professeur Ball alors que nous avions l'honneur d'être son interne.

En résumé, nous admettons parfaitement avec MM. P. et F. que les névropathes soient plus sujets que d'autres à présenter du vertige de Ménière, mais nous pensons qu'il faut sévèrement restreindre ce diagnostic aux cas à début brusque dans lesquels non seulement l'otoscopie mais encore l'emploi du diapason aura permis d'exclure toute lésion de l'appareil de transmission.

Le vertige de Ménière observé chez les névropathes et notamment chez les hystériques hommes ou femmes constitue une forme spéciale ne laissant pas après lui une surdité permanente, mais sujet à se dissiper, quitte à récidiver à plusieurs reprises. Nous venons d'en observer un remarquable exemple sur un officier de marine de nos amis. Le début brusque, la surdité avec diminution de la perception osseuse, le résultat positif de l'épreuve de Rinne, la perception prédominante par l'oreille malade du diapason appliqué sur le vertex, la violence du vertige empêchant, pendant les premiers temps, le malade de se tenir debout, les bruits intenses et variés, rien ne manquait. Au bout de quelques mois ces accidents se dissipèrent pour faire place à d'autres manifestations névropathiques (oppression, palpitations, sensations bizarres dans les jambes).

Les phénomènes de cet ordre excluent par leur caractère transitoire

Digitized by Google

l'hypothèse d'une lésion fixe et ne peuvent guère s'expliquer que par des troubles vaso-moteurs, sans qu'il soit possible d'établir si ces troubles ont leur siège dans le labyrinthe ou dans l'écorce cérébrale.

Mais à côté de cette forme spéciale de vertige de Ménière il ne faut pas oublier qu'il en existe une autre caractérisée par la perte définitive de l'ouïe et qui, étant données les autopsies de Ménière, de Gruber et de Politzer, nous paraît devoir être attribué, jusqu'à preuve du contraire, à une lésion le plus souvent hémorrhagique de l'appareill abyrinthique, sinon exclusivement des canaux demi-circulaires, comme le pensait Menière.

LUC.

Cursus der laryngoscopischen und rhinoscopischen Technik. (Cours de technique laryngoscopique et rhinoscopique), par le Dr GEORGES AVELLIS, de Francfort-s.-M. (chez Fischer, édit. à Berlin).

Voici un manuel que nous ne saurions trop recommander aux étudiants désireux de se familiariser avec la pratique de la laryngoscopie et de la rhinoscopie. Ils y trouveront exposés avec la plus grande clarté les divers procédés d'exploration des cavités nasales et laryngée. Nous tenons à insister sur ce fait, que le Dr G. Avellis a été l'assistant du Dr Moritz Schmidt de Francfort, aussi a-t-il pu bénéficier de la vaste expérience de son maître et reproduire dans ce traité les détails de ses procédés personnels d'examen, notamment pour ce qui a trait à la cavité naso-pharyngienne. Nous avons d'ailleurs pu constater que les méthodes les plus récentes (par exemple celle de Killian pour l'inspection de la paroi postérieure du larynx) avaient été soigneusement tracées par l'auteur.

Notons aussi une description très complète des appareils d'éclairage électrique récemment introduits dans la pratique de la laryngologie. 49 gravures annexées dans le texte contribuent à la clarté des explications.

LUC.

OUVRAGES REÇUS

1° *De l'asthme ganglionnaire*, par le Dr JOAL du Mont-Dore.

2° *Ueber einige durch Bakterien einwanderung bedingte Veränderungen im menschlichen gehörorgan, insbesondere im Labyrinth.*, par le professeur MOOS de Heidelberg.

Digitized by Google

3° *Weitere Untersuchungen über Labyrinthbefunde von sechs Felsenbeinen an Diphtherie verstorbener Kinder*, par le même.

4° *Durchleuchtung oder Probedurchspülung der Kiefer und Stirnhöhle*, par le Dr ZIEM de Dantzig.

5° *In Sachen der Durchleuchtung der Oberkieferhöhle*, par le même.

6° *Geschichtliche Bermerkungen über Einschränkungen des gesichtsfeldes bei Nasenkrankheiten*, par le même.

7° *Extraction einer abgebrochenen Irrigationscanüle aus der Kieferhöhle*, par le même.

8° *Grave vertigine uditiva per prodotti colesteatomatosi della cassa ; guarigione*, par le Dr A. TRIFILETTI, de Naples.

9° *Otite media bilaterale. Congestione meningo encefalica. Guarigione*, par le Dr A. TRIFILETTI.

10° *Die pachydermia laryngis*, par HERMANN KERSTING.

11° *Beiträge zur histologie der Larynx polypen*, par ROBERT NEUENBORN.

12° *Ueber Intubation des Larynx*, par le Dr A. ROSENBERG, de Berlin.

13° *Ueber die Bedentung behinderter Nasenathmung für die körperliche, die geistige und die sprachliche Entwickelung der Kinder*, par le Dr MAXIMILIEN BRESGEN, de Francfort-sur-Mein.

14° *Tuberculose Larynxgeschwülste*, par le Dr G. AVELLIS de Francfort-sur-Mein.

15° *Ueber cinen von der Nase aus geheilten Fall von gesichtskrampf*, par le Dr F. PELTESOHN.

16° *Epithélioma de la corde vocale supérieure. Extirpation endolaryngienne. Guérison. Absence de récidive*, par A. GOUGUENHEIM et H. MENDEL, de Paris.

Le gérant : G. STEINHEIL.

IMPRIMERIE LEMALE ET Cie, HAVRE

Digitized by Google

ARCHIVES INTERNATIONALES

DE

LARYNGOLOGIE, DE RHINOLOGIE

ET

D'OTOLOGIE

TRAVAUX ORIGINAUX

DU TOUCHER DE LA CAVITÉ NASO-PHARYNGIENNE

Par le Dr **Ziem**, de Dantzig.

Dans son excellent manuel consacré à la technique laryngoscopique et rhinoscopique, livre dont M. Luc (1) s'est chargé récemment de faire ici l'éloge, M. Avellis, de Francfort-s.-M., émet l'opinion que l'exploration de la cavité naso-pharyngienne au moyen du miroir a sur l'exploration digitale toute la supériorité de la vue sur le toucher. Il ajoute que le doigt est impuissant à pratiquer une constatation exigeant quelque finesse et qu'il est notamment impossible de reconnaître par ce procédé un certain nombre de lésions telles que : dépôt de mucus, kystes mous, brides en forme de pont, hypertrophies de la muqueuse du vomer, érosions, etc. On devrait donc, d'après Avellis, limiter le toucher aux cas où une exploration rhinoscopique complète est impraticable, chez les jeunes sujets et les enfants par exemple. Quant à la façon de pratiquer le toucher, Avellis recommande la technique suivante : introduire l'index gauche jusqu'à la paroi postérieure du pharynx et exercer, avec la pulpe de ce doigt une légère pression contre le voile du palais ; attendre

(1) *Arch. internat. de laryngol.*, etc., n° 5, 1891, p. 319.

Digitized by Google

alors quelques secondes, jusqu'à ce que cet organe cède et livre passage au doigt ; *mais si ce phénomène ne se produit pas et si le voile résiste, forcer tout simplement sa résistance.*

J'ai moi-même, dès le début de ma carrière, pratiqué souvent et avec succès l'examen du pharynx nasal au moyen du miroir, me conformant aux principes formulés par Voltolini dans son manuel de la rhinoscopie.

J'avais d'ailleurs, en 1878, vu Voltolini lui-même exécuter magistralement ce procédé dont il est l'auteur. Or je suis revenu plus tard à la méthode de la palpation qui m'a paru de beaucoup la plus simple.

Je crois donc pouvoir me permettre quelques critiques à l'égard de l'opinion citée plus haut. En somme, pour tant faire que pratiquer la rhinoscopie postérieure, il est nécessaire de recourir au crochet palatin, si l'on veut parvenir à un résultat valable : c'est du moins mon opinion bien arrêtée. Je pense d'autre part que ce n'est que tout à fait exceptionnellement que l'emploi de la cocaïne est indiqué comme adjuvant de l'examen au miroir et il y a de nombreuses années que je me suis élevé contre l'emploi immodéré de ce médicament, tout particulièrement dans un but de simple diagnostic. Il s'agit maintenant de savoir si vraiment, d'une façon générale, l'exploration avec le miroir mérite tous les éloges qu'Avellis lui adresse avec bien d'autres auteurs. A mon avis cette méthode n'est indispensable que quand il s'agit de diagnostiquer des ulcérations et des érosions saignantes de la muqueuse du pharynx nasal, lésions qui ne sont d'ailleurs pas précisément fréquentes. Au contraire, les brides, ainsi que les kystes d'une certaine dimension et les hypertrophies de la muqueuse du vomer et de l'extrémité postérieure des cornets seront non seulement faciles à reconnaître mais aussi à opérer avec l'aide du doigt. C'est là une opinion que j'ai soutenue depuis bien des années déjà, à propos des hypertrophies en question et de plusieurs variétés de kystes. Mon collègue le Dr Sokolowski de Varsovie m'a

Digitized by Google

dit avoir également adopté la pratique de détacher, en se guidant avec le doigt, les adhérences qui unissent la trompe à la paroi pharyngienne. C'est sans doute là un exemple qui peut être suivi.

Indépendamment des différents cas qui viennent d'être passés en revue, il semblerait que l'affection désignée sous le nom de maladie de Tornwaldt et consistant en une suppuration limitée à la fente médiane de la voûte pharyngée constituât une indication précise pour l'inspection de la cavité naso-pharyngienne avec le miroir. Mais convient-il de donner à la lésion en question toute l'importance d'une entité pathologique? A vrai dire, le bruit qui s'est fait dans le temps autour de la publication de Tornwaldt est aujourd'hui bien apaisé et il n'est guère de personnes qui considèrent à l'heure présente l'affection en question comme se présentant avec quelque fréquence.

Je n'hésite donc pas à me mettre ici en opposition avec M. Avellis et à dire que, pour la grande majorité des affections que nous avons l'occasion d'observer, le toucher du pharynx nasal mérite d'être employé en première ligne, et que, peut être dans les 4/5 de tous les cas, non seulement elle peut suffire pour établir le diagnostic mais qu'elle facilité en outre d'une façon extraordinaire certaines manœuvres chirurgicales. Ceci s'applique tout particulièrement aux enfants ainsi qu'aux personnes atteintes d'autres affections, par exemple d'affections oculaires et chez lesquelles il y a de l'importance à pratiquer d'une façon simple et rapide l'exploration du pharynx nasal. Bien des malades même m'ont déclaré que l'exploration avec le doigt était pour eux beaucoup moins désagréable que l'application du crochet, même après que l'on a eu soin de chauffer ce dernier. Tout dépend d'ailleurs de la façon dont le toucher est exécuté. Dernièrement un malade chez qui je voulais pratiquer le toucher pharyngien commençait par s'y opposer énergiquement, disant que, peu de temps auparavant, la même manœuvre avait été exécutée sur lui si brutalement qu'elle avait déter-

Digitized by Google

miné une perte de connaissance. Ce tableau était peut-être quelque peu exagéré; toujours est-il, qu'ayant fini par être autorisé moi-même à introduire le doigt dans la cavité naso-pharyngienne, je n'eus pas à déplorer le moindre accident, tout au contraire, le malade se montra surpris de la facilité avec laquelle la chose s'était passée. A dire vrai, rien ne me semble moins rationnel que de suivre le conseil de M. Avellis, consistant à vouloir surmonter la tension du voile du palais et à chercher à pénétrer de force dans la cavité naso-pharyngienne, car on n'aboutit ainsi le plus souvent qu'à provoquer le spasme du sphincter pharyngien. Il est des sujets chez lesquels la chose est facile à mettre en évidence : tandis que chez eux l'occlusion de la cavité supérieure du pharynx se fait de plus en plus étroite à mesure que le doigt cherche à triompher de la contraction du voile, le toucher réussit aussitôt que l'on a pu obtenir le relâchement du constricteur supérieur du pharynx. Pour parvenir simplement à ce résultat, il suffit de laisser le doigt immobile et pour ainsi dire aux aguets dans la bouche du patient, puis d'engager celui-ci, la bouche étant maintenant entre-fermée, sans contraction, à faire un mouvement de déglutition et, aussitôt après que ce mouvement vient de se produire, d'utiliser le moment où le voile tombe ou commence à tomber pour pénétrer lestement dans la cavité naso pharyngienne.

Il ne m'est jusqu'ici jamais arrivé d'échouer dans cette manœuvre basée en quelque sorte sur la physiologie de la déglutition. Grâce aux modifications que je propose, je n'ai jamais constaté non plus, sur plusieurs centaines de sujets, de ces faits de distension ou de parésie du voile comme M. Avellis en a vus à la suite d'une introduction forcée du doigt et je ne crois pas qu'avec ma méthode la chose soit à craindre, même si le doigt après avoir pénétré dans le pharynx nasal attire fortement le voile en avant, manœuvre d'une exécution étonnamment facile dans la plupart des cas.

Mais le toucher pharyngien n'a pas seulement sur l'exploration au miroir la supériorité de la promptitude, il est des

Digitized by Google

circonstances où, au point de vue des résultats, il donne davantage, sans compter, cela va sans dire, ses services reconnus de tous et aussi de M. Avellis, quand il s'agit de reconnaître le point d'insertion et la consistance des tumeurs pharyngiennes. Mentionnons tout d'abord ce fait, qu'il n'est pas rare d'observer des malades, porteurs d'hypertrophies assez volumineuses de l'extrémité postérieure des cornets, chez lesquels l'exploration habituelle pratiquée au moyen d'un simple miroir n'a pu déceler cette lésion et chez lesquels le diagnostic peut être bien plus simplement établi par le toucher que par le procédé d'exploration au moyen de deux miroirs qui tend à être adopté aujourd'hui. Je dirai même que le gonflement des tumeurs en question qui tend à se produire pendant le toucher chez un grand nombre de malades, et tout particulièrement chez les asthmatiques contribue à en rendre le contact plus nettement sensible au doigt. D'autre part (détail qui n'a pas encore été que je sache signalé jusqu'ici) il est possible chez certaines personnes d'explorer avec le doigt sur le côté du pharynx nasal, le bord postérieur de l'aile interne de l'aphopyse ptérygoïde de l'os sphénoïde, en même temps que le muscle ptérygoïdien interne, circonstance utilisable dans le cas par exemple d'un abcès de cette région, car alors la fluctuation pourrait être mise en évidence par une palpation bimanuelle, l'un des doigts étant plongé dans le pharynx tandis que l'autre main serait appliquée extérieurement sur la région rétro-maxillaire. Enfin, en regard de la chirurgie dite rhinoscopique, méritent de figurer les opérations pratiquées dans la cavité naso-pharyngienne, sous le contrôle du doigt et qui se trouvent par là singulièrement simplifiées. C'est ainsi que contrairement à d'autres auteurs qui opèrent les végétations adénoïdes en plusieurs séances et sans chloroforme, M. Ruault (1) est partisan de pratiquer cette opération en une fois avec chloroforme, au moyen d'une

(1) *Arch. internat. de laryngol.*, etc, n° 5, 1891, p. 271.

Digitized by Google

pince pharyngienne spéciale et en contrôlant avec le doigt la marche de l'opération. Pour mon propre compte j'opère volontiers ces tumeurs au moyen d'une anse métallique introduite d'avant en arrière par le nez et glissée ensuite autour des masses à enlever au moyen du doigt introduit dans le pharynx et je ne puis vraiment partager l'opinion de M. Jean Tissot (1) qui considère ce procédé comme infidèle et compliqué, car il m'a donné, dans une série de cas, d'excellents et prompts résultats.

En somme, je pense qu'il ne faut pas négliger la palpation au profit de l'examen au miroir, comme on a trop tendance à le faire chez nous en Allemagne ; peut être ce court travail contribuera-t-il à remettre en vogue une méthode simple et efficace, surtout si on veut bien la pratiquer avec les modifications signalées plus haut.

TROIS OBSERVATIONS DE LARYNGOTOMIE INTERCRICO-THYROIDIENNE

Par le Dr **Schwartz**, chirurgien de la Maison municipale de santé.

Nous avons eu l'occasion de pratiquer trois fois l'année dernière la section intercrico-thyroïdienne et ce qui nous engage à publier ces observations, c'est la conviction intime que nous avons de rendre service, en préconisant cette opération facile, bénigne et efficace, dans la plupart des cas où la trachéotomie est indiquée.

Sa facilité permet une grande rapidité dans l'exécution. Les plans anatomiques qui recouvrent l'espace crico-thyroïdien sont en effet de peu d'épaisseur ; c'est tout au plus si au-dessous de la peau et de l'aponévrose superficielle on rencontre l'isthme du corps thyroïde, au niveau de son bord supérieur et devant la membrane crico-thyroïdienne, l'anastomose des deux artères crico-thyroïdiennes dont le jet s'arrête

(1) *Jour. méd et de chirurg.* 18e cahier, 1891, p. 712.

Digitized by Google

spontanément une fois la canule introduite, ou est facilement arrêté par l'application de deux pinces à forcipressure. Le point essentiel c'est de ne pas vouloir se servir d'une canule trop forte. Le n° 2 et au plus le n° 3 du modèle Krishaber suffisent largement chez l'adulte, et ne doivent pas être dépassés, le débit respiratoire est ainsi largement assuré.

Nous terminerons l'exposé de nos observations par celui d'un cas que nous venons d'observer tout récemment, où tout nous poussait à la même intervention rendue impossible par l'existence d'une cyphose qui nous a obligé de faire une trachéotomie très profonde et très pénible.

I. — La première observation concerne un jeune homme de 24 ans, employé de commerce qui est malade depuis deux ans. Rien de notable comme antécédents. La maladie a débuté par de l'enrouement qui peu à peu s'est transformé en aphonie complète; il a des quintes de toux fréquentes avec expectoration purulente ; il a beaucoup maigri. Tout nous indique que nous avons affaire à un tuberculeux. C'est ce que confirme l'examen des poumons qui nous fait entendre des craquements humides dans les deux sommets.

Depuis quelques jours il a été pris d'accès de suffocation et à l'occasion d'un effort, d'une marche un peu précipitée, il est tombé suffoqué en pleine course; ce qui l'a décidé à entrer dans notre service. L'examen au laryngoscope nous montre l'épiglotte infiltrée, rouge et de l'œdème de la région aryténoïdienne. Il existe à droite du gonflement du vestibule du larynx en même temps qu'une ulcération granuleuse qui siège surtout sur la partie postérieure de la bande ventriculaire supérieure.

La corde vocale droite semble paralysée, quand le malade émet la voyelle *é ;* elle ne se rapproche pas de celle du côté opposé. La pression sur le larynx n'est pas douloureuse ; mais les mouvements le sont et la parole est pénible.

Comme le malade a déjà eu plusieurs accès de suffocation, et que sa respiration devient difficile au moindre effort, nous procédons immédiatement à la laryngotomie intercrico-thyroïdienne.

Celle-ci est pratiquée sans chloroforme après anesthésie locale à la cocaïne : incision rapidement jusque sur la membrane crico-thyroïdienne, puis incision verticale et mise en place d'une canule à conducteur n° 3. Il a été remarquable de voir de quelle façon les lésions se sont amélio-

Digitized by Google

rées dès que le larynx a été mise en repos. Huit jours après l'opération, 'on commence à faire régulièrement deux fois par jour des insufflations d'un mélange à parties égales de chlorhydrate de cocaïne et de poudre d'iodoforme en même temps que le patient est soumis à un traitement général.

Lorsqu'il sort, 6 semaines après, la corde vocale droite se contracte comme la gauche, l'ulcération est presque cicatrisée, il n'y a plus d'œdème : la parole est meilleure, quand on bouche la canule qu'on remplace par un modèle Terrier-Schwartz à fermeture. Les lésions pulmonaires sont toujours les mêmes. Nous n'avons pas eu de nouvelles depuis et l'avons perdu de vue.

II. — Il s'agit d'un homme de 55 ans qui, depuis 6 à 7 mois, souffre d'une affection laryngée. Il y a 15 ans, il a eu une extinction de voix dont il a depuis toujours gardé des traces. Ce n'est que depuis le commencement de l'année qu'il s'est mis à tousser, à avoir un peu de gêne de la déglutition et que la voix à pris un caractère de raucité tout particulier.

Depuis quelques jours, la respiration est devenue plus difficile et, actuellement, dès qu'il veut faire un effort, il a du tirage et du cornage. Avant tout examen, l'ouverture des voies aériennes nous paraît aussitôt indiquée.

Il est opéré le 12 juin 1890, sans chloroforme.

Laryngotomie intercrico-thyroïdienne facile. Mise en place d'une canule à conducteur n° 3. La respiration est aisée et nous pratiquons, le surlendemain même, l'examen laryngoscopique qui nous permet de constater la présence d'une tumeur à cheval sur la région aryténoïdienne, empiétant sur le pharynx et l'œsophage, grosse comme une noix et remplissant en avant presque tout le vestibule; il est presque impossible de voir l'extrémité antérieure des cordes vocales. Il y a des ganglions carotidiens. Il s'agit donc manifestement d'un épithélioma extra-laryngé, contre lequel nous sommes d'avis de ne tenter aucune opération radicale. Le malade nous quitte avec sa canule, très amélioré, le 9 juillet 1890 ; nous n'en avons plus eu de nouvelles depuis.

III. — La troisième observation concerne une dame apportée en état d'asphyxie à la Maison municipale de santé. Il n'y a pas une minute à perdre. M'étant assuré que l'obstacle à la respiration était bien laryngé, je pratique immédiatement et très rapidement la laryngotomie intercrico-thyroïdienne sur la malade qui était en état de mort apparente et fais immédiatement la respiration artificielle. L'opération n'a pas demandé

Digitized by Google

plus de quelques minutes et a été d'une facilité très grande, sans perte de sang aucune. Mme X... est âgée de 50 ans, elle n'a pas d'antécédents héréditaires tuberculeux.

Elle a toujours été bien portante et rien ne décèle chez elle de traces de lésions syphilitiques. Il y a deux ans, au moment de la ménopause, abcès froid au-dessus de l'épaule gauche qui guérit spontanément au bout de trois mois.

Il y a un an, autre abcès semblable au-devant de la partie supérieure du sternum qui ne guérit spontanément qu'au bout de 9 mois. Il y a 4 mois elle a commencé à présenter de l'enrouement, bientôt survient une dyspnée laryngée avec cornage qui aboutit à l'état dans lequel nous voyons Mme X. lors de son entrée. Pas d'amaigrissement, pas de sueurs; état général bon.

A la suite de l'opération, grand bien être. La malade supporte très bien la canule no 3 qui a été placée, et l'examen laryngoscopique fait quelques jours après nous révèle une tuméfaction œdémateuse de la région aryténoïdienne; avec rougeur, tuméfaction de l'épiglotte, sans qu'il soit possible de rien voir de l'intérieur du larynx. Elle se remonte rapidement et lorsque nous l'examinons à nouveau, trois semaines après l'intervention, nous constatons un gonflement encore persistant de la région aryténoïdienne avec rougeur, et sécrétions muco-purulentes; on aperçoit un peu les cordes vocales qui se meuvent difficilement.

Tout nous fait penser à des lésions de nature bacillaire, quoique l'examen de la poitrine soit absolument négatif.

On ordonne un traitement antisyphilitique, malgré l'absence de tous commémoratifs et signes de syphilis, puis, comme celui-ci ne paraît avoir aucune action, un traitement général antituberculeux, et des attouchements de la région malade, avec l'acide lactique puis de la teinture d'iode.

Quoi qu'il en soit, l'état général devient très bon, le gonflement aryténoïdien diminue, et la malade va passer à la campagne deux mois, toujours munie de sa canule.

Elle revient nous trouver en octobre, et voici l'état du larynx tel que nous le voyons avec le Dr Luc qui a bien voulu examiner la malade avec nous.

Quand on bouche la canule, elle peut respirer et parle avec une voix à peine enrouée. Quand on enlève la canule, elle peut respirer encore, mais avec un certain cornage.

Au laryngoscope (après enlèvement de la canule), on remarque que les

Digitized by Google

cordes ne laissent jamais entre elles, même pendant l'inspiration, un intervalle suffisant pour une bonne respiration ; pourtant l'insuffisance de cet intervalle ne paraît pas en proportion avec l'intensité du cornage qui semble résulter d'une sténose sous-jacente. On distingue en effet une infiltration mamelonnée de la paroi postérieure au-dessous de la glotte. La corde gauche paraît aussi comme doublée en dedans par un épaississement de sa face inférieure. Ajoutons que la région aryténoïdienne est épaissie, comme infiltrée, sans apparence inflammatoire aiguë ni œdémateuse et qu'il existe une immobilité relative de l'aryténoïde et de la corde du côté gauche (ankylose crico-aryténoïdienne ?). Très probablement il s'agit là d'une laryngite scléro-tuberculeuse aryténoïdienne et sous-glottique avec arthrite, terminée par une ankylose articulaire.

IV.— Dans le cas qui va suivre, la laryngotomie crico-thyroïdienne a été impossible à cause du rapprochement complet du cricoïde et du thyroïde ; rapprochement tel qu'il n'existait pour ainsi dire pas d'espace crico-thyroïdien. Il s'agissait d'un homme de 50 ans atteint depuis longtemps de cyphose dorso-cervicale à la suite d'un mal de Pott ; la tête est depuis inclinée constamment en avant et il est impossible de l'étendre. Le malade nous est apporté d'urgence pour une trachéotomie nécessitée par une dyspnée grave avec cornage et asphyxie blanche. Sans plus tarder, nous faisons tout préparer et constatons, avant de faire l'incision, que le cartilage cricoïde est à 1 centim. de la fourchette sternale, qu'il n'y a pour ainsi dire pas de place pour une trachéotomie ; il nous paraît par contre à travers les téguments que l'espace crico-thyroïdien sera suffisant pour une canule n° 2. Incision de 4 centim. partant du milieu du cartilage thyroïde et allant en bas jusqu'au delà de la fourchette sternale. Ainsi sur le squelette laryngien, il m'est facile de constater que l'espace crico-thyroïdien n'existe pour ainsi dire pas, à cause de l'impossibilité de redresser la colonne cervicale. Impossibilité d'introduire mon bistouri qui sectionnerait des cartilages ossifiés. Je me rabats immédiatement sur la trachéotomie en faisant tirer en haut le larynx le plus possible. Ouverture de la trachée au niveau de la fourchette sternale et un peu au-dessus. Elle est située très profondément à cause de la position vicieuse du cou, et petite. Néanmoins j'y introduis assez facilement ma canule à bec n° 2 ; la canule interne est mise à la place du conducteur, le pansement terminé, le malade est reporté dans son lit, quand tout à coup il se remet à corner et à asphyxier. La canule a évidemment quitté la trachée ; je l'enlève et remets aussitôt une canule n° 3 plus longue avec laquelle la respiration s'effectue facilement.

Digitized by Google

Il est probable que nous avons affaire à une tuberculose du larynx, les accidents aigus ne datent que de trois semaines... Nous nous proposons, dès que son état le permettra, d'examiner le larynx, pour poser un diagnostic ferme, si possible, et aviser.

CONTRIBUTION A LA PATHOLOGIE DES PROCESSUS TONSILLAIRES INFLAMMATOIRES

Par **A. Sokolowski**, médecin des hôpitaux de Varsovie, et **L. Dnockowski**, assistant.

Tous les praticiens connaissent les diverses inflammations des amygdales dans lesquelles s'exsudent, des lacunes, des masses d'un blanc grisâtre. Nous savons tous que des masses analogues sont sécrétées, tantôt dans les processus aigus, tantôt dans les processus chroniques ; mais, bien que les travaux publiés sur ce sujet soient très nombreux, nous doutons que quelqu'un ait songé jusqu'à présent à les utiliser en vue de se faire une idée exacte de la nature de ces processus et de la relation existant entre les symptômes cliniques et les états anatomiques qui s'y manifestent. Il ne saurait être question ici de l'étiologie de ces processus, car la démonstration de l'existence d'un agent pathogène spécifique présente des difficultés considérables, en raison de la communication directe de la région avec la cavité buccale. Ce que même nous n'avons pu trouver nulle part, c'est une classification complète de ces processus, une description détaillée des modifications anatomiques qui s'y produisent, une division et un groupement systématiques des symptômes cliniques. Il n'existe, que nous sachions, qu'une seule classification. C'est celle établie par Wagner. Nous y trouvons bien une division systématique des affections des tonsilles, mais elle n'est qu'ébauchée à grands traits, pour ainsi dire, toute sommaire. Les processus qui se manifestent dans les tonsilles

Digitized by Google

sont, d'après Wagner, de trois sortes : 1) les processus superficiels (superficiales) ; 2) les lacunaires (lacunares) ; 3) les parenchymateux ; la division de ces groupes s'arrête là. Elle est, comme l'on voit, basée sur la localisation du processus ; mais elle ne nous renseigne pas sur la nature, les causes et le cours de chacun de ces groupes d'états pathologiques. Si les pathologistes n'ont pas poussé plus avant leurs investigations dans ce domaine, c'est qu'ils n'ont pas eu à leur disposition une instrumentation ou un matériel microscopiques complets et suffisants. Il y a eu, d'autre part, bien des cliniciens qui se sont refusés à extirper les tonsilles arrivées à leur période aiguë ou subaiguë, de peur d'amener des hémorrhagies consécutives. L'*angina lacunaris s. follicularis* seule a été étudiée de plus près, à cause de son caractère infectieux et de l'abondance de la sécrétion morbide. Mais, comme on n'a pas examiné au microscope les tonsilles ainsi affectées et qu'on s'est borné à l'examen exclusif des sécrétions, l'on n'a pu arriver à des conclusions claires et nettes. Même les processus lacunaires dans lesquels la sécrétion des lacunes présente une augmentation quantitative et une modification qualitative, n'ont été traités que fort sommairement dans les manuels de pathologie (1).

Et cependant, une connaissance approfondie de ces faits pathologiques est, au point de vue du praticien, d'une haute importance ; car ce sont ces processus, appartenant d'ailleurs à la catégorie la plus fréquemment observée, que les praticiens rencontrent à chaque pas. Il faut donc leur mettre sous les yeux des faits, décrits en détail, qui leur permettent d'établir une distinction entre les diverses formes et particulièrement entre les formes infectieuses et les non infectieuses, ce qui n'est pas sans avoir son importance pour la thérapeutique, le pronostic et surtout la prophylaxie. En partant de cette idée, nous nous sommes proposé d'utiliser

(1) ZIMSEN. *Handbuch der spec. pathologie.* Bonn, 3e édition.

Digitized by Google

à son profit les matériaux considérables recueillis dans mon ambulatorium privé et dans celui de l'hôpital de Varsovie. Notre attention se portera en premier lieu principalement sur les procesus lacunaires et plus spécialement sur ceux dans lesquels les sécrétions provenant des lacunes présentent une augmentation quantitative et une modification qualitative. Mais, comme nous savons que ceux-ci s'attaquent de préférence aux tonsilles hypertrophiques et qu'il existe un lien causal entre les deux états, nous avons résolu de donner une description sommaire de l'hypertrophie ordinaire des tonsilles et de prouver que c'est l'hypertrophie qui présente le meilleur terrrain pour le développement des inflammations chroniques et des inflammations lacunaires subaiguës.

A cet effet, nous avons choisi des individus présentant les diverses espèces d'affections tonsillaires chroniques et aiguës. Après avoir établi le diagnostic de la maladie, nous avons extirpé les amygdales pour les soumettre ensuite à l'examen microscopique. Nous espérions, de cette manière, arriver beaucoup plus vite à notre but qu'en examinant des amygdales provenant de cadavres. Nous avions d'abord à notre disposition, pour ce faire, des matériaux nombreux et variés et puis nous avions en outre devant les yeux la physionomie clinique, ce qui est d'une haute importance pour la caractéristique d'un processus pathologique donné. Nos investigations ont porté sur 20 cas (24 amygdales). Ce chiffre est évidemment trop petit pour que nous osions prétendre avoir épuisé la question. Mais comme nous nous sommes attachés à l'étude exclusive d'un groupe pathologique déterminé et que nous avons fait, en outre, un choix strict de cas basés sur des symptômes cliniques, nous pensons que le chiffre indiqué est assez grand pour nous permettre de tirer certaines conclusions précises.

Nous avons l'intention de poursuivre nos investigations et de terminer ce travail pour l'année prochaine. Aujourd'hui, nous nous proposons seulement de publier les résultats de nos

Digitized by Google

premières recherches. Notre méthode d'investigation a été la suivante : Après avoir soigneusement désinfecté les instruments, l'on extirpait les amygdales à l'aide du tonsillotome de Mackenzie, afin d'éviter des lésions éventuelles qui eussent pu résulter de l'emploi de la fourche du tonsillotome ordinaire. Une fois l'extirpation faite, l'on plaçait les préparations dans une solution de sublimé concentrée ; on les en retirait au bout de trois heures pour les mettre dans une solution de sel de cuisine, afin de faciliter la dissolution de sublimé qu'elles renfermaient ; puis on les lavait en les plaçant dans un courant d'eau toujours changée. On les durcissait ensuite dans l'alcool, et on les plongeait dans de la paraffine. Après que les préparations que nous avions à examiner avaient durci dans l'alcool, on les plaçait dans de l'huile d'aniline où on les laissait jusqu'à ce qu'elles fussent devenues parfaitement transparentes. La transparence s'obtient généralement au bout de 24 heures ; si elle ne s'est pas produite au bout de ce laps de temps, il faut changer l'huile d'aniline et laisser les préparations y séjourner plus longtemps. En les retirant de l'huile d'aniline, on les transporte pour douze heures dans du xylobe, puis dans un mélange (à parties égales) de xylobe et de paraffine où on les laisse séjourner 24 heures, à une température de 37° pour les transporter de là dans de la paraffine en dissolution où elles doivent rester 24 heures, à la température de 45°. Enfin, dernière manipulation, l'on verse les préparations dans un petit verre de montre, où on les refroidit le plus rapidement possible. Les amygdales ainsi préparées étaient coupées en tranches, et les coupes fixées sur des lamelles de verre et colorées. La coloration s'opérait de trois façons : soit au moyen des substances colorantes neutres (carmin aluminé, hématoxiline), soit au moyen de la méthode de Weigerth, en vue de mettre en évidence les champignons et les bactéries (le milieu était coloré par le carmin aluminé et les champignons par le violet de gentiane) ; soit enfin par la méthode d'Erlich, quand il s'agissait d'établir la présence du bacille tuberculeux.

Digitized by Google

I. *Hypertrophie ordinaire des amygdales.* (Hypertrophia tonsillarum simplex.)

Le premier processus dont nous nous proposons de parler, pour les raisons dites plus haut, est l'hypertrophie ordinaire des amygdales (hypertrophia tonsillarum simplex). Avant de passer à la description détaillée des modifications anatomo-pathologiques qui se produisent dans cette forme nous voudrions insister sur un point, à savoir, qu'on ne peut considérer cette affection, conformément à nos manières de voir actuelles, comme un processus local nouveau. Tout porte à croire que la cause en réside dans une prédisposition générale de l'organisme, et surtout de l'organisme de l'enfant, à une hypertrophie de tout le système lymphatique de la cavité naso-pharyngienne. Ce n'est qu'exceptionnellement que nous avons rencontré, dans un très grand nombre de cas, une hypertrophie exclusivement limitée aux tonsilles. Nous avons généralement constaté, dans les cas d'hypertrophie amygdalienne, une hypertrophie des follicules lymphatiques des parois postérieures et latérales du pharynx, ainsi qu'une hypertrophie plus ou moins considérable du tissu lymphatique de la voûte pharyngienne. Nous devons, en un mot, considérer l'hypertrophie des tonsilles comme un cas particulier dans la prolifération générale de l'appareil lymphatique en question. Nous ne pouvons dire au juste quelle est la cause de ce trouble hypertrophique. Il nous paraît hors de doute que l'influence de catarrhes pharyngiens répétés récurrents puisse avoir sa part dans cette pathogénie ; mais on ne saurait la considérer comme cause unique, sans cela l'on ne s'expliquerait pas l'existence d'amygdales hypertrophiques chez les nouveau-nés. Nous ne voulons pas nous occuper ici de la symptomatologie de l'affection ; nous sommes d'ailleurs de l'avis des auteurs pour qui l'hypertrophie des amygdales ne constitue pas l'unique cause de certains symptômes variés qui lui ont été longtemps attribués tels que, par exemple, difficulté de respirer par le

Digitized by Google

nez, accès de spasme de la glotte, angina pectoris, diminution de l'ouïe, expression physionomique caractéristique du patient, voire même modifications dans la structure du thorax. Tous ces symptômes pourraient bien se ramener plutôt à une hypertrophie du tissu lymphatique de la voûte pharyngienne qu'à l'hypertrophie tonsillaire. Dans ces dernières années, vous avons, dans le traitement de nos malades, porté toute notre attention sur ce point, et nous avons pu nous convaincre de ce fait que tous les troubles disparaissaient aussitôt que les végétations adénoïdes avaient été enlevées, et alors que les amygdales avaient été respectées. Il est plus que probable que tout médecin a pu se trouver en présence d'amygdales hypertrophiques ne présentant, chez les individus affectés, aucun des symptômes cités plus haut.

Nous nous bornons, aujourd'hui, à ces quelques remarques pour passer à la description des modifications anatomo-pathologiques que l'on observe dans ces processus. L'on connaît les divers aspects que présente une amygdale hypertrophique. Les tonsilles s'hypertrophient généralement *in toto* et d'une façon égale dans tous les sens, en sorte qu'une amygdale hypertrophique ne se distingue d'une amygdale normale que par ses dimensions. Dans d'autres cas, la surface de l'amygdale est inégale, tuméfiée. Les amygdales s'hypertrophient, comme nous l'avons déjà dit, dans tous les sens ; parfois cependant, nous trouvons des amygdales grandes et plates, et ce n'est qu'après les avoir retirées ou après avoir exercé une pression sur la région sous-maxillaire, que nous pouvons constater que l'hypertrophie porte principalement sur leur partie postérieure. Cette inégalité dans l'hypertrophie dépend probablement de la largeur de la gorge et de la pression réciproque des deux amygdales. Il existe aussi une certaine diversité dans les rapports des amygdales hypertrophiées avec les parties voisines et particulièrement avec le pilier palatin antérieur. Nous voyons parfois des amygdales hypertrophiées reposer sur leur extrémité pointue et n'être embrassées par les piliers qu'au niveau

Digitized by Google

de leur base ; dans d'autres cas, les piliers les recouvrent tantôt à moitié, tantôt entièrement, en sorte qu'il est très difficile de les atteindre avec les instruments. La muqueuse qui recouvre les amygdales hypertrophiques est d'ordinaire un peu rougie ; l'entrée des lacunes est généralement arrondie et largement ouverte.

A la moindre pression exercée sur ces amygdales, il sort des lacunes une sécrétion opaque. Examinées après extirpation, les amygdales paraissent molles, criblées d'orifices vasculaires, ce qui est en rapport avec l'hémorrhagie qui accompagne leur extraction et les lacunes se montrent remplies d'un liquide trouble. D'autres amygdales sont, par contre, dures, et, dans ces cas, les lacunes présentent, à la coupe, une ouverture moins largement béante ; elles renferment ordinairement une très faible quantité de liquide. Nous ne pouvons juger de la structure des amygdales hypertrophiées sans durcissement préalable ; aussi est-ce après leur avoir fait subir cette manipulation que nous les avons soumises à l'examen microscopique.

Si nous ouvrons une lacune d'une de ces amygdales, nous y trouvons une quantité plus ou moins grande d'un contenu entièrement sableux.

Si l'on enlève ce contenu par lavage, les parois de la lacune se montrent granuleuses. Les parois paraissent, dans bien des cas, comme parsemées de petits grains microscopiques, ou parfois aussi de prolongements en forme de vermisseaux. Ces grains sont un peu plus clairs à leur extrémité qu'à leur base. En pratiquant, avec un couteau bien tranchant, une coupe dans une amygdale hypertrophiée durcie, l'on peut constater, en examinant la section par transparence, que toutes les lacunes sont entourées de petits granules (follicules) un peu plus transparents. Leur nombre et leurs dimensions sont très variables et sont en proportion directe du degré de mollesse des amygdales. Les follicules sont généralement plus petits dans les amygdales à consistance dure, et leur nombre est également plus petit. Entre les bandes de tissu qui renferment les folli-

Digitized by Google

cules, nous distinguons ordinairement une bande de tissu mince qui est moins transparente ; c'est un tissu ligamenteux dont la proportion est également en raison directe de la dureté des amygdales hypertrophiques. Les recherches microscopiques nous ont donné, en raison du grand nombre de cas passés en revue, des résultats établissant des points très intéressants. La muqueuse, comme l'on sait, forme, en passant des parois de la cavité buccale sur les amygdales, plusieurs dépressions et donne naissance, de cette manière, dans les amygdales mêmes, à de petits sacs ou lacunes dont l'embouchure se trouve à la surface des amygdales. Dans les amygdales hypertrophiées, les lacunes se trouvent, par suite d'une excroissance parasitaire pathologique du tissu, dans des conditions un peu différentes et peuvent subir l'influence du tissu qui lesntoure. Les lacunes que nous trouvons ordinairement dans les amygdales hypertrophiées, ne présentent rien de particulier ; elles sont un peu plus grandes et plus larges qu'à l'état normal, et l'épithélium qui les revêt est à plusieurs couches et plus ou moins infiltré. Le plus souvent, nous rencontrons des lacunes fortement rétrécies dans toute leur étendue. Ce rétrécissement n'est pas fortuit et ne saurait s'expliquer par la façon dont la coupe a été déposée sur la lamelle, mais il dépend exclusivement d'une hypertrophie inégale du tissu entourant les lacunes. L'on n'ignore point que, dans les amygdales hypertrophiques, des follicules s'hypertrophient fortement à leur tour. En grossissant, ceux-ci ne rencontrent pas partout une résistance égale. Ils sont entourés, d'un côté, par le tissu ligamenteux qui oppose, en tout cas, une résistance supérieure à celle que pourrait fournir l'épithélium qui les recouvre et la mince couche de tissu adénoïde sous-jacente.

Cela explique parfaitement pourquoi les follicules pénètrent, en végétant, jusque dans la lumière de la lacune et pourquoi celle-ci se rétrécit par suite de ce fait. L'aspect granuleux des parois des lacunes, dont nous avons déjà parlé plus haut, dépend exclusivement de ce fait que les follicules

Digitized by Google

se poussent en avant, en se développant, jusque dans les lacunes. Examiné au microscope, le bord de ces sortes de lacunes paraît fortement ondulé et l'on remarque que chaque petite saillie renferme un follicule. Ces petites saillies, en se développant de plus en plus, rétrécissent tout d'abord les lacunes et amènent finalement leur occlusion en un point quelconque. Ce qui est intéressant dans ces sortes de lacunes, c'est la disposition de l'épithélium. Ainsi que nous l'avons déjà fait remarquer plus haut, les lacunes des amygdales hypertrophiées qui ne présentent pas de rétrécissement, sont revêtues d'un épithélium plus ou moins transparent ; nous n'avons observé nulle part de petits bourgeonnements folliculaires sous l'épithélium. Mais dans les lacunes où les follicules commencent à pénétrer, les bourgeons deviennent déjà visibles ; et, alors, tandis que le bord de l'épithélium voisin de la cavité lacunaire est tout à fait lisse, le bord contigu au parenchyme présente l'apparence ondulée. Ce qui nous porte à expliquer ainsi la formation des bourgeons sous-jacents à l'épithélium qui tapisse les lacunes des amygdales hypertrophiées, c'est d'abord le fait que nous ne trouvons jamais une pareille disposition dans les lacunes des tonsilles normales et ensuite le fait, qu'on trouve dans presque tous les bourgeons en question un follicule hypertrophique. Dans les cas où l'hypertrophie des follicules atteint un degré plus élevé, nous remarquons l'aspect ondulé, décrit plus haut, de toute la couche épithéliale ; c'est ce qui explique d'ailleurs les cas où nous trouvons le follicule entouré, sur trois côtés, d'épithélium ; ajoutons encore qu'il existe, dans ces cas, infiniment moins de couches épithéliales que dans les amygdales normales.

Nous terminons ici nos considérations sur l'épithélium des lacunes rétrécies et passons à la description de la deuxième forme de lacunes, que l'on rencontre, il est vrai, plus rarement : à savoir celle dans laquelle les parties situées près de l'embouchure sont rétrécies ou engorgées, tandis que le fond des lacunes paraît fortement élargi ; elle constitue, selon

Digitized by Google

nous, la suite immédiate de la forme décrite plus haut. Dans la première comme dans la deuxième, c'est toujours le rétrécissement qui en est le caractère fondamental. Quand ce rétrécissement amène à un point quelconque de la lacune l'occlusion complète de celle-ci, son contenu, renfermé dans sa partie plus profonde, s'amasse et ne pouvant s'échapper au dehors, détermine l'élargissement consécutif de la cavité. Il va de soi que l'épithélium, qui revêt une partie de la lacune ainsi élargie, est tout à fait lisse et ne se compose que de peu de couches. Nous trouvons encore une autre forme de lacunes dans les amygdales hypertrophiques, à savoir, des lacunes qui paraissent élargies dans toute leur étendue, et qui ne communiquent ni avec l'extérieur ni avec les lacunes voisines. Nous ne pouvons expliquer cet état de choses par un engorgement des lacunes, déterminé par des follicules pénétrant en elles ; il faut tout au contraire le rapporter aux inflammations catarrhales aiguës localisées à la surface des amygdales. Les catarrhes aigus superficiels provoquent, comme l'on sait, des excoriations. Quand il se forme de pareilles lésions à l'embouchure de la lacune, elles peuvent amener, en se cicatrisant, la soudure de l'orifice extérieur de la lacune et déterminer un élargissement par pression excentrique du contenu amassé. Après avoir décrit brièvement ces quatre variétés de lacunes, nous voudrions attirer l'attention sur un état de choses que nous avons assez souvent remarqué dans des préparations microscopiques provenant d'amygdales hypertrophiées. Et nous insistons particulièrement sur cet état de choses parce qu'il vient confirmer notre hypothèse touchant la pénétration des follicules dans la lumière des lacunes.

Nous voyons parfois, dans le champ du microscope, quelques follicules placés les uns à côté des autres et entourés de tous côtés d'une mince couche d'épithélium. Les figures de ce genre dépendent exclusivement de la coupe pratiquée. Si nous admettons que la coupe a été faite parallèlement à la paroi de la lacune et à travers la couche des follicules

Digitized by Google

pénétrant dans l'épithélium et dans la lumière de la lacune, les apparences indiquées plus haut s'expliquent et nous deviennent intelligibles.

Les modifications qui se manifestent dans le tissu adénoïde et dans les follicules sont presque insignifiantes dans l'hypertrophie.

Les follicules y subissent généralement une augmentation de nombre et de volume ; nous y avons aussi constaté maintes fois l'existence de grandes quantités de soi-disant centres embryonnaires. Quand le grossissement est faible, ces centres embryonnaires se présentent sous forme de vacuoles libres, situées au centre du follicule ; quand il est plus fort, nous trouvons souvent aussi des cellules assez grandes, pourvues de noyaux faciles à distinguer et dans lesquelles on a remarqué des figures cariocinétiques. Le tissu adénoïde est hypertrophié, mais ne présente pas de modifications particulières. Le tissu ligamenteux est plus ou moins hypertrophié, ce qui, d'ailleurs, est en proportion constante avec la consistance des amygdales.

En terminant ici la description de la structure microscopique des amygdales hypertrophiées, nous ajouterons encore quelques mots au sujet des résultats obtenus dans l'examen microscopique du contenu des lacunes. L'on a vu, d'après ce qui en a été dit plus haut, que ce conteuu est liquide et trouble et qu'il peut être aussi exprimé sous forme de bouchons d'un jaune clair. Le premier cas est celui qui se présente le plus fréquemment ; nous l'avons remarqué dans tous les cas d'hypertrophie où les lacunes ne subissent pas de rétrécissement par les follicules. En examinant ces cas, l'on peut constater que le contenu trouble en question dépend d'une grande quantité de cellules épithéliales qui s'exfolient et de corpuscules lymphatiques. Nous avons déjà fait ressortir plus haut ce fait que ce contenu ne peut même pas s'exsuder par suite du rétrécissement ou de la soudure des lacunes. C'est d'ailleurs intentionnellement que nous avons consacré beaucoup de temps à la description de diverses espèces de lacunes ; nous

Digitized by Google

l'avons fait pour démontrer que l'hypertrophie constituait la cause la plus fréquente, peut-être la seule, de cette rétention. L'on peut, dans ces cas, expulser le contenu très facilement, en comprimant les amygdales, fait que probablement tous ceux qui s'occupent de cette question, ont pu remarquer souvent en pratiquant la tonsillotomie.

La masse ainsi exprimée forme une masse d'un jaune blanchâtre, qui s'écrase facilement entre les doigts. Pulvérisé sur un verre et coloré ensuite à l'aide d'une matière colorante d'aniline quelconque, de préférence à l'aide d'une solution alcaline de bleu de méthylène, cette substance présente, à l'examen microscopique, un conglomérat de couches entières d'épithélium corné, la disposition des cellules tout d'abord, ensuite les restes des noyaux qui se colorent sont là pour l'indiquer nettement. Nous avons pu constater, au milieu de cette masse, l'existence de micro-organismes d'espèces extrêmement diverses. Si une pareille masse n'a pas été exprimée lors de l'opération, l'on peut constater sa disposition concentrique, dans les sections microscopiques ; en examinant les couches situées à côté de l'épithélium qui se colore et qui n'ont été déposées que peu de temps auparavant, l'on peut arriver facilement à cette conclusion que la masse se compose principalement de cellules épithéliales cornées exfoliées, et que la proportion des corpuscules lymphatiques qui viennent s'y ajouter est presqu'insignifiante. Nous y trouvons aussi les genres les plus divers de micro-organismes (Diplococci, Staphylococci, Leptotrix buccalis, même, dans un cas, Actynomycosis), mais nous les considérons comme des saprophytes en raison du manque de réaction inflammatoire. Quand les conglomérats de cellules épithéliales cornées ont séjourné quelque temps dans les lacunes, elles provoquent nécessairement une irritation, en raison même de leur présence, en tant que corps étrangers. Cette irritation constituera une incitation au développement ultérieur de l'hypertrophie. Les parties constituantes organiques se décomposant dans une atmosphère chaude et

Digitized by Google

humide forment, d'un autre côté, un excellent terrain pour le développement des divers micro-organismes. Il est vrai que ceux-ci peuvent, pendant un certain temps, n'avoir aucune importance ; mais, dans certaines conditions données, ils peuvent devenir la cause de diverses inflammations aiguës, voire même malignes.

Nous nous sommes occupés du côté anatomique et microscopique de l'hypertrophie des amygdales et nous sommes entrés à ce sujet dans les détails les plus minutieux pour démontrer tout d'abord que c'est l'hypertrophie qui détermine la rétention de la sécrétion des lacunes et qu'elle prépare par là un excellent terrain pour le développement des divers micro-organismes pathogènes ; ensuite, que la sécrétion retenue peut, en tant que corps étranger organique, susceptible de décomposition, constituer un agent d'excitation au développement ultérieur de l'hypertrophie, et provoquer finalement divers processus chroniques et aigus, infectieux et non infectieux, ce qui dépend naturellement du développement des micro-organismes pathogènes ou de leur manque total. Nous n'osons pas soutenir que l'hypertrophie soit la cause unique et directe de tous les autres processus, ni qu'elle constitue l'unique état qui prédispose et prépare le terrain à ces processus. Divers catarrhes, des influences atmosphériques et, enfin, des épidémies y jouent un rôle important. Nous considérons l'hypertrophie exclusivement comme un état prédisposant en général à toutes les maladies des amygdales.

II. — *Tonsillitis lacunaris chronica desquamativa.*

Comme nous ne pouvons pas donner, au point où nous en sommes arrivés, une classification complète de tous les processus inflammatoires, c'est-à-dire, comme nous ne pouvons établir la connexion intime qui relie entre elles toutes ces affections, nous sommes obligés de nous borner à décrire quelques formes, en prenant pour point de départ les bou-

Digitized by Google

chons sécrétés dans les lacunes, et de laisser provisoirement vacante la place qu'occupera cette affection dans notre travail, quand il sera complètement terminé. D'ici là, nous allons, à titre de transition, décrire une affection que nous rangeons dans le groupe « Tonsillitis lacunaris chronica desquamativa », en nous basant, pour ce faire, sur des recherches anatomo-pathologiques et qui est en connexion immédiate avec des inflammations parenchymateuses et par conséquent, avec l'hypertrophie tonsillaire ordinaire. L'on connaît assez les symptômes cliniques de ce processus, qui ont été, d'ailleurs décrits en détail dans les manuels ; mais il règne dans toutes ces descriptions un tel manque de méthode et d'ordre dans le groupement des symptômes que nous croyons nécessaire de passer en revue les symptômes cliniques et de n'entreprendre que plus tard l'analyse anatomique.

Chez la plupart des malades affectés d'une hypertrophie des amygdales, il s'exsude de temps à autre, et sans que les patients le remarquent le plus souvent, des masses d'un jaune blanchâtre plus ou moins grandes. Nous avons parlé dans le chapitre précédent de l'origine et de la nature de ces masses. Cette sécrétion n'oblige pas les malades, dans la plupart des cas, à réclamer le secours médical. En examinant et en questionnant les malades nous obtenons généralement pour réponse qu'ils prenaient ces masses pour des débris d'aliments retenus dans le pharynx ; dans d'autres cas relativement plus rares, les malades se plaignent, le matin, de la sensation d'un corps étranger dans la gorge et ce n'est qu'après quelques efforts de déglutition et expectoration qu'ils arrivent à se débarrasser, souvent pour toute la journée, de leur incommodité. Ils portent bien, d'ordinaire, leur attention sur ce symptôme, mais n'y attachent pas d'importance. Parfois cependant, cette sécrétion devient plus fréquente et plus abondante. Les malades en sont inquiétés et apportent souvent au médecin les masses suspectes en lui demandant des explications et du soulagement. Quand la

Digitized by Google

sécrétion de ces masses devient très abondante, il se manifeste en même temps des troubles subjectifs importuns. Généralement, les malades se plaignent alors de la sensation d'un corps étranger qui leur cause une toux forte et continuelle ; dans d'autre cas, et selon la sensibilité particulière de chacun, ils ont des sensations de brûlure, de strangulation ; il ressentent des symptômes qui rappellent ceux du *globus hystericus*, et éprouvent des sensations désagréables de l'odorat dont on trouve parfois l'explication objective.

En examinant les malades affectés des troubles que nous venons d'énumérer, nous trouvons chez eux, en général, des amygdales un peu grosses, présentant des orifices lacunaires plus ou moins nets. Il est assez rare que, dans des cas pareils les amygdales ne soient pas augmentées de volume ou qu'elles le soient peu. Un médecin expérimenté reconnaît, au premier coup d'œil, la véritable cause du mal, c'est-à-dire, les bouchons blanchâtres saillants à la surface des amygdales offrant une grosseur en rapport avec les dimensions de l'orifice (ou ouverture) de la lacune. L'aspect, la couleur et la localisation sont si caractéristiques qu'il est impossible qu'il puisse y avoir erreur dans le diagnostic. Mais il n'est pas rare qu'en examinant ces malades, nous ne trouvions rien sur les amygdales. Cela peut dépendre de deux causes : d'abord, les bouchons peuvent, à un moment donné, manquer au niveau des orifices des lacunes et se dissimuler plus profondément. Pour sortir du doute, il suffit dans ces cas d'exercer une pression plus ou moins forte avec l'abaisse-langue ; si nous avons affaire au processus en question, nous ne manquerons pas ainsi de faire sortir un bouchon de l'une des lacunes. Une deuxième cause susceptible de prolonger le doute, c'est l'hypertrophie inégale des amygdales et leurs rapports avec le pilier palatin postérieur. Dans le chapitre précédent, il a déjà été dit que l'hypertrophie des amygdales porte parfois principalement sur leur partie postérieure et que, par suite, l'amygdale s'applique avec la plus grande partie de sa surface contre le pilier postérieur ; or sur

Digitized by Google

cette partie de sa surface se trouvent aussi des orifices lacunaires. Il peut donc arriver que le malade, après avoir avalé plusieurs fois sa salive, ait entraîné avec elles tous les bouchons des lacunes de la surface antérieure de l'amygdale, comme il peut arriver tout aussi bien que les lacunes de cette région ne soient pas affectées du tout. Dans ces cas, nous ne découvrirons les boutons caractéristique qu'après avoir extirpé l'amygdale ou qu'après une forte pression sur la région sous-maxillaire. Dans bien des cas aussi ces boutons peuvent, au premier coup d'œil, faire naître l'idée d'une affection diphtéritique ou syphilitique. Il n'est pas nécessaire, croyons-nous, de parler plus longtemps de ce diagnostic différentiel, puisqu'une simple pression faite sur les amygdales à l'aide de l'abaisse-langue, peut nous fournir tous les renseignements voulus. La marche de la maladie est chronique par excellence ; le processus dure des années entières, et il se produit, de temps à autre, des exacerbations dont nous parlerons plus loin.

Bien que les questions d'ordre thérapeutique ne rentrent pas dans le domaine des considérations consignées dans ce travail, nous ne pouvons nous empêcher de faire remarquer ici que l'extirpation des amygdales affectées de la sorte ne conduit pas toujours au but désiré ; nous avons vu des cas où les bouchons reparaissaient sur le moignon amygdalien.

En décrivant les diverses formes des lacunes des amygdales hypertrophiques, nous avons indiqué l'origine de ces bouchons et leur mode de production. Le rétrécissement et l'occlusion partielle des lacunes par les follicules qui y pénètrent, ne peuvent opérer l'expulsion également partielle de leur contenu ; ce n'est que par l'effet de la pression, voire même de la déglutition, que des quantités plus grandes de l'épithélium exfolié s'enlèvent mécaniquement. En extirpant des amygdales de ce genre, l'on s'aperçoit qu'elles ne se distinguent, au point de vue anatomique, d'amygdales hypertrophiques que par une infiltration plus grande de l'épithélium revêtant les lacunes. La maladie

Digitized by Google

n'est en somme qu'un processus desquamatif chronique des lacunes qui se développe sur un terrain hypertrophique; et tous les symptômes cliniques que l'on y observe, dépendent d'une sécrétion troublée ou interrompue du contenu quantitativement augmenté. Nous voici enfin obligés de répondre à la question de savoir ce qui nous à portés à distinguer cet état de l'hypertrophie ordinaire; car, au fond, toute la différence consiste, comme nous l'avons vu par la description anatomique, en la seule intensité du processus. En résumant les traits caractéristiques de l'affection, nous avons particulièrement insisté sur l'importance du catarrhe desquamatif des lacunes ; mais si nous tenions compte exclusivement de l'anatomie, nous pourrions tout aussi bien attacher la plus haute importance à l'engorgement des lacunes dépendant de l'hypertrophie ou à l'hypertrophie elle-même. Ce qui nous oblige à soutenir notre manière de voir, c'est d'abord l'observation clinique, puis le fait que nous avons trouvé ces catarrhes desquamatifs dans des cas, bien que rares, où les amygdales étaient peu hypertrophiées ou ne l'étaient pas du tout. Les malades qui sont affectés d'hypertrophies communes des amygdales ne se plaignent jamais des symptômes décrits plus haut; ceux-ci ne se présentent que quand la desquamation de l'épithélium prend dans les lacunes la prédominance. Nous croyons donc que cette prédominance du catarrhe desquamatif nous autorise à considérer le processus comme une inflammation lacunaire, compliquée d'une inflammation parenchymateuse, caractères que présente l'hypertrophie ordinaire des amygdales. Quant aux bouchons que nous trouvons dans les amygdales non hypertrophiques, leur présence implique nettement l'existence d'un catarrhe desquamatif, localisé dans les lacunes et ne participant pas à une inflammation parenchymateuse générale. L'examen microscopique a fait constater encore dans ce cas, l'existence d'une hypertrophie et d'une pénétration des follicules dans la lumière des lacunes, en un mot, l'existence des mêmes causes que nous avons signalées dans le premier cas. Cette

Digitized by Google

hypertrophie des follicules, nous l'avons considérée comme un des symptômes d'une hypertrophie générale des amygdales; les follicules sont toutefois situés très près de la lacune dans laquelle se passe, comme dans ce cas, un processus inflammatoire. Cette inflammation peut agir sur les tissus environnants et les exciter à l'hypertrophie, sans que les couches, situées plus loin, y prennent part. Mais comme dans la caractéristique d'une maladie donnée, l'observation clinique constitue un guide aussi important que l'anatomie, nous espérons que la division établie par nous et la désignation donnée dans le titre paraîtront suffisamment motivées et parfaitement justifiées.

(*A suivre.*)

ANALYSES ET COMPTES RENDUS

I. — NEZ

Thrombose des veines ophtalmiques et des sinus caverneux à la suite d'une pustule d'acné de l'aile du nez, par le Dr DESTOT. In *Province médicale*, 1891 (d'après le *Bull. méd.*).

Un homme de 46 ans, alcoolique, portait depuis quelque temps une pustule d'acné à l'aile gauche du nez; cette pustule, qu'il écorchait assez souvent, ne présentait aucune particularité, quand, le 10 mai, il fut soumis pendant plusieurs heures à un violent courant d'air froid. A ce moment, il fut pris de violents frissons et de phénomènes généraux graves.

Pendant la nuit, céphalée très douloureuse, avec frissons répétés et délire. Douleur et cuisson dans la joue gauche.

Le 11, les phénomènes généraux et locaux persistaient avec la même intensité et, dans la soirée, il s'aperçut que son œil gauche extrêmement enflé, larmoyant, ne lui donnait plus que des images confuses, voilées d'un brouillard. Tache rouge sombre sur la joue. Céphalée, fièvre intense. Dans la nuit, agitation, délire, douleurs de tête atroces. L'œil propulsé sort de l'orbite, entouré d'un chémosis considérable.

Le 14, exorbitisme considérable. Les paupières écartées et œdématiées, ne recouvrent plus le globe oculaire. Les conjonctives forment deux

Digitized by Google

bourrelets grisâtres, laissant sécréter une sanie qui donne lieu, sur son parcours, à des inoculations secondaires d'acné septique.

La cornée est terne, dépolie. La pupille moyennement dilatée et immobile ne réagit plus. Les milieux semblent transparents à l'éclairage oblique.

Bref, on constate chez lui tous les signes d'une phlébite de la veine ophtalmique et des sinus caverneux.

Le malade n'a que des perceptions confuses, néanmoins il voit, il a toute sa connaissance et répond, quoique un peu lentement, aux questions qu'on lui pose.

Deux heures plus tard, rougeur du côté droit envahissant la joue. Pas de troubles oculaires du côté droit.

Le 15. Le même état persiste. Le malade perd connaissance dans la soirée, et le 16, il meurt, sans avoir repris connaissance.

A l'autopsie, on trouve depuis le bouton d'acné de l'aile gauche du nez jusqu'au sinus caverneux, toutes les veines thrombosées, dilatées, remplies de gros caillots sanguins, qui par endroits sont purulents. Elles sont entourées d'un manchon de tissus œdématiés, infiltrés et, dans la graisse de l'orbite, transformée en tissu rougeâtre, on trouve de petits îlots purulents.

La veine ophtalmique est énorme et atteint le volume d'une plume de corbeau.

Du côté droit, le sinus caverneux, les veines faciale et ophtalmique présentent les mêmes altérations qu'à gauche, mais n'ont pas autour d'elles l'infiltration signalée plus haut. Il y a de l'œdème cérébral généralisé, mais nulle part de pus dans l'encéphale.

Ein fall von Rhinosklerom der Nase. — Typhus exanthematicus. — Schwund der Rhinosklerom infiltrationen. (Un cas de rhinosclérome nasal. — Typhus exanthématique. — Disparition des infiltrations rhinoscléreuses), par le Dr Leopold LUBLINER de Varsovie. In *Berl. klin. Wochenschr.*, 5 octobre 1891.

Le titre de cette communication est suffisamment explicite. Le diagnostic *rhinosclérome* fut nettement établi par l'examen histologique et bactériologique d'un fragment des masses infiltrées. A la suite d'une attaque de typhus exanthématique qui dure un mois, on observa une telle disparition de l'infiltration nasale que la fosse droite qui était auparavant complètement oblitérée, redevint perméable à l'air. L'auteur cite

Digitized by Google

deux autres faits où un typhus exanthématique intercurrent détermina la disparition transitoire de lupus invétérés de la face. Il rapproche également ces faits des cas de syphilides rebelles guéries comme par enchantement par une poussée d'érysipèle.

L'auteur a annexé à son travail un index bibliographique des publications relatives à la question du rhino-sclérome.

LUC.

Two cases of membranous rhinitis. (Deux cas de rhinite membraneuse), par James E. NEWCOMB. *New York med. Journ.*, 12 septembre 1891.

L'un des cas fut consécutif à la grippe ; l'autre à la rougeole. Tous deux étaient caractérisés subjectivement par de l'enchifrènement. La rhinoscopie montra la région antérieure de la pituitaire recouverte d'une fausse membrane épaisse et inégale, se laissant facilement écraser, après extraction, et laissant à sa place une surface saignante qui, dès le lendemain, redevenait le siège d'un dépôt semblable. Au bout de quatre jours toutefois, la couenne cessait de se reproduire. L'examen microscopique de cette dernière y révéla un réseau fibrineux emprisonnant des cellules épithéliales et des leucocytes et quelques rares microbes, les uns arrondis, les autres allongés. On ne put pratiquer de recherches bactériologiques plus sérieuses. Dans tous les cas les malades ne présentèrent ni fièvre, ni engorgement ganglionnaire.

LUC.

Un caso di rinite cosidetta caseosa o colesteatomatosa. (Un cas de rhinite dite caséeuse ou cholestéatomateuse), par le Dr G. STRAZZA de Florence. In *Boll. delle malat. dell' Orecchio*, etc., n° 8, 1891.

Le malade, homme de 40 ans, présentait une imperméabilité de la fosse nasale due à une tumeur fibro myxomateuse du cornet moyen.

Cette tumeur extraite, on trouva en arrière d'elle une masse de substance caséeuse fétide qui fut facilement enlevée au moyen d'une injection et d'une sonde. Il n'existait aucune lésion de la muqueuse ni du squelette ni aucun signe d'une affection constitutionnelle. La masse extraite se montrait formée de cellules épithéliales en voie de dégénérescence, de granulations graisseuses et de leucocytes ; elle renfermait en outre une grande proportion de microcoques et deux formes de bacilles : les uns

Digitized by Google

allongés en forme de bâtonnets, les autres plus petits, rappelant ceux de la lèpre.

L'auteur insiste sur les points suivants relevés dans la plupart des faits rapportés jusqu'ici : 1° unilatéralité de l'affection ; 2° obstruction de la fosse nasale ; 3° guérison complète, une fois la masse caséeuse extraite ; 4° absence de signes d'affection générale.

Ces considérations le portent à considérer la rhinite caséeuse non pas comme un processus local spécial, mais comme un simple accident occasionné par l'imperméabilité d'une fosse nasale s'opposant à l'issue des produits de sécrétion de la muqueuse.

LUC.

Ueber einen von der Nase aus geheilten Fall von Gesichtskrampf. (Sur un cas de tic convulsif de la face guéri par une intervention intra-nasale), par le Dr FÉLIX PELTESOHN. In *Berlin. klin. Wochenschr.*, 1891, n° 32, p. 793.

Il s'agit d'un jeune homme de 20 ans qui, à l'âge de 14 ans, commença à éprouver une secousse convulsive de la paupière inférieure gauche variant beaucoup au point de vue de l'intensité et de la fréquence. Cette année, ce trouble se généralisa à toute la face, persistant même parfois pendant le sommeil.

L'examen rhinoscopique provoqué par une imperméabilité avec écoulement catarrhal de la fosse nasale gauche révéla de ce côté une hypertrophie polypiforme d'aspect framboisé de l'extrémité antérieure du cornet inférieur.

L'ablation de cette tumeur coupa court, une fois pour toutes, aux convulsions faciales, et pourtant l'auteur fait remarquer qu'avant d'intervenir il avait noté que l'attouchement des différents points de la muqueuse nasale et de la région hypertrophiée en particulier ne paraissait exercer aucune influence provocatrice sur le retour du tic.

Il raconte en revanche qu'il eut l'occasion de soigner, la même année, un vieillard atteint aussi de tic convulsif de la face et chez qui la simple introduction du spéculum nasi suffisait pour occasionner une véritable épilepsie de la moitié gauche du visage ; pourtant, dans ce cas, la résection d'un éperon de la cloison qui s'enfonçant dans le méat moyen pouvait bien être logiquement considérée comme l'*épine provocatrice* du trouble nerveux n'aboutit à aucun résultat.

L'auteur conclut, qu'en cas de tic facial, l'examen du nez est tout sp -

Digitized by Google

cialement indiqué et que toute lésion constatée dans les fosses nasales devra être supprimée sans qu'il soit possible d'en prévoir théoriquement le résultat.

LUC.

II. — LARYNX ET TRACHÉE. CORPS THYROIDE

Twenty-eight cases of intubation. (Vingt-huit cas d'intubation), par le Dr B. P. GOODE, de Cincinnati. In *The Cincinnati Lancet-Clinic.*, 27 juin 1891, p. 789.

Statistique de 28 cas (dont 10 appartiennent à l'auteur), d'intubation pratiquée sur des enfants de 1 à 10 ans atteints de diphtérie.

20 guérisons, 8 morts. Le tube est resté en place de 1 à 10 jours et a toujours apporté à la dyspnée un soulagement considérable.

Dans les cas heureux la guérison a eu lieu sans aucune complication, les symptômes de suffocation disparaissant aussitôt après l'introduction du tube que l'on retirait au bout de quelques jours.

Dans les cas funestes, les malades, ou bien avaient été trop tard soumis à l'intubation, ou bien étaient emportés par une complication pulmonaire, et dans un des cas par une néphrite aiguë. L'épuisement des petits malades avant l'opération, les accidents pulmonaires déjà existants, étaient des facteurs importants de la non réussite de l'intubation.

L'auteur pratique l'intubation quand la sténose laryngée empêche l'entrée dans les poumons d'une quantité suffisante d'air ; il retire le tube quand il n'y a plus de fausses membranes dans le pharynx.

GOULY.

A new method of laryngeal and bronchial medication by means of a spray and tube during the act of deep inspiration. (Nouvelle méthode de traitement du larynx et des bronches au moyen de pulvérisations et d'un tube pendant les inspirations profondes), par le Dr J. MOUNT BLEYER, de New-York.

La difficulté de faire pénétrer dans le larynx et les bronches les liquides médicamenteux au moyen de pulvérisations a donné à l'auteur l'idée de modifier le mode opératoire ordinaire en faisant passer le tube pulvérisateur dans un tube de caoutchouc durci ouvert à ses deux extrémités. Le malade introduit ce tube dans sa bouche, le maintient avec les

Digitized by Google

dents et les lèvres, puis fait une inspiration profonde ; le liquide pulvérisé, grâce à une courbure de l'extrémité du pulvérisateur, est projeté directement dans le larynx puis dans les bronches.

Cet appareil très simple a donné à l'auteur des résultats excellents dans le traitement des laryngites aiguës et chroniques, de l'ozène de la trachée, etc... ; son emploi ne détermine ni toux, ni contractions spasmodiques. Des médicaments irritants, tels que le nitrate d'argent, l'acide tannique, le peroxyde d'hydrogène, etc... ont pu être administrés aux malades sans provoquer de toux.

GOULY.

Laryngitis in vocalists. (Laryngite des chanteurs), par le Dr R. B. FAULKNER. In *The New York med. Jour.*, 11 avril 1891, p. 427.

Lorsqu'un chanteur présente de la raucité de la voix, que son pharynx et son larynx sont congestionnés, et que malgré ces symptômes de laryngite subaiguë qui nécessiteraient un repos absolu de la voix il est obligé de chanter, le Dr Faulkner recommande le traitement suivant comme lui ayant donné de bons résultats.

Après avoir pris un laxatif, le malade se soumet à des pulvérisations de cocaïne, prend à l'intérieur de l'aconit et de l'alcoolat aromatique d'ammoniaque. Plusieurs fois par jour il fait usage d'un trochisque composé de

Biméconate de morphine.....	grains $\frac{1}{100}$
Chlorhydrate de cocaïne.....	grains $\frac{1}{125}$
Teinture d'aconit.....	m $\frac{1}{6}$
Racine de guimauve.....	grains $\frac{1}{2}$

Les symptômes les plus aigus s'amendent sous l'influence de ce traitement et à ce moment le malade prend de la strychnine. Le matin du jour où il doit chanter, puis dans la journée et le soir, après chacun des repas, on lui donne cinq milligrammes de strychnine et un milligramme avant son départ pour le concert.

Le laxatif dégorge les vaisseaux laryngés, les pulvérisations calment l'irritation, les trochisques placent les parties affectées dans les conditions du repos physiologique mieux que toute autre médication. La strychnine administrée à fortes doses rétablira pendant un certain temps du moins l'intégrité de la voix.

Ce mode de traitement ne doit être appliqué que dans les cas d'urgence.

GOULY.

Digitized by Google

Thyroïdectomy. (De la thyroïdectomie), par le Dr J. B. DEAVER. In *The Amer. Lancet*, juillet 1891, p. 241.

Le goitre présente trois variétés ; il est fibreux, kystique ou vasculaire ; souvent les deux premières formes se confondent pour donner naissance au goitre fibro-cystique. L'accroissement rapide du goitre, la dysphagie, la dyspnée qu'il provoque sont autant d'indications pour l'intervention chirurgicale. Celle-ci comprend les injections, l'électrolyse, l'incision et le drainage, la ligature des artères thyroïdiennes, la thyroïdotomie ou ablation partielle, et l'énucléation totale.

L'injection est douloureuse, provoque la suppuration, est quelquefois suivie de la formation d'un caillot pouvant amener une embolie.

L'électrolyse donne de bons résultats dans les cas de goitres purement fibreux.

Le drainage antiseptique peut être utilement employé dans les cas de goitres purement cystiques ou dans les goitres fibro-cystiques où l'élément cystique prédomine.

Quand la tumeur est grosse et envahit toute la glande, la division de l'isthme ou du lobe moyen entre deux ligatures est une bonne opération.

Les dangers immédiats de l'excision de la glande thyroïde sont, le choc, l'hémorrhagie, et la lésion des nerfs récurrents. Le danger secondaire est le myxœdème.

Avant d'enlever la glande tout entière, l'opérateur doit donc recourir tout d'abord à l'énucléation partielle et suivre avec soin les conseils suivants : bien exposer la capsule de la tumeur sans l'ouvrir : placer entre deux ligatures les artères thyroïdiennes supérieure et inférieure, éviter de blesser les nerfs récurrents quand on énuclée la partie postérieure de la glande, lier le pédicule par transfixion avec une forte ligature de soie aseptique.

GOULY.

Acute Laryngitis in Folge non Aetzung durch Quecksilberjodid. (Laryngite aiguë consécutive à l'action caustique de l'iodure de mercure), par le Dr KANASUGI, de Tokio (Japon). (Observation recueillie à la clinique du Dr SEIFERT, de Wurzbourg.) *Berl. klin. Wochenschr.*, 1891, n° 36, p. 888.

Déjà plusieurs oculistes et syphiliographes avaient cité des cas de conjonctivite intense provoquée par l'administration simultanée de l'iodure

Digitized by Google

de potassium à l'intérieur et du calomel insufflé dans les culs-de-sac conjonctivaux, traitement aboutissant à la formation d'un protoiodure mercuriel caustique.

K. a vu le même phénomène se produire dans le larynx.

Chez un homme atteint de plaques muqueuses du pharynx et du larynx et soumis depuis 8 jours à une dose interne quotidienne de 1 gr. 50 d'iodure de potassium, une insufflation de poudre de calomel dans la cavité laryngée détermina dès la nuit suivante un accès d'étouffement compliqué de dysphagie douloureuse et de douleurs pendant la phonation.

Le laryngoscope montra la muqueuse laryngée œdémateuse à la région aryténoïdienne et, au niveau des cordes, parsemée de taches blanchâtres comme en détermine le nitrate d'argent.

La suppression de l'iodure de potassium et du calomel fut suivie d'un soulagement rapide.

LUC.

Die pachydermia laryngis. (La pachydermie laryngée), par HERMANN KERSTING. — Inaugural-Dissertation der medez. Fakult. zu Königsberg, 24 juillet, 1891.

Ce travail représente un exposé complet de la question avec énumération sommaire des faits publiés jusqu'ici. Il contient d'autre part 18 observations personnelles dont quelques-unes présentent des particularités intéressantes. L'un des faits concerne un jeune homme de 17 ans. C'est le sujet le plus jeune dont il ait été fait mention jusqu'ici. Un autre malade âgé de 51 ans, ataxique au début, présentait les signes d'une paralysie des dilatateurs glottiques. Michelson cité par l'auteur pense que, dans ce cas, le rapprochement continu des cordes vocales résultant du défaut de fonctionnement des crico-aryténoïdiens postérieurs a pu être le point de départ de l'irritation et des lésions consécutives de la muqueuse de cette région.

Indépendamment de ces 18 observations, l'auteur nous rapporte le fait d'une jeune fille de 20 ans, morte à la suite de couches et à l'autopsie de laquelle il put constater les lésions caractéristiques de la pachydermie laryngée. Ce fait et celui de Krieg concernant une chanteuse d'opéra sont les deux seuls cas de cette affection observés jusqu'ici sur des femmes.

LUC.

Digitized by Google

Études sur les laryngites chroniques. Processus pachydermique. Traitement médical et chirurgical, par le Dr PAUL TISSIER. In *Ann. des mal. de l'or.*, 1891, n° 7, p. 433.

Dans ce travail basé sur des recherches personnelles, cliniques et anatomo-pathologiques, l'auteur étudie les rapports qui existent entre les laryngites chroniques, hypertrophiques et le processus anatomique décrit, dans ces dernières années, par Virchow et ses élèves sous le titre, *pachydermia laryngis*. Il arrive à la conclusion, que les lésions étudiées par Virchow ne constituent pas les éléments d'une entité morbide spéciale, mais qu'elles doivent être envisagées comme un cas particulier dans l'ensemble des modifications anatomiques laryngées, chroniques, indépendantes de la tuberculose, de la syphilis, etc., paraissant reconnaître pour cause l'action d'une irritation continue et reléguées jusqu'ici un peu pêle-mêle dans le cadre assez vague des laryngites chroniques.

L'auteur montre combien l'étude de ces laryngites chroniques a été négligée dans la plupart des traités classiques, et combien les descriptions qui en ont été données jusqu'ici sont empreintes de routine.

S'appuyant sur ses recherches personnelles, il établit que la lésion constante formant comme un lien commun entre tous les cas particuliers d'inflammation irritative chronique de la muqueuse laryngée c'est la métaplasie et l'hyperplasie du revêtement épithélial, aboutissant à l'accumulation de nombreuses couches de cellules pavimenteuses, polyédriques dans les couches profondes, aplaties et cornées dans les superficielles. Cette lésion a son siège de prédilection qui correspond à la muqueuse inter-aryténoïdienne et à l'extrémité postérieure des cordes vocales, mais elle est susceptible de s'étendre à des régions normalement pourvues d'épithélium vibratile. A un degré plus avancé, la lésion épithéliale se complique d'hypertrophie fibro-papillaire du derme de la muqueuse ; d'où production de mamelons, d'irrégularités, de saillies en massue, dans l'intervalle desquelles peuvent se former des ulcérations superficielles sous forme de fissures.

Or la pachydermie de Virchow n'est autre que cet ensemble de lésions étudiées dans le cas particulier où elles sont limitées à la région des apophyses vocales. Leur siège seul les caractérise alors, car certains détails, tels que la présence d'une dépression ovalaire au sommet de l'apophyse, auxquels Virchow pourrait avoir attaché une importance exagérée, ont été très différemment interprétés par d'autres histologistes.

Digitized by Google

L'auteur donne ensuite une courte description des particularités cliniques des laryngites chroniques et de leurs conditions pathogéniques. Très justement, à notre sens, il met en doute l'existence de la classique laryngite granuleuse ou glanduleuse, tout en reconnaissant la fréquente coïncidence de la pharyngite de ce nom avec des altérations chroniques du larynx (qui n'ont d'ailleurs rien de glanduleux).

Dans la dernière partie de son travail, M. P. T. abordant la question du traitement, nous montre combien ici encore l'influence de la routine est évidente, perpétuant l'emploi d'astringents ou de caustiques légers, incapables d'exercer aucune modification sérieuse sur des lésions essentiellement profondes et invétérées. Dans les formes avancées, caractérisées par la présence de saillies et d'irrégularités mettant obstacle à l'adaptation des cordes vocales, il conseille la régularisation des parties au moyen de la pince coupante, réservant pour les formes légères l'emploi des simples topiques et notamment du naphtol camphré qui paraît lui avoir donné de bons résultats.

En somme, dans ce consciencieux travail, M. P. T. a fait une excellente œuvre de critique, jetant une grande clarté sur un sujet qui avait été jusqu'ici comme compliqué et embrouillé à plaisir, et se débarrassant franchement du fatras traditionnel pour s'en rapporter exclusivement à l'observation des faits.

LUC.

A case of foreign body in the air-passages. (Un cas de corps étranger des voies aériennes), par J. A. WESSINGER, de Michigan. In *New York med. Journ.*, 12 sept. 1891.

Dans ce fait, nous voyons le corps étranger (un œillet de bottine) déterminer, au moment de sa pénétration dans les voies aériennes, un accès de toux et de spasme de la glotte puis devenir latent. Ultérieurement la percussion du thorax révèle une zone de matité avec douleur à la pression, à gauche du sternum, au voisinage de la bifurcation de la branche gauche, sur une étendue de 2 pouces, dans un sens, et d'un pouce, dans l'autre. A l'auscultation on constate, au même niveau, une diminution du murmure vésiculaire et un caractère bronchique de la respiration.

Quelques temps après (l'auteur ne précise pas) le corps étranger est expulsé par vomique, enveloppé dans une substance grumeleuse. Guérison.

LUC.

Digitized by Google

Ueber den Einfluss der Tracheotomie auf Larynxaffectionen. (De l'influence de la trachéotomie sur les affections laryngées), par le Dr ARTHUR KUTTNER, de Berlin. In *Berl. klin Wochenschr.*, 31 août 1891, p. 865.

Une femme se présente le 2 septembre 1889, avec l'état pathologique suivant : Epiglotte transformée en une masse rigide offrant l'aspect d'une mûre ; reste du larynx intact ; souffle au sommet du poumon droit. Pas d'antécédents syphilitiques. L'épiglotte est soumise au curettage et à l'acide lactique sans résultats satisfaisants. L'emploi du galvano-cautère en revanche y détermine un processus cicatriciel. L'examen microscopique des fragments provenant du curettage y révèle des cellules géantes, mais on omet de rechercher le bacille de Koch.

Quelques temps après, des zones d'infiltration apparaissent dans l'intérieur de la cavité laryngée (paroi postérieure, cordes vraies et fausses) ; matité au sommet du poumon droit, respiration rude au sommet gauche. Sueurs nocturnes. Expectoration abondante mais pas de recherches bacillaires.

En janvier 1891, apparition dans le pharynx de deux ulcérations qui résistent au curettage et à l'acide lactique. Pendant les deux mois qui suivent, la malade reçoit 17 injections sous-cutanées de tuberculine qui, malgré la faible dose employée (0 gr. 02 en tout) provoque des phénomènes réactionnels prononcés.

Sur ces entrefaites les infiltrations laryngées déterminant une sténose inquiétante, on pratique la trachéotomie et cela fait, le larynx est ouvert en vue de détruire chirurgicalement les foyers tuberculeux et de rétablir ainsi la perméabilité de l'organe, mais la généralisation de l'infiltration ne se prêtant guère à l'action de la curette, on cautérise avec le Paquelin la totalité de la cavité laryngée.

Cela se passait au commencement de mars. Dès le mois suivant, on assistait à une disparition progressive des symptômes présentés par la malade : cicatrisation non seulement des lésions laryngées, mais encore des ulcérations pharyngées qui pourtant n'avaient pas été touchées par le thermocautère ; réduction extrême des signes physiques pulmonaires et disparition de toute expectoration. Bientôt la malade pouvait être débarrassée de sa canule et recouvrait un degré de voix suffisant pour lui permettre de se faire entendre à distance. En trois mois le poids de son corps augmentait de 10 ou 11 kilogrammes.

Digitized by Google

Tout en insistant sur la grande probabilité de la nature tuberculeuse des lésions qui font le sujet de cette communication, l'auteur reconnaît qu'un certain doute subsiste, en raison de l'omission de la recherche du bacille de Koch.

LUC.

Tuberculöse Larynxgeschevülste. (Tumeurs tuberculeuses du larynx), par le Dr G. AVELLIS, de Francfort a. M. In *Deutsch. Med. Wochenschr.*, 1891, nos 32 et 33.

A. étudie dans ce travail une manifestation encore mal connue de la tuberculose dans le larynx. Il ne s'agit plus ici d'infiltrations plus ou moins diffuses, mais de petites tumeurs bien délimitées offrant absolument l'apparence d'un polype ou d'un fibrome et qui, soumises à l'examen microscopique, se montrent constituées par des éléments tuberculeux.

Ce qui donne à ces lésions une importance clinique de premier ordre, c'est qu'elles peuvent précéder de longtemps l'apparition des manifestations communes, habituelles de la tuberculose soit dans le larynx, soit dans les poumons ; car, comme elles se prêtent facilement à une extirpation radicale, on conçoit l'avantage qu'il y aurait à les diagnostiquer de bonne heure.

Après avoir brièvement résumé l'ensemble des faits publiés jusqu'ici sur ce sujet, l'auteur en rapporte treize observés dans la pratique de son chef, le Dr Moritz Schmidt. La plupart de ces observations sont accompagnées de dessins schématiques très explicites.

A. termine son travail par les conclusions suivantes :

1° Il existe des tumeurs laryngées, tuberculeuses qui offrent tous les caractères d'un néoplasme et méritent d'être distinguées, tant des infiltrations que des végétations observées à la surface des ulcérations.

Leur forme est tantôt celle d'un papillome, tantôt celle d'un fibrome de corde vocale, ou encore elles présentent la physionomie d'une tumeur solitaire sous-jacente à la muqueuse.

2° Il est fréquent que l'on observe ces tumeurs sans coïncidence appréciable de lésions pulmonaires, de sorte qu'elles peuvent être considérées comme une forme spéciale de phtisie laryngée primitive.

3° Leur siège le plus fréquent est le ventricule de Morgagni, ainsi que la région sous-glottique antérieure et la paroi aryténoïdienne, plus souvent les fausses cordes, plus rarement encore les vraies cordes.

4° Elles sont recouvertes par la muqueuse non ulcérée, tantôt rou-

Digitized by Google

geâtres, tantôt d'un gris blanchâtre ou d'aspect gélatineux, généralement sessiles. Elles renferment des cellules géantes et des bacilles tuberculeux.

5° Leur évolution est lente : quelques-unes existaient depuis 9 mois et plus.

6° Elles n'occasionnent pas de douleurs, mais de l'enrouement, et souvent de la dyspnée par sténose.

7° La plupart ont été observées chez de jeunes sujets.

8° Les tumeurs tuberculeuses n'ont pas un caractère de malignité bien marquée. Leur extirpation a donné, dans la majorité des cas, un résultat satisfaisant, brillant même pour quelques-uns.

9° Il y aura lieu de songer, à l'avenir, à la possibilité de la nature tuberculeuse d'une tumeur intra-laryngée donnée, d'examiner soigneusement les poumons, et, même en présence de néoplasmes offrant toutes les apparences de simples polypes des cordes vocales, la prudence exigera qu'on les examine au point de vue de la tuberculose.

10° Le fait que la pratique d'un seul spécialiste a permis, dans l'espace de 3 ans, de diagnostiquer 13 cas de tumeurs tuberculeuses, sans compter les observations incomplètes, soigneusement élaguées, établit nettement que désormais ces lésions doivent cesser d'être considérées comme exceptionnelles.

LUC.

Epithélioma de la corde vocale supérieure. — Extirpation endolaryngienne. — Guérison. — Absence de récidive, par MM. A. GOUGUENHEIM et H. MENDEL. In *Ann. des mal. de l'or.*, août 1891.

La malade, une femme de 36 ans, fut opérée en décembre 1890, au moyen de la pince coupante, d'une tumeur sessile ayant les dimensions d'un petit noyau de cerise, implantée sur la corde supérieure gauche et dans laquelle le microscope révéla la présence de globes épidermiques. Depuis, pas d'apparence de récidive. Ce fait contribuerait donc à établir la possibilité d'extirper radicalement par les voies naturelles certaines tumeurs malignes du larynx.

LUC.

III. — BOUCHE ET PHARYNX

Paralysie du voile du palais dans l'ataxie locomotrice, par le Dr SCHNELL. (Congrès de l'Assoc. franç. pour l'avanc. des sciences, 20e session, septembre 1891.)

La paralysie portait sur le muscle azygos. LUC.

Digitized by Google

De la contagion dans l'amygdalite aiguë, par le Dr RICHARDIÈRE, de Paris. In *Sem. méd.*, 1891, 2 septembre.

L'auteur rapporte dans ce travail l'histoire de deux petites épidémies d'amygdalite aiguë non suppurée tendant à établir non seulement son caractère infectieux généralement admis aujourd'hui, mais encore son pouvoir contagieux.

La première se développa dans une salle d'hôpital de femmes ne renfermant pas de malades atteintes de maux de gorge. L'entrée d'une malade souffrant d'une amygdalite fut suivie, dans l'espace de huit jours, de l'apparition de quatre cas d'amygdalite présentant presque les mêmes symptômes et la même évolution.

On nota en outre cette particularité intéressante que, sur les 4 cas, le premier frappa la voisine de lit de la première malade, le deuxième une malade couchée presqu'en face d'elle, le troisième un étudiant en médecine qui soignait et observait ces malades.

La seconde épidémie fut une épidémie de famille survenue dans les conditions suivantes : une jeune domestique chargée de la garde d'un enfant est atteinte, en novembre 1889, d'une angine simple sans gravité mais accompagnée d'une fièvre vive et de symptômes généraux assez sérieux, Deux jours après, l'enfant âgé d'un an dont cette domestique avait la garde est pris d'amygdalite.

Quelques jours après, la mère et la grand'mère de l'enfant qui l'avaient soigné sont prises à leur tour.

Dans tous ces faits il n'existait aucun symptôme scarlatineux. Lorsqu'il existait un exsudat, sa dissémination sous forme de petites taches espacées, sa rapide solubilité dans l'eau, son caractère fugace permettaient d'éliminer toute idée de diphtérie. Une des malades de la première épidémie présenta toutefois un léger gonflement ganglionnaire cervical.

R. suppose que l'agent de la contagion est un des micro-organismes habitant normalement la cavité buccale, comme le pneumocoque, y demeurant habituellement inoffensifs, mais pouvant à un moment donné, se montrer virulents, tantôt sous l'influence du refroidissement ou du surmenage, tantôt sous une influence épidémique.

Pour les observations qui précèdent, l'hypothèse d'une contamination directe est inadmissible ; aussi l'auteur pense-t-il que la contagion s'exerce par l'air ambiant.

La durée de l'incubation paraît être d'environ trois jours,

Digitized by Google

Le jeune âge et les atteintes antérieures jouent le rôle de causes prédisposantes.

LUC.

Pedicled papillomata of the soft palate, uvula and pillars of the fauces. (Des papillomes pédiculés du voile du palais, de la luette et des piliers), par le Dr J. DUNN. In *The New York. Med. Journ.*, 22 août 1891, p. 211).

M. F..., âgé de 24 ans, souffre d'une toux continuelle que rien ne peut arrêter. L'inspection de sa gorge démontre l'existence d'un papillome implanté derrière la luette et présentant un long pédicule attaché en arrière de la luette, au niveau de son union avec le voile du palais. L'ablation de cette tumeur fit entièrement cesser la toux. Le pédicule avait 8 millim. de long sur 2 de diamètre. La longueur totale de la tumeur était de 12 millim.

Les papillomes pédiculés du voile du palais sont relativement fréquents; leur origine est assez obscure: peut-être pourrait-on les attribuer à une rupture de la couche épithéliale de la muqueuse ou à celle d'un vaisseau sanguin à ce niveau, cette rupture ayant lieu dans une membrane congestionnée et étant causée par les efforts répétés que fait le malade pour faire cesser la gêne qu'il ressent dans l'arrière-gorge. Ces tumeurs se rencontrent presque toujours chez les personnes âgées de moins de trente ans. Elles sont de nature bénigne. L'ablation est le seul traitement; les suites opératoires sont si simples que, 24 heures après l'opération, il est impossible de distinguer leur point d'implantation.

GOULY.

De quelques associations microbiennes de la diphtérie, par P. GALLOIS. In *Bull. méd.*, 1891, no 61, p. 741.

Les formes cliniques de la diphtérie sont si variables qu'on peut se demander s'il s'agit toujours d'une seule et même maladie et si dans les formes qui semblent s'écarter le plus de la diphtérie commune, on trouve toujours le bacille Klebs-Lœffler, son action peut être combinée à celles d'autres micro-organismes. Ces derniers cas sont ceux que le professeur Grancher désigne sous le nom d'infectieux par opposition aux formes toxiques ou le bacillle agit seul par ses toxines.

M. Barbier s'est efforcé au laboratoire de M. Grancher d'étudier le

Digitized by Google

rôle de ces microbes associés qui n'avait été qu'entrevu jusqu'alors.

A côté du bacille, l'auteur a trouvé dans les cas qu'il a étudiés, trois microbes différents dénommés par lui, streptocoque α et β, microcoque γ.

Le streptocoque α, sans doute est un parasite accidentel assez gros, ayant parfois l'aspect de bâtonnets courts ; il se cultive sur l'agar et en vingt quatre heures forme des colonies ressemblant à des gouttes d'empois d'amidon. Il a été observé dans presque tous les cas de diphtérie et même d'angines à points blancs non diphtériques observés par M. Barbier du mois de mars au mois de novembre 1890.

Le streptocoque β serait le streptocoque pyogène ordinaire. Il pénètre facilement dans les vaisseaux et a été trouvé sur une valvule mitrale dans une endocardite. Les cultures perdent leur virulence rapidement et les ensemencements sont stériles après une semaine.

Irritant pour les muqueuses, il donne une vaginite légère s'il est déposé dans le vagin des femelles de cobaye, qu'il tue en quatre jours après inoculation.

Si l'on dépose dans le vagin de ces animaux concurremment le bacille et le streptocoque β, on détermine une diphtérie grave, parfois mortelle.

Enfin, ce streptocoque prépare le terrain à la diphtérie, et si une vaginite ayant été produite par l'introduction de ce streptocoque dans le vagin et cette vaginite étant guérie, on vient à déposer le bacille de Klebs dans le vagin, on détermine une diphtérie mortelle.

Donc la diphtérie surajoutée à une affection streptococcique ancienne ou latente, exalte la virulence du streptocoque.

L'association du bacille de Klebs et du streptocoque β agissant sur une muqueuse produit des formes infectieuses, primitives si le streptocoque est antérieur, d'emblée s'il est contemporain, secondaire s'il survient après le bacille. Les formes secondaires sont celles que l'on constate le plus facilement en clinique.

Le microcoque γ a souvent l'apparence de diplocoque, croît très vite sur le sérum et ses colonies jaunissent avec le temps. Il est peut-être le plus constant. Peu pathogène pour le cobaye, il produit une vaginite muco-purulente s'il est déposé dans le vagin ; s'il y est associé avec le bacille diphtérique, il y détermine une diphtérie moins infectante que le streptocoque β dans les mêmes conditions. Un bouillon injecté aux cobayes dans lequel le bacille et le microcoque ont été cultivés en même temps tue ces cobayes en trois jours.

Les caractères cliniques de la diphtérie pure ou toxique due au bacille seul sont les suivants : fausses membranes fibrineuses adhérentes à une

Digitized by Google

muqueuse presque saine en apparence, douleur de gorge très légère, ni fièvre, ni céphalalgie, ni courbature au début; peu d'adénopathie. Coryza sans jetage; tendance à gagner larynx et bronches. C'est la diphtérie bénigne des classiques. S'il y a guérison, les paralysies sont fréquentes. La mort se produit par asphyxie ou intoxication.

La diphtérie mixte à bacilles et streptocoques β répond aux formes hypertoxiques des classiques. Le streptocoque pénètre dans le sang et les viscères et cause les accidents généraux, il peut produire la broncho-pneumonie diphtérique en pénétrant dans les voies aériennes.

La face est pâle ou cyanosée et bouffie, le teint plombé, la bouche ouverte, la douleur vive, l'haleine souvent fétide; tuméfaction de la gorge, muqueuse saignante, tuméfiée; fausses membranes putrilagineuses, épaisses, molasses, parfois absentes; ganglions noyés dans l'œdème du tissu conjonctif (cou proconsulaire). Jetage abondant séro-sanguin ou hémorrhagique.

La mort peut arriver en 24 ou 36 heures; si la marche est plus lente, l'infection streptococcique se révèle par des complications. Il y a de la fièvre, de l'ataxo-adynamie, de l'albuminurie; la trachéotomie donne peu de succès.

On constate parfois des ulcérations avec perte de substance dans la gorge. La guérison est rare.

Le jetage, même s'il n'y a pas de fausses membranes dans les cavités nasales renferme le bacille de Klebs, il est très contagieux.

En somme, l'association des deux microbes semble exalter leur virulence réciproque.

IV. — Oreilles

Du cholestéatome de l'oreille au point de vue anatomique et pathologique, par le Dr A. Politzer, de Vienne. In *Annales des maladies de l'oreille, du larynx*, etc., avril, juin, 1891.

Le cholestéatome de l'oreille revêt deux formes principales : tantôt c'est une tumeur arrondie, limitée, revêtue d'une membrane mince et composée de lamelles concentriques ; la masse est formée de cellules épidermiques avec ou sans noyau, de cristaux de cholestéarine et de détritus. C'est le cholestéatome proprement dit ou tumeur perlée (Cruveilhier). La seconde forme est celles des accumulations épidermiques sans limites précises, agglomérées sans couches concentriques comme on en

Digitized by Google

rencontre souvent pendant et après des suppurations chroniques de l'oreille moyenne. Politzer donne à cette seconde forme le nom de masses cholestéatomateuses.

Pour Virchow, Förster, Mikulics, Küster, le cholestéatome est formé par des détachements d'éléments épidermiques pendant la vie embryonnaire dans la région des branchies supérieures.

Pour de Trœltsch c'est le produit de la rétention des cellules épithéliales transformé dans les cavités de l'oreille moyenne atteinte d'inflammation chronique.

Wendt attribue leur production à une inflammatiqn desquamative particulière de la muqueuse de l'oreille moyenne.

Bezold et Habermann ont, dans ces derniers temps, fourni séparément la preuve que le *cholestéatome se produit dans toule une série de cas par l'invasion de l'épiderme du conduit auditif externe, dans la cavité du tympan.*

Pour Politzer le développement du cholestéatome doit être rapporté à des causes anatomiques différentes : sa production par l'invasion de l'épiderme du conduit auditif dans la caisse du tympan n'a sa justification que jusqu'à un certain point.

La croissance de l'épiderme de la membrane du tympan a lieu du centre à la périphérie. Cependant, dans certains cas pathologiques, dans les formes desquamatives de l'otite externe, dans les suppurations de l'oreille moyenne, il se manifeste en sens contraire une croissance de l'épiderme dans les parties médianes du conduit auditif externe. L'invasion de l'épiderme du conduit auditif dans la cavité tympanique n'a lieu que lorsque, dans les cas où la séparation entre l'épiderme du conduit auditif et l'épithélium de la cavité tympanique a été détruite, l'épiderme plus puissant du conduit auditif repousse l'épithélium moins résistant de la cavité tympanique, à l'endroit où celle-ci subsiste encore, ou lorsque cet épiderme s'étend par-dessus la muqueuse dénudée d'épithélium. L'épiderme du conduit auditif pénétrera dans la cavité tympanique d'autant plus facilement que la perforation du tympan sera plus large et moins centrale.

On peut observer, à la suite d'accumulation de masses cholestéomateuses, des pertes étendues de substance osseuse, amenées en partie par l'usure de la pression de la masse de la tumeur, en partie par une atrophie du tissu osseux consécutive à la transformation pathologique du revêtement de l'oreille moyenne. Assez souvent cependant il existe déjà dans l'os temporal des lacunes de substance osseuse amenées par

Digitized by Google

des fusions à la suite de carie, ou par l'exfoliation de parties osseuses nécrotiques. L'occlusion de l'embouchure tympanique de la trompe d'Eustache par des tissus membraneux ou osseux, constatée par Politzer dans la plupart de ses préparations, est à son avis un facteur important de l'invasion de l'épiderme du conduit auditif dans la caisse. Les formations d'épiderme proliféré, et l'invasion de l'épiderme dans la caisse du tympan ne suffisent pas à amener la formation de masses cholestéatomateuses ; la naissance des accumulations épidermiques dans l'oreille moyenne résulte *en partie d'une prolifération excessive de l'épiderme dans le conduit auditif et en partie d'une desquamation plus forte du revêtement de l'oreille moyenne.*

L'épidermisation de la muqueuse de l'oreille moyenne à lieu le plus souvent sous l'influence *de la continuité de communication créée par la perforation de la membrane du tympan entre l'oreille moyenne et le revêtement du conduit auditif externe* sous l'action de l'invasion de l'épiderme de ce conduit auditif et de son réseau de Malpighi dans la caisse du tympan.

Les cholestéatomes primitifs de l'os temporal de même que ceux qui proviennent de la muqueuse malade elle-même sont très rares.

La formation multiple, dans la caisse, de polypes empêchant l'écoulement, l'hypertrophie polypoïde de la muqueuse de la caisse, de petites perforations dans le quadrant postérieur et supérieur de la membrane du tympan ou dans celle de Shrapnell feront soupçonner l'existence d'accumulations épidermiques dans l'oreille. Après expulsion spontanée ou enlèvement de ces masses l'on remarque souvent une guérison durable de la suppuration mais les récidives sont fréquentes. Les accumulations cholestéatomateuses dans l'os temporal peuvent subsister longtemps après la cessation de la suppuration sans symptômes morbides, mais, sous l'influence d'une irritation extérieure il peut se produire un gonflement considérable de ces masses avec réaction très violente, et l'inflammation est capable de produire leur sortie tantôt au dehors, ou à travers la paroi postérieure du conduit auditif, auquel cas les symptômes menaçants disparaissent, tantôt de déterminer leur pénétration dans la cavité cérébrale, complication rapidement mortelle.

Facilité par la présence de masses épidermiques irisées, blanchâtres ou jaunâtres, dans le champ de la vue, par une forte prolifération d'épiderme dans le conduit auditif externe dont on peut poursuivre le prolongement jusque dans la cavité tympanique, le diagnostic est rendu plus certain par l'apparition, pendant l'observation, de globules d'épiderme

Digitized by Google

expulsés de la profondeur des cavités, à la suite d'injections réitérées dans l'oreille moyenne. Lorsqu'à ces signes s'ajoutent des douleurs vives et fréquentes dans l'apophyse mastoïde, on peut conclure à la présence probable de cholestéatomes à ce niveau.

Le traitement consiste à enlever en temps opportun les masses cholestéatomateuses partout où leur présence sera reconnue. Selon la dimension de la perforation, on arrivera à ce résultat au moyen d'injections simples, ou faites à l'aide de canules de caoutchouc durci, courbées à angle droit, et se terminant en pointes très fines : il sera quelquefois nécessaire d'élargir d'abord la perforation. Si le rétrécissement du conduit auditif rend les injections impossibles, il faudra pratiquer des injections d'eau chaude ou de solution de résorcine à 1 0/0 à travers la trompe d'Eustache.

Quand les masses cholestéatomateuse siègent dans la cavité de Prussak ou dans la partie externe de l'attique de la caisse, on se servira de canules de Hartmann introduites dans la membrane perforée de Shrapnell ou des canules élastiques de Politzer.

L'extraction du marteau et de l'enclume a été recommandée dans les cas de cholestéatome compliqué de suppurations fréquemment récidivantes : mais on ne devra recourir à cette opération que lorsque la plus grande partie de la membrane du tympan sera détruite.

Dans les cas de perforation de la membrane de Shrapnell, l'extraction du marteau n'est indiquée que lorsque la carie de la tête du marteau est nettement établie ou que la fonction auditive a considérablement diminué.

Les cholestéatomes de l'apophyse mastoïde devront être enlevés au moyen de l'ouverture de cette apophyse.

GOULY.

Vertige de Ménière consécutif à une fracture du crâne, par le Dr TRONCHET. Communication à la Société de médecine et de chirurgie de la Rochelle, 1891, d'après le *Bull. méd.*

Le 5 mai, chute sur la tête, fracture de la base du crâne ; accidents immédiats classiques. Le 20 mai, le malade qui allait bien et pouvait se lever, se plaint de vertiges qui l'empêchent de se tenir debout ; tout lui semblait remuer autour de lui. La surdité qui s'était manifestée aussitôt après la chute avait diminué à gauche mais restait complète à droite. Le malade entendait continuellement un bruit de susurrement dans l'oreille droite.

Digitized by Google

Les phénomènes restèrent sensiblement les mêmes jusqu'au mois de janvier. A ce moment, le malade fut pris de troubles graves de l'oreille droite, avec écoulement de pus par le conduit auditif, et bientôt se manifestèrent les symptômes d'une méningo-encéphalite suppurée, consécutive à l'affection de l'oreille. Le malade mourut en quelques jours.

Ce qui domina l'histoire pathologique de ce malade ce fut le vertige vertige constant, sans accès bien isolés, mais cependant paraissant nettement sous la dépendance d'une lésion interne consécutive à une fracture du rocher.

D'une forme particulière de vertige auriculaire, par le Dr B. LOEWENBERG. In *Bull. méd.*, 26 août 1891.

Les phénomènes vertigineux décrits dans ce travail de notre distingué collègue se produisent dans le cours d'un catarrhe simple de l'oreille moyenne, alors que le malade, en se mouchant fait brusquement pénétrer une certaine quantité d'air dans la caisse du tympan. On le voit à ce moment exécuter un mouvement involontaire de la tête et du tronc, mouvement généralement dirigé vers le côté sain. Parfois l'attaque vertigineuse est *fruste* et n'est alors caractérisée que par un mouvement involontaire minime. Les vomissements accompagnent rarement cette forme de vertige. En même temps que ces symptômes se produisent on peut constater la pénétration de l'air dans la caisse soit par l'auscultation soit par l'inspection de la membrane tympanique qui apparaît bombée, tandis qu'elle était plus ou moins fortement rétractée précédemment.

Voici l'explication que L. donne de ces phénomènes. Par suite de l'obstruction tubaire et de la raréfaction consécutive de l'air dans la caisse, non seulement la membrane tympanique mais encore le tympan secondaire de la fenêtre ronde et la base de l'étrier sont progressivement attirés vers l'intérieur de cette cavité ; que, dans ces conditions, de l'air vienne à y pénétrer de force, en même temps que le tympan sera brusquement projeté au dehors, la base de l'étrier et le tympan secondaire se trouveront repoussés vers le labyrinthe. Or, c'est à cette brusque poussée vers le labyrinthe que l'auteur rapporte exclusivement le vertige en question. La congestion céphalique accompagnant le fait de se moucher n'est pour rien dans sa production, car on l'observe tout aussi bien quand le malade restant passif, on opère la pénétration de l'air dans la caisse au moyen de la douche de Politzer. En revanche, la répétition à bref délai du moucher ou de la douche d'air ne ramènent pas le vertige ; c'est qu'une

Digitized by Google

fois la première insufflation faite, la base de l'étrier et le tympan secondaire ont repris leur position d'équilibre et ne peuvent plus être soumis au brusque écart de pression déterminé par la première pénétration d'air succédant à un état de raréfaction gazeuse prolongée de la caisse.

L. n'admet pas la théorie de Lucæ et de Gruber, d'après laquelle les pressions causées par la base de l'étrier et le tympan secondaire ne détermineraient le vertige qu'en se transmettant à la base du cerveau par l'intermédiaire de la périlymphe et du liquide céphalo-rachidien. Il rappelle à ce sujet l'expérience de Hœgyes provoquant chez les animaux le nystagmus bilatéral et des mouvements particulier de la tête caractéristiques de l'excitation labyrinthique, en touchant avec une soie de porc le canal demi-circulaire horizontal ou son ampoule.

L. termine son article par quelques considérations sur la sémeiologie du vertige.

Pour ce qui est du traitement et la forme spécialement visée dans son travail, il conseille de préférer à la douche de Politzer, l'insufflation par le catéther, permettant de procéder avec ménagement à l'introduction de l'air dans la caisse et d'épargner au malade d'inutiles et pénibles phénomènes vertigineux.

LUC.

Ein Fall von Schreckneurose mit Gehörsanomalien. (Un cas de névrose, suite de terreur, compliquée de troubles auditifs), par les Drs C. S. FREUND et R. KAYSER, de Breslau. In *Deutsch, med. Wochenschr.*, 1891, no 31, p. 949.

Le malade qui fait le sujet de cette intéressante observation est un homme de 45 ans, employé aux chemins de fer (surveillance des voies) qui, surpris par un violent orage, vit la foudre frapper le sol tout près de lui, à sa gauche et, sans avoir perdu connaissance, conserva, à la suite de la violente secousse physique et morale qu'il venait d'éprouver, un ensemble de troubles nerveux portant exclusivement sur le domaine sensitif.

Outre un certain nombre de phénomènes subjectifs (sensation de fourmillements dans les mains, les pieds et le visage, étourdissements, sensation de vent dans la tête), nous notons en effet l'ensemble symptomatique suivant : à l'exception de quelques îlots disséminés qui ont conservé une sensibilité relative, suppression de la sensibilité tactile et douloureuse sur toute la surface du corps; perte de la sensibilité électrique, à droite et à gauche, mais particulièrement à gauche, diminution concentrique

Digitized by Google

considérable du champ visuel ; surdité complète à gauche, avec perte de la transmission osseuse, surdité très prononcée à droite; perte absolue de l'olfaction dans les deux fosses nasales ; diminution considérable de la sensibilité gustative sur les deux moitiés de la langue ; enfin perte de la sensibilité tactile et douloureuse au niveau de la muqueuse des fosses nasales et de la bouche, et au niveau du conduit auditif externe et de la membrane tympanique ; perte du réflexe cornéen ; conservation des réflexes pharyngiens ; enfin, perte de la sensibilité articulaire et de la notion de position des membres sans qu'il existe le moindre signe d'ataxie.

Les troubles auditifs présentaient les particularités suivantes : l'aspect des membranes tympaniques était absolument normal, les trompes étaient perméables et l'introduction d'air dans les caisses ne modifiait en rien l'état de l'audition. La perception des sons par les os se montrait abolie sur toute l'étendue du crâne. On constatait par l'épreuve du diapason que les sons graves n'étaient pas perçus et que les sons aigus ne l'étaient que par transmission aérienne.

Autre particularité : au bout de 5 semaines, le malade raconta que l'occlusion des yeux s'accompagnait chez lui de la perception d'un bruit dans l'oreille gauche ; or, l'auscultation de cette oreille y démontra objectivement l'existence d'un bruit sourd toutes les fois que les paupières se fermaient et l'examen du tympan révéla un mouvement de rétraction brusque du manche du marteau en dedans coïncidant aussi avec l'occlusion des yeux. Les auteurs croient à un bruit musculaire produit par une contracture du muscle interne du marteau, résultant d'une synergie fonctionnelle de ce muscle avec l'orbiculaire palpébral.

L'état ultérieur du malade ne présenta qu'une amélioration très relative et très incomplète (notamment amélioration de l'audition à droite), à la suite de l'emploi des courants faradiques sur tous les territoires nerveux frappés d'insensibilité générale ou spéciale.

Cherchant à donner une étiquette pathologique à ce fait, les auteurs ne croient pas devoir le considérer comme le résultat de l'influence de la foudre, car, outre que le malade n'a pas perdu connaissance et n'a présenté aucune brûlure ni aucune lésion de tissus, à la surface de ses téguments, la plupart des troubles nerveux présentés par lui n'a pas présenté les jours suivants, la rétrogression progressive, caractéristique, d'après Charcot, des effets de la foudre.

Ils croient à une névrose produite par la terreur et, sans accepter franchement ici l'hypothèse d'une hystérie au moins prédisposante, ils reconnaissent que certaines particularités (prédominance des troubles

Digitized by Google

anesthésiques du côté gauche, diminution concentrique du champ visuel) cadrent assez bien avec cette supposition. LUC.

On the relief of chronic catarrhal deafness by excision of the membrana tympani and the two larger ossicula. (Du soulagement apporté à la surdité consécutive à l'otite catarrhale chronique par l'excision de la membrane du tympan et des deux grands osselets), par le Dr BURNETT. In *Med. News*, 4 juillet 1891, p. 15.

Mme X..., âgée de 20 ans, éprouve depuis un voyage en Syrie, des bourdonnements d'oreille continuels ; de temps en temps, elle a des vertiges et se plaint de surdité croissante. A l'examen fait en juillet 1889, on trouve la membrane du tympan gauche rétractée et déprimée ; les mots prononcés sur le ton de la conversation ordinaire s'entendent à 4 pieds. Le pharynx était en bonne condition. Il existait un catarrhe nasal hypertrophique.

Jusqu'au mois de mars 1890, les symptômes augmentèrent d'intensité et la voix ne s'entendait plus qu'à 6 pouces. Les cautérisations avec le galvano-cautère rendirent à la respiration nasale son intégrité. En mars 1891, le Dr Burnett excisa la membrane du tympan, l'enclume et le marteau. Le lendemain de l'opération, la voix s'entendait à 4 pieds.

Le 29 avril, la cicatrisation du tympan était complète. La voix s'entendait à 12 pieds. Les bourdonnements d'oreille et le vertige avaient tout à fait disparu.

Dans les cas semblables, le Dr Burnett recommande cette opération parce qu'elle permet à l'étrier de vibrer plus librement dans la fenêtre ovale, et c'est à sa compression et à son ankylose que l'auteur attribue la diminution de l'ouïe et les bourdonnements d'oreille. GOULY.

Impacted cerumen invading the mastoïd process and producing facial paralysis. (Accumulation de cérumen ayant envahi l'apophyse mastoïde et produit de la paralysie faciale), par le Dr J. W. DALBEY. In *The New York med. Jour.*, 18 juillet 1891, p. 74.

Observation intéressante en ce qu'elle montre les complications sérieuses que peut quelquefois amener l'accumulation de cérumen dans le conduit auditif alors que le plus ordinairement ces bouchons cérumineux ne donnent lieu qu'à des accidents sans gravité.

Pierre S..., âgé de 50 ans, est complètement sourd de l'oreille droite depuis de longues années. Il n'avait jamais souffert quand à la suite d'un froid contracté deux mois auparavant il éprouve dans l'oreille de vives

Digitized by Google

douleurs qui cèdent en quelques jours et sont suivies d'une paralysie faciale droite complète. Le Dr Andrews, après l'avoir soumis sans succès au sulfate de strychnine et aux courants électriques l'adresse à l'auteur au mois d'août 1890. A l'examen on constate un relâchement complet des muscles de la face, du ptosis de la paupière supérieure droite, un ectropion presque absolu de la paupière inférieure droite. Le conduit auditif est bouché par une masse dure, noirâtre, de cérumen accumulé. Depuis quelques semaines le malade accuse de la douleur dans l'apophyse mastoïde. L'ablation du cérumen au moyen d'injections chaudes permet de constater une destruction totale de la membrane du tympan, en même temps qu'une cavité pleine de cérumen, de débris épithéliaux, de pus, envahissant toute l'apophyse mastoïde. Le nettoyage de cette cavité avec des injections antiseptiques apporta une amélioration notable à la paralysie faciale. Le malade retourna chez lui et fut de nouveau soumis par le Dr Andrews à la strychnine, à l'électrisation et au massage des muscles de la face.

Au mois de septembre la contractilité est revenue dans les muscles sauf dans les muscles palpébraux. Le 16 septembre le Dr Dalbey revoit le malade. La cavité mastoïdienne est sèche; il n'y a plus de paralysie faciale. Au mois de janvier 1891, le malade écrit que son état est on ne peut plus satisfaisant. GOULY.

Grave vertigine uditiva per prodotti colesteatomatosi della cassa. Guarigione. (Grave vertige auditif consécutif à la présence de produits cholestéatomateux dans la caisse. Guérison), par le Dr A. TRIFILETTI de Naples. In *Rivista clin. e terapeut.* Anno XIII, 1891.

Une femme de 50 ans, atteinte de rhinite atrophique et d'otite moyenne scléreuse gauche, avait éprouvé, 4 mois auparavant, à la suite d'un refroidissement de violentes douleurs dans l'autre oreille, douleurs non suivies d'écoulement. Quand T. la vit, 4 mois après ce début aigu, il constata une surdité beaucoup plus prononcée du côté droit. La malade éprouvait en outre des phénomènes vertigineux marqués. A l'examen, le tympan droit offrait une rougeur pâle, mais ce qui était particulièrement frappant c'est que cette membrane était fortement bombée sur toute son étendue. Elle ne présentait pas de perforation et la douche d'air s'accompagnait d'un souffle sec excluant l'hypothèse d'un exsudat.

A la suite de cette douche d'air, diminution du vertige.

A la suite d'autres douches d'air, on constate à un examen suivant que la membrane tympanique s'est affaissée, surtout au niveau de son

Digitized by Google

segment antéro-inférieur où l'on découvre une petite perforation à bords déchiquetés. D'autre part, le conduit auditif est encombré de petites masses cholestéatomateuses qui ont évidemment dû s'échapper de la caisse à travers la perforation mentionnée, sans doute à la faveur des douches d'air répétées.

Consécutivement, cessation des phénomènes vertigineux mais persistance de la surdité. LUC

Ueber operative Entfernung von Fremd-Körpen aus der Paukenhöhle mit Ausschälung der den Knöchernen Gegörgang auskleidenden Weichtheile und Abmeisselung des margo tympanicus. (De l'extraction chirurgicale des corps étrangers de la caisse tympanique après détachement des parties molles qui tapissent le conduit auditif osseux et résection de la marge du tympan au moyen de la gouge et du maillet), par le professeur BEZOLD, de Munich. In *Berl. klin. Wochensch.*, 7 septembre 1891, p. 883.

Le lecteur trouvera dans cet excellent article une revue substantielle des observations publiées dans ces derniers temps et dans lesquelles des manœuvres pratiquées par des mains incompétentes pour tenter l'ablation de corps étrangers engagés dans le conduit auditif aboutirent à les pousser dans la caisse tympanique et eurent pour conséquence la mort des sujets, ou bien nécessitèrent de graves et laborieuses interventions. L'auteur rapporte ensuite un fait des plus intéressants, relatif à ce sujet et emprunté à sa pratique personnelle.

Il s'agit d'une fillette de 7 ans qui en jouant s'introduisit un caillou dans l'oreille gauche. Des manœuvres pratiquées par un médecin non spécialiste, en vue d'opérer l'extraction du corps étranger, n'aboutirent comme d'ordinaire qu'à l'engager plus profondément et à dilacérer les parties molles du conduit. Quand B. vit l'enfant le lendemain, il constata que le caillou en partie masqué par des lambeaux de parties molles était enclavé et immobilisé dans la profondeur du conduit osseux. Des injections (le corps étant dans le décubitus, avec tête renversée), s'étant montrées inefficaces, B. se décida à intervenir. Le pavillon circonscrit en haut et en arrière par une incision courbe tangente à son insertion dans sa portion verticale fut attiré en avant. Au lieu de séparer simplement la portion membraneuse de la portion osseuse du conduit, on disséqua le revêtement du conduit osseux jusqu'au voisinage de la marge tympanique. Le doigt de gant représenté par le périoste disséqué du conduit osseux étant dilacéré par les manœuvres antérieures, on n'eut même pas besoin de l'ouvrir pour apercevoir le corps étranger enclavé

Digitized by Google

derrière le rebord osseux représentant la marge tympanique, dans l'intérieur même de la caisse. Alors, au lieu de réséquer les parois postérieure, supérieure et inférieure du conduit osseux, à partir de la base de l'entonnoir représenté par lui, l'auteur ne fit porter la gouge que dans le fond de cet entonnoir, directement sur la marge tympanique elle-même, non seulement en arrière, en haut et en bas, mais aussi en avant. Alors seulement le caillou put être soulevé sur place, mais on éprouva pour le saisir les plus grandes difficultés. Il avait en effet la forme d'une pyramide quadrangulaire. Sa base était dirigée en arrière, son sommet mousse en avant et il présentait vers le dehors deux faces en pente, en forme de toit, sur lesquelles les instruments glissaient et dérapaient. On put enfin l'extraire au moyen d'un crochet mousse en fer malléable insinué en avant et un peu au-dessus de lui.

La plaie fut réunie au moyen de catgut, le conduit fut tamponné avec de la gaze iodoformée. La petite malade put être congédiée au bout de 10 jours.

Malgré les faits (exceptionnels d'ailleurs) d'innocuité du séjour prolongé de corps étrangers dans l'oreille, B. est d'avis de recourir à l'extraction chirurgicale, dès que les tentatives d'extraction par le conduit se sont montrées inefficaces,

Il s'élève énergiquement contre les déplorables essais d'extraction pratiqués souvent par des gens ignorants de l'otologie et qui ont invariablement pour conséquence l'enclavement du corps étranger dans le fond du conduit ou dans la caisse. La seule manœuvre qui puisse être efficace ou tout au moins innocente entre des mains incompétentes est l'injection d'eau.

B., en cas d'intervention chirurgicale, trouve avantage à n'agir avec le maillet que sur la marge tympanique. On diminuerait ainsi les chances de sténose consécutive.

En fait d'instruments d'extraction, il donne la préférence aux crochets mousses en fer malléable (1) auxquels on peut donner une forme appropriée

(1) Trois jours à peine après que nous venions de prendre connaissance du travail de Bezold, le hasard nous mettait à même d'observer un cas singulièrement analogue à celui-ci et d'apprécier l'excellence des conseils donnés par l'auteur. Il s'agissait d'une fillette de 2 ans qui s'était introduit, dans le conduit auditif droit, un petit caillou de silex. Le médecin *non spécialiste* appelé d'urgence auprès de l'enfant, se livra à l'aveugle à des tentatives d'extraction au moyen d'une pince, manœuvres qui aboutirent à enclaver le corps étranger dans la partie inférieure de la caisse après l'avoir poussé à travers la membrane tympanique perforée. Quand on nous amena l'enfant à

Digitized by Google

aux indications de chaque cas particulier, et ils ne risquent pas de se briser, au cours des manœuvres d'extraction ainsi qu'il arrive trop souvent avec les instruments d'acier. LUC.

La vaseline dans le traitement des affections de l'oreille moyenne. Communic. du Dr DELSTANCHE au congrès des otologistes belges, 1891, d'après le *Bull. méd.*

1° D. fait remarquer que le choc d'un liquide projeté avec force détermine plus facilement la rupture des adhérences étendues du tympan labyrinthique que l'insufflation d'air, et il recommande dans ce cas les injections forcées de vaseline liquide avant de tenter toute intervention opératoire.

2° Dans les affections exsudatrices de l'oreille moyenne, quand l'exsudat au lieu d'être liquide est visqueux et filant, les injections massives de vaseline poussées doucement, sont indiquées à titre d'adjuvant de la douche d'air. Une fois lubrifiés par la vaseline, ces amas de mucus n'adhèrent plus aux parois de la caisse, et sous l'influence des insufflations d'air, se laissent presque toujours refouler vers les cellules mastoïdiennes où elles ne gênent plus l'audition, ou par vis a tergo, vers le pharynx à travers la trompe.

Dans des cas d'hydropisie bilatérale de la caisse, l'auteur a employé

---

notre consultation, 8 jours plus tard, nous la trouvâmes sans fièvre et se livrant comme d'habitude à ses jeux, sans manifester aucune douleur. Les injections liquides à forte pression, la tête étant droite puis complètement renversée n'ayant pas donné de résultat, l'enfant fut chloroformée séance tenante, et nous pûmes alors seulement, grâce à son immobilité, apercevoir nettement le corps étranger, sur la présence duquel nous avions jusqu'au dernier moment conservé quelques doutes. Laissant alors de côté les instruments plus ou moins compliqués dont avions cru devoir nous munir, nous nous servîmes d'un morceau de fil de fer malléable recourbé à angle droit à son extrémité, sur une longueur de 2 millim. Grâce à un léger intervalle qui existait au niveau de l'extrémité du caillou, tournée vers l'occiput, nous réussîmes à introduire le bout recourbé du fil, puis par un mouvement de rotation à l'engager solidement derrière le corps étranger.

Nous réussîmes ainsi, dès la seconde tentative, à extraire le corps étranger par traction, mais il nous fallut pour cela développer une force qui nous donna une idée de son degré d'enclavement. Dix jours après, la plaie tympanique était cicatrisée.

Le caillou avait la forme d'une pyramide quadrangulaire, mesurant une hauteur de 9 millim. et une largeur de base de 5 millim.

Dans ce cas, nous dûmes à l'absence de gonflement des parois du conduit de pouvoir pratiquer l'extraction par les voies naturelles.

Digitized by Google

d'un côté la paracentèse, de l'autre les injections massives de vaseline, et il a reconnu que, si ces dernières ne sont pas aussi efficaces que la paracentèse au point de vue de la cure radicale, elles méritent pourtant la préférence, quand en raison de certaines conditions pathologiques, par exemple de la trompe ou du pharynx, la paracentèse ne donnerait que des résultats transitoires et devrait être répétée plusieurs fois.

3° Quand après la paracentèse, il faut évacuer complètement des mucosités contenues dans l'oreille moyenne, il est préférable de faire des injections massives de vaseline liquide par la trompe, plutôt que d'employer l'eau salée préconisée par Schwartz.

La seringue nécessaire pour pratiquer ces injections s'adapte exactement au pavillon de la sonde et contient quatre grammes de vaseline.

Un moyen d'extraction de perles de verre ayant pénétré dans le conduit auditif, par le Dr OLIVENBAUM, de Bolluchan. In *Sem. méd.*, 26 août 1891.

A l'occasion d'un cas d'enclavement d'une perle de verre dans le conduit auditif d'un garçon de quinze ans, chez lequel tous les procédés usuels d'extraction échouaient, y compris celui de l'accolement à l'aide d'un pinceau imbibé de colle forte, l'auteur entreprit une série d'expériences dans le but de rechercher une substance pouvant s'agglutiner facilement avec le verre. Il en découvrit bientôt une, l'alun, à l'aide de laquelle il parvint à extraire de l'oreille de son malade la perle en question. Voici la façon dont il procéda :

Il fit fondre dans une cuiller à bouche, sur la flamme d'une lampe à esprit-de-vin, un peu d'alun pulvérisé, y plongea le bout rugueux d'un petit bâtonnet de bois qu'il introduisit ensuite rapidement, à travers un spéculum d'oreille, jusqu'au corps étranger. Le bout du bâtonnet trempé dans l'alun en fusion fut légèrement appuyé contre la perle et laissé ainsi en place pendant quelques instants. En retirant ensuite la baguette, il retira avec elle la perle qui y adhérait solidement.

ERRATA

1° Page 2, ligne 31. Lisez 20 cent., au lieu de 25.

2° Page 222. Le nom de Ziem a été omis comme auteur du travail sur la *suppuration nasale*.

Le gérant : G. STEINHEIL.

IMPRIMERIE LEMALE ET Cie, HAVRE

Digitized by Google

Digitized by Google

Digitized by Google

Digitized by Google

Digitized by Google

UNIVERSITY OF MICHIGAN
3 9015 06225 6980
UNIV. OF MICH.
MAR 2 1908
Digitized by Google

Digitized by Google